ACTUALITĂȚI
ÎN
CHIRURGIE

SUB REDACȚIA
C. CONSTANTINESCU

EDITURA MEDICALĂ

Scanned with OKEN Scanner

ACTUALITĂȚI ÎN CHIRURGIE

Sub redacția

Dr. C. Constantinescu

EDITURA MEDICALĂ,
BUCUREȘTI, 1989

Scanned with OKEN Scanner

TABLA DE MATERII

Pag.

I. **Prefața** — E. Proca 7
II. **Actualități în neurochirurgie** — C. Arseni și Al. I. Constantinescu . 11
III. **Concepții și tendințe actuale în tratamentul cancerului mamar** — Al. Trestioreanu, I. Bălănescu, T. Georgescu, A. Blidaru . . . 23
A. Rolul anatomopatologului în tratamentul cancerului mamar, în 1988 23
B. Bazele fiziopatologice și modalitățile tratamentului loco-regional . 24
C. Reconstrucția mamară 31
D. Tratamentul general 33

IV. **Actualități în chirurgia cancerului bronho-pulmonar** — C. Coman . 36
1. Tratamentul chirurgical cu viză de radicalitate 36
2. Tratamentul chirurgical paliativ 43
3. Tratamentul „de depanare" în cancerul bronho-pulmonar . . . 51
4. Tratamentul chirurgical al metastazelor pulmonare 54
5. Concluzii 60

V. **Actualități în chirurgia esofagului** — D. Rădulescu 65
1. Refluxul gastro-esofagian 65
2. Disfagia esofagului cervical 67
3. Hemoragia digestivă prin ruptura varicelor esofagiene 67
4. Spasmul esofagian difuz 70
5. Esofagectomia „oarbă" transhiatală, fără toracotomie 71
6. Rupturile baro-traumatice ale esofagului 73
7. Fistulele aorto-esofagiene 73
8. Fistulele eso-pericardice 74
9. Chisturile esofagiene 75

VI. **Insuficiența evacuatoare gastrică postoperatorie** — G. Ionescu și E. Cardan 77
1. Tabloul clinic 78
2. Aspectul radiologic 78
3. Endoscopia 78
4. Modificări umorale 79
5. Anatomie patologică 79
6. Fiziopatologia 80
7. Evoluția 83
8. Tratament 83
8.1. Tratament profilactic 84
8.1.1. Pregătirea preoperatorie 84
8.1.1.1. Asigurarea unei linii venoase 84
8.1.1.2. Plasarea unei sonde de aspirație gastrică . . 84
8.1.1.3. Reducerea secreției gastrice 85
8.1.1.4. Organizarea monitorizării paraclinice 85
8.1.1.5. Asigurarea unei rații calorice și de azot . . . 85
8.1.1.6. Administrarea de apă și electroliți 86
8.1.1.7. Corectarea anemiei (și hipovolemiei) 86

Scanned with OKEN Scanner

Pag.

8.1.2. Tratarea proceselor infecțioase coexistente 86
8.1.3. Stabilirea momentului operator 86
8.1.4. Alegerea actului operator 87
8.1.5. Ingrijirea postoperatorie 87
8.2. Tratamentul propriu-zis 88

VII. Actualități în cancerul gastric — C. Caloghera 91
1. Anatomie patologică 91
1.1. Forma ulcerativă 91
1.2. Forma polipoidă 91
1.3. Forma infiltrativă 92
1.4. Cancerul 'superficial 92
1.5. Clasificările cancerului din punct de vedere microscopic . . . 92
2. Clinica cancerului gastric 93
3. Explorări paraclinice 95
4. Diagnosticul cancerului gastric 96
5. Tratamentul chirurgical 97
5.1. Operații cu intenție de radicalitate oncologică 99
5.1.1. Gastrectomia radicală distală 100
5.1.2. Gastrectomia radicală proximală 100
5.1.3. Gastrectomia totală 100
5.1.4. Operații radicale complexe 100
5.1.5. Limfadenectomia 101
5.2. Operații paliative 101
6. Terapeutici adjuvante 103
7. Prognostic. Rezultate 103
104

VIII. Actualități în cancerul de bont gastric — C. Dolinescu 110

IX. Actualități în patologia chirurgicală a intestinului subțire — P. Simici 116

X. Tumorile maligne ale intestinului subțire — N. Angelescu . . . 122
1. Frecvență 122
2. Etiopatogenie 123
3. Diagnostic 123
3.1. Simptomatologie 124
3.2. Explorări paraclinice 124
4. Adenocarcinomul 125
5. Carcinoidul 126
6. Leiomiosarcomul 127
7. Limfomul malign 128
8. Tumori metastatice 130

XI. Reorientări în tratamentul hipertensiunii portale prin obstacol hepatic (ciroză) — C. Constantinescu 133
1. Evaluarea HTP prin rezonanță magnetică 134
2. Valoarea panangiografiei hepatice în tratamentul HTP . . . 135
3. Tratamentul medical actual al HTP 138
4. Tratamentul chirurgical actual al HTP 139
5. Hemoragia prin ruptura varicelor eso-gastrice 132
6. Tratamentul profilactic al sîngerării 144
7. Ascita 148
8. Encefalopatia portală 149
9. Concluzii 152

XII. Derivațiile bilio-digestive — Traian Stoica 156
1. Anastomozele colecisto-digestive 156
2. Anastomozele bilio-digestive ale CBP 158
3. Noi procedee și artificii de tehnică chirurgicală în derivațiile bilio-digestive 170

Scanned with OKEN Scanner

Pag.

XIII. **Cancerul periampular și cancerul de pancreas exocrin** (Diagnostic — Tratament — Stadiul actual) — C. Constantinescu 179
1. Epidemiologia cancerului de pancreas 181
2. Markerii serologici în diagnosticul cancerului de pancreas . . 182
3. Valoarea tomografiei computerizate în adenocarcinomul pancreatic 183
4. Diagnosticul preoperator, intraoperator și de specialitate . . . 184
5. Decomprimarea hepato-biliară, preoperator, pe cale transhepatică 191
6. Tratamentul cancerului pancreatic exocrin. Stadiul actual . . 193
6.1. Rezecția duodeno-bilio-pancreatică 196
6.2. Pancreatectomia totală 199
6.3. Pancreatictomia regională 200
7. Tratamentul paliativ în carcinomul pancreatic nerezecabil . . 202
7.1. Obstrucția biliară 202
7.2. Obstrucția duodenală 205
7.3. Durerea pancreatică 206
8. Tratamentul cancerului pancreatic prin radioterapie 208
8.1. Terapia prin iradiere externă 208
8.2. Terapia interstițială 208
8.3. Terapia cu radiații corpusculare 209
9. Chimioterapia în cancerul pancreatic 210
10. Perspective în cancerul de pancreas 212

XIV. **Indicații de tratament chirurgical în pancreatita cronică** — C. Dolinescu 215

XV. **Progrese recente în urologie** — E. Proca 225
1. Șocul endotoxic 226
2. Infecțiile urinare 229
3. Litiaza renală 234
4. Carcinoamele uretero-pielo-renale 239
5. Carcinomul renal 241
6. Tumorile vezicale infiltrante 246
7. Cancerul prostatic 250
8. Cancerul de testicul 255
9. Anomalii congenitale 259
10. Disfuncțiile erectile 260
11. Procedee noi chirurgicale 262

XVI. **Actualități în chirurgia endocrină** — C. Caloghera 266
A. Tiroida 266
1. Introducere 266
2. Progrese în diagnosticul bolilor tiroidei 266
3. Progrese în terapia chirurgicală a afecțiunilor tiroidiene . . 268
3.1. Hpertiroidia 268
3.2. Gușa simplă (distrofia endemică tireopată) 271
3.3. Tiroiditele 271
3.4. Cancerul tiroidian 272
B. Paratiroidele 275
C. Corticosuprarenala 277
D. Medulosuprarenala 278
E. Insulinomul 278

XVII. **Chirurgia plastică și reparatorie** — Agripina Ionescu 284
1. Problema arsurilor 284
2. Chirurgia reparatorie 291

XVIII. **Actualități în ortopedie și traumatologie** — O. Medrea, D. Antonescu 298
1. Diagnosticul și tratamentul tumorilor osoase maligne primitive . 298
2. Materiale noi în ortopedie 305
3. Tratamentul chirurgical al spondilolistezisului 311
4. Tendințe în tratamentul chirurgical al scoliozelor structurale . . 316
5 Osteosinteza cu tija centromedulară zăvorîtă 318

Scanned with OKEN Scanner

Pag.

XIX. **Noutăți în chirurgia aparatului locomotor** — C. Baciu 322
1. Infecții rare 322
2. Tehnici chirurgicale noi 324
a) Operațiunea „cris-cross" în mîna spastică 324
b) Translocarea inserției laterale a micului fesier în șoldul spastic 326
c) Sindroamele rotaționale posttraumatice ale genunchiului . . 329
d) Artrodeza rapidă a gleznei prin verticalizarea spațiului articular 337

XX. **Noutăți în chirurgia pediatrică** — Al. Pesamosca 344
1. Fistulele labio-velo-palatine 344
2. Hemangioamele feței 345
3. Chirurgia esofagului 345
4. Ulcerul de stres 348
5. Splenectomia 348
6. Chistul congenital de coledoc 348
7. Invaginația intestinală 349
8. Megacolonul congenital (boala Hirschprung) 349
9. Malformații ano-rectale 351
10. Extrofia de vezică 353
11. Incontinența de urină și de materii fecale 353

Scanned with OKEN Scanner

I. PREFAȚĂ

Semnatarul acestor rînduri și-a început ucenicia chirurgicală într-o vreme în care chirurgul ocupa o poziție de factotum. Aparent, el era maestrul atotștiutor, care deschidea nu numai abdomenul, dar cu același aplomb, toracele sau chiar cutia craniană. El era capabil să rezece stomacul, să bată o tijă Küntscher, să extragă un tromb arterial sau să scoată amigdale.

Chirurgia ginecologică, atît cît se făcea atunci, îi era familiară, și din moment ce efectua o tiroidectomie, avea impresia că face chirurgie endocrină.

Și nu numai atît ! El era în același timp anestezist, știa să facă rahianestezii sau aplica cu îndemînare masca Ombrédanne, în care picura — cu răbdare — eter.

Glumind, dar nu departe de adevăr, regretatul profesor Hortolomei spunea că, în asemenea situație, adormea sau bolnavul sau anestezistul ; niciodată amîndoi în același timp !

Chirurgul acelor vremuri era totodată și reanimator. De fapt, toată reanimarea se reducea la injectarea de oleu camforat, în perioada de atunci reputat stimulent cardiac și respirator ; cîteodată se administra i.v. ser clorurat hipertonic și destul de des ser fiziologic subcutanat.

Avem foarte limpede în fața ochilor bolnavii cu coapsele umflate de soluția salină împinsă cu para Richardson.

De fapt, în afară de analgezie, nu era mare lucru de făcut în perioada postoperatorie : bolnavii de atunci erau selecționați cu grijă pentru operație și, îndeobște, ei treceau peste handicapul postoperator cu forțe proprii. Nimeni nu îndrăznea să opereze, în acele vremuri, un insuficient cardiac, un uremic sau cirotic.

Predomina de obicei exereza limitată, iar vîrsta de 60 de ani era prohibitivă pentru actele chirurgicale de amploare.

Această perioadă de pionierat a trecut repede ; s-au impus progresele biologice în general, medicale în particular. Am asistat, în decursul celor de-a cincea și a șasea decadă a acestui secol, la o extraordinară dezvoltare a chirurgiei. Ea s-a diversificat mult, au apărut — și de fapt apar mereu — noi subspecialități chirurgicale ; aproape fiecare sistem funcțional al organismului și-a dezvoltat propria activitate chirurgicală. Nu ne miră că astăzi nomenclatorul chirurgical cuprinde neurochirurgie, chirurgie toracică, ortopedică, chirurgie urologică sau reparatorie-reconstructivă, dar asistăm la un proces nedorit de fărîmițare, care tinde să dezmembreze întregul.

Scanned with OKEN Scanner

Din gastroenterologie s-a desprins proctologul, chirurgul cardiovascular începe să fie exclusiv vascular, lăsînd cordul altui grup de chirurgi; din urologie, endoscopistul revendică dreptul la existență independentă.

Într-un anumit fel, noțiunea de chirurgie generală își pierde conținutul.

Este limpede că enciclopedismul chirurgical dispare, mai bine zis el nu mai este posibil, pe simplul motiv că nimeni nu poate digera un volum atît de mare de cunoștințe.

Chirurgul actual se vede despuiat și de alte atribuții. El nu mai poate fi nici anestezistul, nici reanimatorul bolnavului pe care l-a operat. A fost depășit nu de aparatura utilizată astăzi, ci de volumul imens de cunoștințe, care dau un cadru bine definit specialității de anestezie-reanimare.

Pe alocuri, această specialitate începe chiar să se dihotomizeze, prin separarea reanimării, dacă nu ca subdisciplină, cel puțin ca activitate, ceea ce pentru moment ni se pare o exagerare.

Specialitatea chirurgicală, cu aspecte pe alocuri de supraspecializare, a determinat — era și de așteptat — o extraordinară perfecționare a activității. Chirurgia pe cord deschis, protezele valvulare și vasculare, exerezele oncologice complexe, reconstrucțiile traheale, impresionantele grefe de organe întregi sau de complexe viscerale, ca blocul cardio-pulmonar sau duodeno-pancreatic, articulațiile mecanice, exenterațiile pelviene anterioare sau totale, replantările de membre, păstrarea vocii prin grefe valvulare după laringectomiile totale, exciziile și înlocuirile de vertebre, mielorafia și suturile nervoase, succesele impresionante ale chirurgiei sub microscop, înlocuirile de cristalin și atît de multe alte reușite tehnice, sînt cîteva exemple care ilustrează excepționalele progrese chirurgicale actuale, nu departe de domeniul fantasticului și în orice caz nebănuite de antecesorii noștri.

S-ar părea că s-a stins un fel de zenit chirurgical, peste care progresul, în mod firesc, se deformează și trezește recul.

Sînt numeroase semnele că mareea chirurgicală se retrage sub ochii noștri, fără ca să ne dăm prea bine seama, iar cîmpul chirurgiei sîngerînde se îngustează într-un ritm care ne obligă la reflecții.

Programele sălilor de operații se reduc aproape în fiecare specialitate, pentru că tot mai multe intervenții chirurgicale deschise sînt înlocuite prin manevre nesîngerînde. Alte operații au devenit inutile, deoarece droguri, antibiotice, citostatice, antienzime, modulante imunologice, agenți fizici sau chimici nou-intrați în arsenalul nostru terapeutic, suprimă maladia sau o împiedică să mai atingă pragul chirurgical.

Exemple care să argumenteze această nouă evoluție a specialității noastre sînt prea numeroase ca să poată fi reproduse aici.

Astăzi, polipii tubului digestiv pot fi rezecați pe cale endoscopică și tot endoscopic pot fi sclerozate varicele esofagiene, îndepărtînd riscul hemoragiilor mortale, odată cu numeroasele operații de ligatură sau deconexiune interazigo-portală.

Se extrag calculi coledocieni și se cateterizează canalul Wirsung fără ca abdomenul să mai fie deschis; chiar unele cancere rectale au început să fie rezecate prin rectoscop.

Scanned with OKEN Scanner

Tot mai puțini calculi renali ajung astăzi pe masa de operație, fiind pulverizați in situ, cu morbiditate minimă, prin unde de șoc. Procedeul litotriției extracorporeale se extinde rapid și la calculii biliari, cu perspectiva reducerii dramatice a chirurgiei colecistului litiazic.

Chirurgul urolog petrece tot mai puține ore în sala de operație și tot mai multe în sala de endoscopie, din moment ce peste 90% din tumorile vezicale superficiale nu mai necesită talie hipogastrică, iar 94% din bolnavii cu cancere prostatice avansate pot urina datorită ansei rezectoscopului.

Angioplastiile transluminale adresate arterelor periferice sau viscerale au modificat radical indicațiile chirurgicale în maladia tromboembolică, iar bolnavilor cu coronaropatii obstructive li se luminează speranța reirigării miocardului prin administrare endocoronariană de streptokinază sau dilatații cu sonda-balonet.

Chimioterapia anticanceroasă complexă a limitat dramatic complexa și laborioasa disecție retroperitoneală, iar embolizările ischemiante cu microcapsule citostatice dau o nouă perspectivă tumorilor inoperabile; tot mai multe ulcere gastro-duodenale se închid în urma tratamentului cu antihistaminice H_2, pompa implantabilă de insulină îndepărtează monstruozitatea amputațiilor de membre, colecții supurate viscerale pot fi drenate prin catetere implantate percutanat, evitînd supurațiile parietale prelungite consecutive deschiderii chirurgicale.

Chirurgia ex vivo *și fetală intrauterină anunță posibilități reconstructive de domeniul miracolului tehnic, iar ingineria genetică încă nu și-a spus cuvîntul în sfera noastră de preocupări.*

Ar fi însă eronat să conchidem că aceste progrese — și altele care vor veni — riscă să ducă nu numai la reprofilarea chirurgiei, dar chiar la desființarea chirurgului ca mînuitor al bisturiului.

El a pierdut în anumite direcții, dar această așa-zisă pierdere înseamnă cîștig enorm pentru bolnav, suferință mai mică, reîncadrare familială și socială mai rapidă, fără a mai vorbi de imensele avantaje economice.

În același timp, chirurgul zilelor noastre trebuie să devină mai suplu, mai adaptabil, să gîndească mai mult funcțional și recuperator, să țină seama mai mult decît a făcut-o pînă acum și de relația cost-eficiență atunci cînd propune un protocol terapeutic.

Această „medicalizare" a chirurgiei îl obligă să-și diversifice preocupările, să facă mai dese incursiuni informaționale în domeniile conexe care îi pot influența specialitatea, să colaboreze mai mult și mai bine cu cei care contribuie la realizarea succesului chirurgical.

Multe din deciziile chirurgului sînt astăzi luate într-un laborator, prea numeroasele laparotomii exploratoare tind să dispară datorită perfecționării metodelor imagistice, chirurgia gerontologică și antenatală sînt realizări nu ale chirurgului propriu-zis, cît ale perfecționării biologice și tehnice.

Chirurgul actual trebuie deci să consimtă la o anumită ciuntire a titlului de maestru absolut, pentru a permite ieșirea din anonimat a celor mulți care au contribuit la structurarea notorietății lui.

El nu coboară de pe podiumul pe care „mitica" pacienților l-a urcat, ci aduce lîngă el, pe aceeași platformă a notorietății, cîțiva dintre cola-

boratorii lui fideli, între care trebuie să enumere anestezistul, anatomopatologul și numeroșii medici de laborator.

În momentul în care chirurgul va înțelege că saltul tehnic al chirurgiei actuale a fost realizat de fapt în afara sălii de operație, el se va situa pe drumul autodepășirii și al progresului personal.

Avem în același timp convingerea că tehnica propriu-zisă reprezintă viața chirurgiei, actul de creație realizat cu mîini conduse de creier și, în consecință, punem la loc de cinste siguranța, rapiditatea și blîndețea gestului, promptitudinea și fundamentarea deciziei intraoperatorii, perfecțiunea execuției.

La acest nivel, chirurgul nu poate ajunge decît prin muncă fără preget, fără program, fără odihnă, cu perseverență și modestie, cu multe sacrificii personale, începînd de foarte tînăr și continuînd toată viața.

Și cînd la competență, chirurgul adaugă respect pentru bolnavul care i se încredințează și multă căldură sufletească, el merită atributul de a fi cea mai bună investiție în lumea medicală.

Dacă rîndurile și gîndurile de mai sus vor fi acceptate atît ca prefață la noua ediție a actualităților chirurgicale, cît și ca invitație la reflecție adresată chirurgilor tineri, atunci scopul lor a fost atins.

Prof. **E. Proca**

Scanned with OKEN Scanner

II. ACTUALITĂȚI ÎN NEUROCHIRURGIE

C. ARSENI, AL. I. CONSTANTINESCU

Neurochirurgia a primit un important impuls în ultimii ani prin numeroasele achiziții științifice și tehnice pe care și le-a însușit. Aportul unor date noi de biologie și fiziologie (printre care și cele privind cinetica reproducerii celulare, completarea unor cunoștințe asupra metabolismului apei și glucozei cerebrale etc.), a unora de fizică (precum fenomenul de cavitație, rezonanță magnetică nucleară, ultrasunetele, laserii etc.) ca și aportul miniaturizării (al mijloacelor de investigare, instrumentar și material operator pentru microchirurgie etc.) au permis, încă de pe acum, obținerea unor rezultate dintre cele mai frumoase. Ele au contribuit, alături și de alți factori, și la schimbarea mentalității neurochirurgilor în aprecierea unor simptome sau boli ca și în abordul operator al unor leziuni profunde cerebrale și medulare sau a celor aflate în imediata vecinătate a unor formațiuni funcțional foarte importante dar și ușor vulnerabile.

Unele concepții și atitudini s-au schimbat de altfel și în cadrul unor specialități înrudite cu neurochirurgia. Așa se explică faptul că în ultimii ani tot mai multe cazuri etichetate altădată vag în servicii de neurologie ca „accidente vasculare cerebrale" sînt trimise spre neurochirurgie pentru completarea investigațiilor și pentru tratament. Frecvent aceste cazuri se dovedesc a fi „neurochirurgicale". Trombozele cerebrale beneficiază astfel tot mai mult de intervenții neurochirurgicale (Voiculescu, 50) ca și hematozele intracerebrale din care multe erau considerate hemoragii cerebrale (Arseni, Dănăilă și colab., 50).

De asemenea, multe complicații cerebrale apărute în evoluția unor politraumatisme internate în servicii de chirurgie sau ortopedie, sînt trimise tot mai frecvent, în timp util, la neurochirurgie pentru a fi rezolvate corespunzător.

Morbiditatea prin boli neurochirurgicale s-a modificat parțial și ea în ultimii ani. Aceasta se datorează în primul rînd creșterii gradului de accesibilitate la asistența medicală calificată a bolnavilor cu suferințe neurologice. Tumorile cerebrale sînt depistate cel mai frecvent într-o fază mult mai precoce ca în urmă cu cîțiva ani, datorită însușirii unor cunoștințe neurologice mai complete de către medicii din teritoriu. Sporirea numărului de tumori cerebrale internate în serviciile de neurochirurgie este și urmarea creșterii numărului de metastaze cerebrale, care se datorează creșterii vîrstei medii dar și prelungirii perioadei de evoluție a tumorilor primare viscerale, ceea ce mărește șansele la metastazare

(Constantinescu, 50). Morbiditatea prin boli neurochirurgicale s-a modificat în ultimii ani și prin creșterea numărului de hematoame intracerebrale și tromboze ale vaselor cerebrale, creștere care se datorează cauzei menționate mai sus (adresabilitate mai mare, precizarea mai corectă și mai precoce a diagnosticului) dar și altor cauze legate de etiopatogenia acestor afecțiuni, cauze pe care însă nu le vom discuta aici.

Așa cum am menționat și altădată, este relativ temerară încercarea de a alege și a prezenta — într-un număr relativ mic de pagini — numeroasele realizări recente din neurochirurgie, cu alte cuvinte într-o specialitate aflată în continuu progres și multiplă dezvoltare. O apreciere corectă a valorii unora din aceste achiziții recente este fără îndoială dificilă. Numai viitorul poate arăta dacă am apreciat la justa valoare datele de laborator și metodele de investigare și tratament inițiate sau mai mult folosite în ultimii ani.

Trecînd la unele din aceste achiziții începem prin a arăta că în modularea și controlul durerii, de la lucrările lui Hughes și colab. (1975) și în continuare pînă în prezent, s-au obținut numeroase date biochimice și fiziopatologice. S-au adus noi informații în ceea ce privește rolul bradikininei, histaminei, serotoninei, prostaglandinelor, substanței „P" și polipeptidelor (encefaline și endorfine). S-au identificat în sistemul nervos arii cu un număr crescut de neuroni conținînd polipeptide cu activitate opioidă, constituindu-se în adevărați receptori opioizi (arii periapeductale, periependimare, rinencefalice, diencefalice, reticulate și în cornul medular dorsal).

Polipeptide cu lanț scurt (encefaline) sau lung (endorfine) ar împiedica eliberarea de substanță „P" în ganglionii rădăcinii dorsale, în cordoanele posterioare (Amano și colab., 1982). Alături de aceste substanțe algogene rolul prostaglandinelor, cel puțin în durerea din unele procese inflamatorii și în durerea de lungă durată, este mult comentat, ele ocupînd o poziție tot mai importantă în orice discuție actuală asupra durerii. Acești agenți biochimici, în special, care fac parte din grupul hormonilor tisulari (termen introdus de Feldberg și Gaddum în 1955), au fost mult discutați în ultimii ani pentru rolul pe care îl au în diversele aspecte clinice și terapeutice ale durerii. De altfel, se pare că aceste substanțe au și o funcție vasoactivă iar după cercetările efectuate în laboratoarele din Oklahoma și Texas (S.U.A.), encefalinele și endorfinele au și un rol în facilitarea sau combaterea dezvoltării tumorilor printr-un mecanism de imunomodulare endogenă deocamdată insuficient cunoscut.

Vasospasmul, legat de evoluția unor malformații vasculare cerebrale, a continuat să fie în centrul atenției multor specialiști. Studiile mai recente ale lui Takahashi și colab. (47), Svengaard și colab. (47—48), Pertuiset și colab. (47) au adus elemente informaționale noi, sau au confirmat date mai vechi asupra rolului mecanismelor dopaminice sau serotoninice. Considerînd serotonina ca un factor important în producerea spasmului vascular cerebral se optează de către mulți autori pentru folosirea antagoniștilor acesteia (antiserotoninele) în tratamentul vasospasmului. Multe lucrări recente se referă la cercetarea rolului pe care îl au antagoniștii calciului în vasospasmul cerebral (Auer, 1984 ; Gioia și colab., 1985 ; Zambramski și colab., 1986) ca și eficacitatea tratamentului vasospasmului prin beta-blocanți (Neil-Dwyer și colab., 1986). Ca și în cazul aspectelor

Scanned with OKEN Scanner

biochimice ale durerii și în producerea și evoluția vasospasmului mai există multe aspecte insuficient clarificate. Apariția spasmului vascular cerebral, de exemplu, după ruperea unei malformații vasculare cerebrale, este atît de variabilă ca timp și intensitate, încît nu există nici acum o conduită unanim acceptată în ceea ce privește momentul optim al abordării chirurgicale a respectivei malformații. Totuși, tot mai mulți cercetători (în special japonezi și englezi) optează pentru abordul precoce al anevrismelor cerebrale, în primele 24—72 ore de la rupere (49). Rolul hormonilor tisulari într-un mecanism intricat (durere și vasospasm), pare confirmat de durerile migrenoase. După ipoteze recent emise, în durerile migrenoase și în cefalalgii în general, vasoconstricția și vasodilatația sînt fenomene auxiliare care urmează unei dureri deja existente. În migrenă ca și în alte cefalalgii care au și fenomene vasomotorii în procesul patogenic, se incriminează tot mai mult și rolul agregării plachetelor sanguine. De altfel, plachetele sanguine posedă o mare cantitate de serotonină pe care o eliberează în momentul agregării. Aceasta, după eliberare, trece prin pereții modificați ai vasului pentru a contribui, împreună cu histamina și substanțele vasoactive din grupul polipeptidelor la creșterea sensibilității la durere. Prostaglandinele ar potența unele substanțe printre care se află și serotonina, noradrenalina și bradikinina.

De asemenea, în ultimii ani, se menționează tot mai des existența unor receptori steroizi sexuali la nivelul sistemului nervos central. Studiile lui Vigouroux, Pertuiset, Phillippon, Fohano (47) ș.a., adăugate la cele efectuate anterior de Donnell și colab. (1979), Poisson și colab. (1980) ș.a., au evidențiat realitatea existenței acestor receptori, fapt ce ar putea explica frecvența mai mare a unor tipuri de tumori la un sex (meningiom și neurinom la femei). Aceasta ar putea deschide o fereastră spre o nouă posibilă interpretare etiopatogenică și implicit spre o nouă conduită terapeutică. Vaquero și colab. (1983), bazați pe studiile personale, confirmă existența receptorilor pentru progesteron la 87,5% din meningioame. Acești ultimi autori menționați, citînd și pe Kasantikul și Brown, descriu receptori pentru estrogeni și la cazuri cu neurinom de nerv acustic. Ei sugerează că aceasta ar explica și apariția sau evoluția mai rapidă a respectivelor tumori la femei care au născut de curînd.

Studiile imunologice au continuat să reprezinte un important capitol în cercetarea tumorilor cerebrale. Cercetările lui Yoshioka și colab., Schnegg și colab., Phillips și Sikora, Gerosa și colab. (46) ș.a. au adus elemente care pot fi luate în considerație pentru a constitui cel puțin un impuls pentru cercetări în continuare. Printre alții, Thomas și colab. de la *The National Hospital for Nervous Diseases* din Londra, comunică recent primele rezultate în folosirea imunologiei pentru combaterea tumorilor cerebrale și menționează rolul pe care l-ar putea avea într-un viitor nu prea îndepărtat anticorpii monoclonali. Tehnologia genetică, una din ramurile importante ale biotehnologiei, permite încă de pe acum producerea de anticorpi cu înaltă specialitate. Aceștia ar putea juca un rol esențial în combaterea dezvoltării și proliferării celulelor tumorale. Prin tehnici celulare speciale s-au produs hibrizi celulari care secretă anticorpul monoclonal pe care îl dorim. Acesta este multiplicat și folosit, pe moment sau după conservare, în scopul urmărit. Acest lucru ar putea să aibă un efect de o marte importanță, dacă se va dovedi pînă la urmă că, într-ade-

Scanned with OKEN Scanner

văr, apariția tumorilor este rezultatul unei imunodeficiențe. Transplanturile de substanțe nervoasă rămîn încă un deziderat, deși s-au obținut experimental unele rezultate prin transplant de neuroni fetali în măduvă (Mansour și colab., 1986). La om, transplantarea în formațiunile cerebrale a unor celule (inclusiv din glanda suprarenală) a dus doar la rezultate pasagere.

Investigațiile paraclinice, în general tehnicile de cercetare a bolnavului, au continuat să se perfecționeze permițînd astăzi diagnosticarea unor afecțiuni sau leziuni dificil de precizat, chiar numai cu 3—4 ani în urmă. Așa cum am mai spus și cu un alt prilej, tehnologia biomedicală a permis o marcată dezvoltare a multor specialități, printre care se află și neurochirurgia.

Rezultatele obținute în general în medicină au făcut ca în unele țări (S.U.A., Elveția ș.a.) să se introducă, printre materiile obligatorii ale facultăților de medicină, cursuri de tehnologie ; au luat de asemenea ființă organe care să țină o legătură permanentă între facultatea de tehnologie și cea de medicină. Nu toate metodele de investigație s-au dezvoltat în aceeași proporție, dar toate și-au sporit aportul la elucidarea diagnosticului sau la precizarea caracteristicilor unor leziuni cerebrale, medulare etc.

Endoscopia a fost în bună parte reconsiderată și datorită îmbunătățirii condițiilor tehnice prin folosirea unor noi tipuri de sonde și printr-o ameliorare a transmiterii imaginilor. La endoscopia intraventriculară (Ogata și colab., 46) s-a adăugat endoscopia unghiului ponto-cerebelos (Oppel și Mulch, 46). Aceasta beneficiază și ea de aportul noilor tipuri de fibre optice („fibroscopul miniaturizat" al autorilor japonezi), de miniaturizare electronică, de construcția unor camere de luat vederi nu numai foarte mici dar și foarte puternice, cu care se imprimă pe film, sau care permit proiectarea pe un ecran de televizor a imaginilor captate.

Holografia tinde să fie tot mai mult folosită în investigarea bolnavilor neurochirurgicali (Iwata și colab., 46). Metoda constă în înregistrarea întregii informații din fasciculul luminos, adică și a acelei părți care a ajuns în planul hologramei sub forma unor variații de fază (Hegedus și Bodo, 1978). Folosirea laserului ca o sursă de radiații luminoase a contribuit și ea la dezvoltarea holografiei care încă de pe acum servește la investigarea deformărilor craniene, a discopatiilor vertebrale ș.a.

Ultrasunetele sînt întrebuințate mai de mult în neurochirurgie, dar folosirea lor s-a extins mult în ultimii ani. Aceasta se datorează și proprietăților lor, printre care și aceea că avînd o lungime de undă foarte mică, pot fi dirijate într-un fascicul îngust în orice direcție dorită, fără a avea un caracter invaziv (Constantinescu și Ionescu, 1985). Astfel, prin utilizarea lor se pot stabili caracteristicile geometrice ale unor țesuturi sau organe și se pot obține imagini care permit evaluări cantitative și înregistrări ce pot fi ulterior comparate cu noi înregistrări obținute în cursul evoluției. Și în aprecierea acestor parametri, calculul digital joacă un rol deosebit. Ca și în analiza imaginilor obținute prin tomografia computerizată sau prin rezonanța magnetică nucleară, rezultatele sînt foarte bune. Imaginile tratate de ordinator sînt astfel „prelucrate" încît datele ce ne sînt furnizate sînt de cea mai mare importanță, obținute în timp minim, cu mare acuratețe și efort practic inexistent pentru cel care le folosește. Se pot utiliza ultrasu-

Scanned with OKEN Scanner

netele pentru diagnosticul neurochirurgical (Schumacher, 1982 ; Lange și colab., 1982), inclusiv intraoperator (Masuzawa și colab., 46 ; Chandler și colab., 1982 ; Hyodo și colab., 1983). Se pot stabili așezarea și mărimea tumorii sau a malformației arterio-venoase cerebrale (Koivukangas și Nyström, 47), localizarea și întinderea unei leziuni vertebro-medulare (Dohrmann și Rubin, 47) etc. De asemenea, ultrasunetele se pot utiliza în ghidarea instrumentarului de recoltare bioptică a unui fragment pentru a fi analizat (Duthel și Portfaix, 1986) sau a instrumentarului de implantare a radionuclizilor (Tsutsumi și colab., 1986) ca și în supravegherea postoperatorie a evoluției bolnavilor operați pentru leziuni cerebrale (Portfaix și Montu-Fosto, 1986).

Folosirea sonografului Doppler s-a extins dovedindu-și utilizarea în vasospasmul cerebral (Caciagli și colab., 46), în hemoragiile intraventriculare (Mc Gahan și colab., 1984) ca și în controlul *bypass*-ului (Thal, 46) și în multe alte afecțiuni vasculare (Graham Sommer, 1984).

Metodele de radiodiagnostic, fără sau cu substanță de contrast, continuă să joace un rol de cea mai mare importanță în investigarea bolnavilor neurochirurgicali. Metodele radiologice convenționale s-au perfecționat — așa cum arată și Simionescu [1983 (50)] — prin utilizarea amplificatoarelor de luminiscență care măresc precizia explorărilor directe sau telecomandate, alături de perfecționarea tomografiei convenționale prin sistem de baleiaj circular, elipsoidal sau spiralat și tratarea digitală a imaginilor deja menționată (vezi și Hendee, 1983—1984 ; Enzemann, 1983). În cazul folosirii substanțelor de contrast, cu toate riscurile implicate în eventualitatea unei sensibilități a pacientului sau unei reacții particulare, imaginile obținute, mult îmbunătățite, determină folosirea încă pe scară largă a respectivelor metode radiologice.

Angiografia carotidiană, vertebrală, sau panangiografia cerebrală se face tot mai frecvent prin cateterism. Folosirea substracției simple, electronice sau fotografice (Mac Intyre, 1981 ; Modic, 1982 ; Seyferth, 1982) a adus importante succese în investigarea bolnavilor neurochirurgicali, dovedindu-și din plin utilitatea mai ales în malformațiile vasculare cerebrale, dar și în investigarea preoperatorie a unor tumori bogat vascularizate (de exemplu, meningioame) și care pun problema unui abord prealabil „vascular" în pregătirea abordului direct al tumorii care astfel va sîngera mult mai puțin în timpul ablației. Tratarea digitală a angiografiei cu substracție are două avantaje esențiale : oferă o imagine imediată cu posibilități de integrare și sumare ; permite o memorizare și o reproducere precisă. Tehnica digitală, care trebuie considerată sinonimă cu tehnica micro- și minicalculatoarelor, se impune astfel tot mai mult în toate metodele radiologice conturînd și mai bine termenul de imagerie radiologică (vezi și Hendee, 1983—1984 ; Enzmann, 1983). Arteriografia superselectivă, angiotomografia și parenchimografia cerebrală, „magnificarea" angiografiei cerebrale, fonoangiografia sau angiografia stereotaxică sînt termeni care încep să fie tot mai cunoscuți, chiar de nespecialiști.

Tomografia computerizată s-a impus tot mai mult în investigarea bolnavilor. Poate cel mai mult în investigarea bolnavilor neurochirurgicali (Hendee, 1983—1984). Calitățile ei de a furniza rezultate rapide, precise și lipsa de nocivitate pentru bolnav, indiferent de starea fizică sau psihică a acestuia, au impus-o cu autoritate. Îmbunătățirea metodei a dus la obține-

Scanned with OKEN Scanner

rea unor aparate la care expunerea este chiar sub o secundă iar reconstrucția imaginii este extrem de rapidă, secțiunile diferite, iar rezoluția vizuală aproape perfectă. Metoda a influențat în același timp și dezvoltarea altor procedee de imagerie, ca cea nucleară și cea ultrasonică (Dümmling, 46). Perfecționarea sa prin segmentarea imaginilor, substracție computerizată, reformarea tridimendională a imaginilor, folosirea unor noi medii de contrast au făcut această metodă de investigare și mai utilă.

Tomografia computerizată se folosește în ultimul timp și în identificarea nervilor cranieni (Unsöld, 46), în leziunile trunchiului cerebral (Matsui și Kamano, 46) și tot mai mult în leziunile vertebro-medulare (Ray și Burton, 46 ; Schröter, 46 ; Harwood-Nash, 46 ; Reuter și Wenker, 47 ; Carella și colab., 47). În leziunile cerebrale — traumatice, vasculare sau tumorale — metoda este tot mai intens folosită, inclusiv intraoperator (Shalit și colab., 46). Folosirea tomografiei computerizate pentru operațiile stereotaxice este curentă, rezultatele fiind adesea excelente. Tomodensiometria craniană multipozițională evită inconvenientele majore ale reconstrucției matematice, metoda folosindu-se mai ales în investigarea tumorilor de linie mediană, ale hipofizei, epifiziei, apeductului, vermisului (Bluemm, 1982). În domeniul studiului tumorilor cerebrale se menționează în ultimii ani, tot mai frecvent, cercetarea acestora prin măsurarea utilizării glucozei cerebrale cu ajutorul tomografiei cu emisiune de pozitroni. Astfel Patronas și colab. (1985) și alții, au utilizat în acest scop ca trasor radioactiv, 18 F-fluoro-2-dezoxi-D-glucoza și au opiniat că metabolismul acesteia reflectă direct gradul de malignitate al astrocitoamelor cerebrale. Alți autori au extins acest studiu și la alte afecțiuni ale sistemului nervos central, cu rezultate ce par promițătoare. Se presupune că găsirea unor trasoare mai radioactive ar permite aprecieri și mai corespunzătoare.

Introducerea rezonanței magnetice nucleare în investigarea bolnavilor neurochirurgicali a sporit șansele obținerii unor date precise și cît mai complete asupra diverselor leziuni (Mills și colab., 1979 ; Guegan și colab., 57). Metoda permite realizarea directă, fără radiații ionizate, de imagini în secțiune, în plan frontal, sagital și orizontal. De asemenea, metoda permite în același timp o analiză cantitativă cu ajutorul timpilor de relaxare T_1 și T_2 care pot fi calculați pornind de la imaginea și parametrii corespunzători unei secțiuni. Trecînd în revistă lucrările congresului Societății de rezonanță magnetică nucleară de la San Francisco și lucrările Societății Internaționale de rezonanță magnetică nucleară, ambele ținute în 1983, menționăm în ceea ce privește investigarea creierului, posibilitatea ca prin folosirea rezonanței magnetice nucleare să se evidențieze tumori nedepistate prin alte mijloace de investigație, să se deosebească diverse tipuri de edem cerebral precum și să se distingă precis unele tumori de edemul peritumoral. De asemenea se pot deosebi hemoragiile cerebrale vechi de cele recente. Lucrările prezentate la reuniunile internaționale mai sus-citate scot în evidență pe de o parte marea diversitate a leziunilor investigate, iar pe de altă parte finețea elementelor furnizate pentru un diagnostic precis, ambele aspecte pledînd odată mai mult pentru importanța folosirii în practica neurochirurgicală a rezonanței magnetice nucleare. Folosirea tomografiei computerizate cu pozitroni aduce importante detalii în diferențierea leziunilor parenchimatoase cerebrale (Dümmling, 46 ; Ter- Pogossian, 1984).

Scanned with OKEN Scanner

Tot în domeniul investigațiilor paraclinice menționăm extinderea și amplificarea cercetării la bolnavii neurochirurgicali a potențialelor evocate. Noțiunea este destul de veche. Dawson, încă din perioada 1942—1951, a înregistrat și studiat potențialele evocate. Ulterior, metoda a fost perfecționată, beneficiind în plus de noile achiziții tehnice. În ultimii ani s-a extins folosirea cercetării potențialelor evocate în multe afecțiuni (Toth și Vajda, 1982 ; Chiappa și Yiannikas, 1983). S-a folosit cu rezultate, adeseori utile, în investigarea traumatismelor cranio-cerebrale (Lindsay și colab., 46 ; Cummins și colab., 46), în urmărirea agravării tumorilor cerebrale evidențiind apariția herniilor cerebrale prin semne precoce de suferință a trunchiului cerebral (Nagao și colab., 46), în urmărirea decompresiunii optice în timpul operației pentru ablarea adenoamelor hipofizare, craniofaringioamelor, meningioamelor de *tuberculum sellae* sau a anevrismelor de arteră carotidă internă (Koshino și colab., 46), ca și în cursul evoluției traumatismelor vertebro-medulare (Kobrine și Evans, 46 ; Higgins și Nashgold, 46) sau a nevralgiilor de trigemen (Bennett și Janetta, 1983). În cadrul celui de al VII-lea Congres European de Neurochirurgie (Bruxelles, 1983), subiectul fiind considerat de mare actualitate, s-a organizat o întîlnire specială la care numeroși autori (printre care Adelt și Hacke, Mostegl, Langenhuysen, Causmaecker ș.a.) au expus experiența personală în cercetarea, în clinică, a potențialelor evocate. Valencak și colab. (1983), într-o lucrare referitoare la studiul peroperator al potențialelor evocate în neurochirurgie, menționează că indicația majoră a înregistrării acestora în timpul unei operații, este reprezentată de leziuni în care nu este afectat direct parenchimul cerebral sau medular (anevrism, neurinom, fracturi craniene sau vertebrale). Se urmărește evitarea producerii unei suferințe a formațiunilor nervoase din imediata vecinătate.

În ultima vreme s-a extins și folosirea biopsiei cerebrale (aproape numai stereotaxice) pentru investigarea unor afecțiuni neurochirurgicale (leziuni expresive cu predilecție). Lucrările din ultima perioadă ale lui Ostertag și Kiessling (46), Arseni, Constantinescu și Carp (1984), Constantinescu și Carp (50) ș.a. ilustrează importanța obținerii unui mic eșantion din respectiva leziune pentru examinare histopatologică completă, ceea ce aduce multe precizări diagnostice și implicit indicații terapeutice. Articolul de anticipație al lui Kelly (1983) eșalonează în mod interesant și util posibilitățile neurochirurgiei stereotaxice, inclusiv a biopsiei, ce folosește această metodă în investigarea cît și în tratarea unor leziuni intracraniene profunde.

În ceea ce privește tratamentul, începînd prin a ne referi la cel medicamentos al vasospasmului, menționăm că se folosesc în ultimii ani droguri care influențează vascularizația cerebrală acționînd prin refacerea funcțională a peretelui vascular arterial (Cosaldon, Sadamin, Xantinol) și a peretelui vascular venos (Samuran). Aceste medicamente au „indirect" un efect vasodilatator. Medicamentele care au un efect „direct" vasodiladator se folosesc tot mai puțin, ele de fapt făcînd doar o redistribuire a sîngelui la nivelul creierului, ceea ce nu este întotdeauna favorabil.

Alte medicamente folosite împiedică contracția peretelui vascular (vezi și mai sus) nelăsînd calciul să pătrundă în fibra musculară (Stugeron, Dusodril). În combaterea spasmului vascular cerebral se folosește în ul-

Scanned with OKEN Scanner

tima perioadă și Ticlopidina, mai ales de către autorii japonezi (Constantinovici, 1985), dar nu trebuie uitat că abordul precoce al marformației vasculare este adesea cel mai eficace tratament.

De remarcat că astăzi se folosesc mai frecvent antiplachetarele (aspirină, Dipiridamol) decît anticoagulantele de tip heparină. În ceea ce privește încercările de a îmbunătăți metabolismul neuronal, derivații de piridoxină și ergotoxină sînt tot mai mult folosiți. Glucoza în exces se pare că mai mult dăunează metabolismului neuronal decît îl ajută. În schimb, polimerii glucozei (Dextran, Rheomacrodex) ar influența favorabil circulația cerebrală ca și corectarea scăderii sodiului din sînge. Referitor la edemul cerebral este de remarcat că cei mai mulți specialiști optează pentru a recunoaște (după Miller, 1979) cinci tipuri de edem cerebral : vasogenic, citostatic, hidrostatic, interstițial și hipoosmotic (vezi și Bell, 1983). În funcție de această clasificare, tratamentele preconizate menționează diverse substanțe, aproape toate de mult cunoscute și folosite. Totuși, printre ele, Manitolul și Glicerolul par a fi preferate de mulți. Corticoterapia masivă, însă în limitele unor indicații precise și cu respectarea strictă a contraindicațiilor, folosită mai ales în edemul cerebral care însoțește evoluția tumorilor cerebrale și Ederenul (acetazolamida) sînt preferate de alții.

În tratamentul sindroamelor parkinsoniene, după perioada de maxim optimism în aprecierea rezultatelor operatorii stereotaxice, s-a trecut treptat la o apreciere tot mai critică a procedurilor chirurgicale stereotaxice. Introducerea Levodopei și apoi a Carbidopei în tratamentul acestor sindroame, a contribuit mult la schimbarea opticii inițiale. Astăzi indicațiile chirurgicale au fost mult limitate, referindu-se doar la unele cazuri cu tremor predominant, În general se opiniază pentru începerea tratamentului cu medicamente de tip Romparkin și Viregyt (amantadină). Ulterior, dacă simptomatologia evoluează, se poate trece la folosirea Levodopei. Se mai folosesc antidepresive triciclice (Amitriptilină), antihistaminice (Benadril) sau derivați ai secarei cornute (Bromcriptină) în diverse combinații.

În tratamentul durerii cronice se utilizează mai multe metode introduse în practică în acești ultimi ani. Printre acestea figurează și gammatalamotomia (Steiner și colab., 1980), hipofizectomia, neuroliza hipotalamo-hipofizară, administrarea cronică *goutte-à-goutte* a morfinei intraventriculare ca și metodele de neurostimulare (49). Aceste ultime metode menționate cuprind stimularea transcutană a nervilor, stimularea cordoanelor dorsale medulare (inclusiv prin introducerea electrozilor epidural fără laminectomie), stimularea intracerebrală (nuclei talamici senzoriali, brațul posterior al capsulei interne, pulvinar, substanța cenușie periapeductală). Folosirea acestor metode încearcă să înlăture întrebuințarea narcoticelor la bolnavii cu dureri cronice intense avînd tumori primare sau secundare în evoluție sau sechelari (traumatisme etc.) cu dureri reziduale foarte supărătoare.

O preocupare deosebită a constituit-o în ultima perioadă încercarea de a combate spasticitatea. Aceasta poate și pentru că numărul sechelarilor s-a mărit, datorită îngrijirilor complexe acordate traumatizaților, celor cu boli acute vasculare cerebrale etc., ceea ce le-a permis multora din aceștia să supraviețuiască, rămînînd însă cu deficite motorii devenite

Scanned with OKEN Scanner

curînd spastice. S-au folosit în combaterea spasticității diverse medicamente, în general fără un folos evident, de durată. Se folosește de asemenea stimularea nucleului dentat (Milos și Mindinger, 46) ca și mielotomia longitudinală (Fantis și Kasper, 46), rizotomia posterioară (Broggi și colab., 46 ; Benedetii și colab., 46 ; Sindou și colab., 46), dar rezultatele obținute, atunci cînd ele au fost obținute, așteaptă și proba timpului.

În ceea ce privește hematomul intracerebral, el este net deosebit de hemoragia cerebrală, prin aspectul anatomopatologic, sediul leziunii, tabloul clinic și atitudinea terapeutică (Arseni și Dănăilă, 50). Comportarea sa ca un proces expansiv intracranian impune intervenția operatorie.

În chimioterapia tumorilor nu s-a găsit o nouă și mai eficace substanță care să combată dezvoltarea tumorii și reapariția recidivelor. După Kornblith (1983), în general nici un agent terapeutic nu dă rezultate cînd este aplicat singur. Numai un tratament complex, cu cel puțin doi agenți chimioterapici, aplicați într-o schemă terapeutică ce cuprinde și radioterapia, aplicată după extirparea cel puțin a celei mai mari părți din volumul tumoral dezvoltat, poate duce la prelungirea supraviețuirii (49). O reluare, dacă se poate spune așa, perfecționată, a iradierii interstițiale, se discută mult în ultimii ani. Metoda folosind tehnicile stereotaxice și după o prealabilă biopsie, ar permite o evoluție bună prelungită mai mult timp (Mundinger și Weigel, 46 ; Kelly, 1983). Folosind în acest scop $Iodin^{125}$ se pare că rezultatele sînt și mai bune. După Fauchon și colab. (51) ca și după Villemure și colab. (51) administrarea intraarterială a chimioterapiei ar duce la rezultate bune.

Fotoiradierea, metodă complexă care implică folosirea unor derivați ai hematoporfirinei și tetraciclinei, pare de asemenea, prin rezultatele de pînă acum, să deschidă o perspectivă în tratamentul tumorilor cerebrale (Kelly, 1983). Iradierea țintită după metoda lui Laksell pare de asemenea să dea rezultate bune, atît în unele tumori care au contraindicații pentru un abord direct (profunde, multiple) cît și în unele malformații arteriovenoase cerebrale (Steiner și colab., 1979 ; Backlund, 1979).

În tratamentul tumorilor hipofizare se preconizează abordul transsfenoidal (cu excepția tumorilor gigante), asociat cu radioterapia și administrarea de Bromcriptină. Determinările radioimunologice se fac chiar și intraoperator (49).

În herniile de disc se folosește în ultima perioadă Chimiopapaina, injectată intradiscal (Leblanc, 46). Rezultatele favorabile în peste 80% din cazurile la care s-a folosit, creează un optimism care așteaptă să fie confirmat în perioada ce urmează. Scoaterea discului patologic și înlocuirea lui cu unul din materal ceramic este încă o metodă aflată la început de drum.

Folosirea pe scară tot mai largă în neurochirurgie a noii tehnologii a adus beneficii deosebite și în domeniul terapeutic operator permițînd aborduri precise. În acest context, metodele microchirurgicale ocupă un loc fundamental. Răspîndirea acestor metode este datorată construirii unor microscoape binoculare puternice și ușor manevrabile intraoperator ca și completării și perfecționării instrumentarului extrem de fin (bisturiu, foarfece, pense, ace de sutură) ca și a unor materiale auxiliare tot mai delicate (fire de sutură etc.). Posibilitatea folosirii coagulării bipolare a

Scanned with OKEN Scanner

fost și este un fapt important pentru microneurochirurgie ca și utilizarea ultrasunetelor (Cavitron) și a bisturiului cu laser. Întrebuințarea ultrasunetelor prin aparatul cunoscut de acum sub numele de Cavitron se bazează pe folosirea fenomenului de cavitație, care apare în cazul propagării ultrasunetelor prin lichide. În acest caz, din cauza variațiilor mari și frecvente ale presiunii în masa lichidului se produc ruperi microscopice de lichid formîndu-se niște mici goluri (cavități) în care pătrund gazele dizolvate în lichid (faza de destindere a undei ultrasonore). În faza următoare (compresiunea), gazele din aceste goluri sînt supuse unor presiuni enorme, însoțite de creșteri de temperatură și microdescărcări electrice. Cînd fenomenul de cavitație se produce în apropierea unui corp solid (ceea ce realizează Cavitron-ul în timpul operației) se produce distrugerea acestuia prin măcinare. În ceea ce privește laserul folosit în microneurochirurgie, trebuie menționat ca dintre tipurile cunoscute, cel mai frecvent utilizat este cel cu bioxid de carbon. Avantajele folosirii laserului sînt numeroase. Fiind posibilă o perfectă dozare a intensității fasciculului și a duratei de acțiune ca și o stabilitate în direcționare, se poate face o manipulare precisă, o microdisecție perfectă, cu respectarea țesuturilor din jurul leziunii, o hemostază bună pentru vasele mici concomitentă, cît și o sterilizare completă (Jain, 47). Laserul Nd YAG produce o hemostază și mai bună, iar combinarea utilizării lui cu cea a Cavitron-ului permite abordarea cu succes a structurilor fine și profunde, inclusiv ale trunchiului cerebral sau a măduvei spinării (49).

Introducerea acestor instrumente și aparate în practica neurochirurgicală impune ca neurochirurgul să aibă cunoștințe tehnice cît mai complete. El nu trebuie însă să se transforme într-un tehnician, ci doar să fie un chirurg dublat de un neurolog cu solide cunoștințe de fizică și biologie.

Revenind la tehnicile de microchirurgie care folosesc și mijloacele mai sus-amintite, menționăm că în ultimii ani tratamentul operator al ischemiei cerebrale a continuat (Dănăilă, 49), inclusiv pentru revascularizarea teritoriului vertebro-bazilar, dar și-a restrîns indicațiile. Rezultatele anastomozelor extra-intracraniene sînt frecvent bune, prin obținerea unei revascularizații valabile funcțional, însoțită de recuperări neurologice notabile. Încercările de reconsiderare a endarterectomiei carotidiene (Dănăilă, 49) așteaptă încă date noi ca și miosinangioza cerebrală folosită pentru revascularizarea cerebrală (Constantinovici, 1985). În cazul leziunilor extracraniene se opiniază pentru o intervenție (dezobstruare) în primele 6 ore de la apariția semnelor de ischemie cerebrală. S-a încercat dilatarea stenozărilor de pe traiectul vaselor cerebrale cu un balon minuscul introdus și dirijat pînă la locul respectiv, printr-o tehnică laborioasă. Rezultatele obținute pe o cazuistică încă modestă așteaptă noi confirmări, ca de altfel și folosirea unor „proteze vasculare" sau plastiile cu petec de venă sau dacron.

Prin tehnici de microchirurgie, abordul malformațiilor vasculare cerebrale este urmat de rezultate dintre cele mai bune, inclusiv în cele cerebeloase. Se fac operații seriate pe diverși pediculi, în cazul malformațiilor vasculare cerebrale (angioame) iar abordul anevrismelor vertebro-bazilare s-a îmbunătățit. Betti și colab. (51) recomandă însă tratamentul

Scanned with OKEN Scanner

acestor cazuri prin iradiere cu un accelerator liniar. Rezultate asemănătoare s-au obținut și în operarea unor malformații vasculare medulare (Epstein, 46). Microneurochirurgia este utilă și pentru reconstrucția vaselor cerebrale după operarea anevrismelor cerebrale (Ito și colab., 46), ceea ce ameliorează și mai mult abordul operator al acestora.

Tehnicile de microchirurgie sînt astăzi curent folosite și în abordul tumorilor sistemului nervos. Aportul microchirurgiei în ablația neurinoamelor de nerv acustic a devenit bine cunoscut. Prin această metodă se permite detașarea neurinomului, împreună cu capsula sa, de țesuturile din jur. Mai mult, se poate face o fină disecție translabirintică, fapt de asemenea remarcabil (vezi și Desgeorges și colab., 51).

Rezultatele abordului tumorilor intraventriculare, a celor hipofizare sau a celor dezvoltate în regiunea epifizară, de exemplu, sînt foarte mult favorizate de folosirea microneurochirurgiei care permite menajarea formațiunilor perilezionale, în același timp cu ablația cît mai completă a respectivei leziuni.

Tumorile orbitare au început, de asemenea, să fie abordate cu bune rezultate printr-o tehnică microchirurgicală corespunzătoare (El Gaunam și colab., 48). Microchirurgia ajută și la rezolvarea multor nevralgii trigeminale printr-o corectă secționare a rădăcinilor nervului trigemen. Metoda lui Jannetta, de decompresiune vasculară intracraniană a trigemenului, mult preferată cu 4—5 ani în urmă, este astăzi privită cu mai puțină încredere. În schimb, datorită tehnicilor bine puse la punct, „repararea" altor nervi (sutură, decompresiune etc.) mai ales a celor periferici, este urmată de rezultate adeseori spectaculoase [Van Der Werf și colab. (47) ș.a.].

Trecînd în revistă unele din problemele actuale ale neurochirurgiei, dorim să credem că viitoarele confirmări sau infirmări aduse de practică, de alte achiziții științifice și tehnice, ne vor permite o revenire, o nouă actualizare poate mai corespunzătoare.

Bibliografie

1. AMANO K. și colab. — *Appl. Neurophys.*, 1982, 45, 238—244.
2. ARSENI C., CONSTANTINESCU AL. I., CARP N. — Comunicare Soc. Neurologie, USSM București, iulie 1984.
3. AUER L. M. — Neurosurgery, 1984, 15, 57—66.
4. BACKLUND E. O. — În Advances and Technical Standards in Neurosurgery, vol. 6 (sub red. *Krayenbühl H.*), Springer Verlag, 1979.
5. BELL B. A. — *Neurosurgery*, 1983, 13, 724—728.
6. BENNETT M. M., JANNETTA P. J. — *Neurosurgery*, 1983, 13, 242.
7. BLUEMM R. G. — *Medicamundi*, 1982, 27, 17—22.
8. CHANDLER W. F. și colab. — *J. Neurosurg.*, 1982, 57, 157—163.
9. CHIAPPA K. H., JIANNIKAS C. — Zvokad Potentials in Clinical Medicine, Raven Press, New York, 1983.
10. CONSTANTINESCU AL. I., IONESCU L. M. — *Neurologia (Buc.)*, 1985, 30, 179—186.
11. CONSTANTINOVICI A. — Comunicare Soc. Neurologie, Neurochirurgie USSM București, octombrie 1985.
12. DUTHER R., PORTFAIX M. — *Neurochirurgie*, 1986, 32, 547—552.
13. ENZMANN D. R. — Imaging of infections and inflammations of the central nervous system : computed tomography, ultrasonnal and nuclear magnetic resonance, Raven Press, New York, 1983.

Scanned with OKEN Scanner

14. GIOIA A. E. și colab. — *J. Neurosurg.*, 1985, 62, 721—728.
15. GRAHAM SOMMER F. — *Amer. J. Roentgenol.*, 1984, 142, 188—189.
16. HAWKES R. C. și colab. — *J. Comput. assist. Tomogr.*, 1980, 4, 577—586.
17. HEGEDUȘ, E., BODO R. — De la desene simple la holografie, Ed. Facla, Craiova, 1978.
18. HENDE W. R. — The Physical Principles of Computed Tomography, Little Brown, Boston, 1983.
19. HENDE W. R. — *Amer. J. Roentgenol.*, 1984, 142, 190.
20. HOLLAND G. N. și colab. — *J. Comput. assist. Tomogr.*, 1980, 4, 429—433.
21. HYODO A. și colab. — *Neurosurgery*, 1983, 13, 642—645.
22. KELLY P. J. — *Surgical Neurol.*, 1983, 19, 4—9.
23. KORNBLITH P. L. — *Surgical Neurol.*, 1983, 19, 4—9.
24. LANGE S. C. și colab. — *Neurosurgery*, 1982, 11, 219—222.
25. MAC INTYRE W. J. și colab. — *Radiology*, 1981, 139, 307—313.
26. MAC GAHAM J. P. și colab. — *Amer. J. Roentgenol.*, 1984, 142, 171—173.
27. MALLARD J. — *Amer. J. Roentgenol.*, 1984, 142, 184—186.
28. MANSOUR H. și colab. — *Neurochirurgia*, 1986, 32, 507—513.
29. MILLER J. D. — *Brit. J. Hosp. Med.*, 1979, 21, 152—165.
30. MILLS C. M. și colab. — *Amer. J. Roentgenol.*, 1984, 142, 165—170.
31. MODIC M. T. și colab. — *Amer. J. Roentgenol.*, 1982, 138, 299—306.
32. NEIL-DWYER G. — și colab. — *Surg. Neurol.*, 1986, 25, 163—168.
33. PATRONAS H. și colab. — *J. Neurosurg.*, 1985, 62, 816—822.
34. PORTFAIX M., MOTUO-FOSTO M. J. — *Neurochirurgie*, 1986, 32, 568—571.
35. SCHUMACHER R. — *Electro-medica*, 1982, 3, 70—75.
36. SEYFERTH W. și colab. — *Electro-medica*, 1982, 4, 120—128.
37. SIMIONESCU N. — Comunicare Simpozionul Neurochirurgie, Sibiu, octombrie 1983.
38. STEINER L. și colab. — INSERM Symposium nr. 12. Ed. G. Szikla, Elsevier North Holland Biomedical Press, 1979.
39. STEINER L. și colab. — *Acta Neurochir.*, 1980, 52, 173—184.
40. TER-POGOSSIAN M. M. — *Amer. J. Roentgenol.*, 1984, 142, 189—190.
41. TSUTSUMI J. și colab. — *Surg. Neurol.*, 1985, 23, 520—524.
42. TOTH S., VAJDA J. — *Appl. Neurophys.*, 1982, 45, 238—244.
43. VALENCAK E. și colab. — *Neurochir.*, 1983, 29, 349—358.
44. VAQUERO J. și colab. — *Surgical Neurol.*, 1983, 19, 11—13.
45. ZAMBRAMSKI J. și colab. — *Neurosurgery*, 1986, 18, 129—135.
46. Abstracts of the 7-th International Congress of Neurological Surgery, München, septembrie 1983.
47. Abstracts of the 7-th European Congress of Neurosurgery, Bruxelles, august-iulie 1981.
48. Abstracts of the 36-th Annual Meeting of Scandinavian Neurological Society, Stockholm, septembrie 1984.
49. Abstracts of the 8-th International Congress of Neurological Surgery, Toronto, iulie 1985.
50. Lucrările celui de al XXI-lea Congres Național de Neurologie și al primului Congres Național de Neurochirurgie, București, septembrie 1985.
51. Réunion Soc. Neurochirurgie de langue française de Neuroradiologie, Paris, decembrie 1985.

N.B. — Cifrele din dreptul autorilor citați în lucrare corespund cu reuniunea științifică citată în bibliografie, la care respectiva comunicare a fost făcută.

Scanned with OKEN Scanner

III. CONCEPȚII ȘI TENDINȚE ACTUALE ÎN TRATAMENTUL CANCERULUI MAMAR

AL. TRESTIOREANU, I. BĂLĂNESCU, T. GEORGESCU, A. BLIDARU

Cu toate că această localizare a bolii canceroase este cunoscută și studiată de secole, a fost și este în mod constant în atenția medicilor, a bolnavelor și a populației, deoarece frecvența ei a fost și este în creștere (12) :

- în S.U.A. se înregistrează 106 000 cazuri noi pe an ;
- în Franța 24 000 cazuri noi, incidența fiind de $80^0/_{0000}$ de femei, cu o mortalitate de $26,8^0/_{0000}$ pe an ;
- în țara noastră este localizarea cea mai frecventă la femei, ocupînd primul loc, cu o incidență de 25,85‰ și o mortalitate de 18,5‰.

Deși în literatură au apărut numeroase studii și lucrări privind biologia bolii, etiopatogenia, diagnosticul și conduita terapeutică, în prezent nu s-a ajuns la un consens în principalele aspecte ale evoluției și biologiei bolii și mai ales în domeniul tratamentului.

În prezentarea de față se încearcă să fie înfățișate principalele tendințe și concepții în tratamentul actual al cancerului mamar, prin consultarea unei largi bibliografii, dar și prin experiența personală.

Vor fi prezentate următoarele aspecte :

A. Rolul anatomopatologului în tratamentul cancerului mamar, în anul 1988.

B. Bazele fiziopatologice și modalitățile tratamentului loco-regional.

C. Reconstrucția mamară după intervențiile mai puțin conservatoare sau mutilante.

D. Locul tratamentului general.

A. Rolul anatomopatologului în tratamentul cancerului mamar, în 1988

Medicul anatomopatolog are un rol deosebit de important — am putea spune decisiv — deoarece (4, 8) :

- stabilește diagnosticul de certitudine ;
- stabilește tipurile histopatologice ;
- stabilește *grading*-ul ;

Scanned with OKEN Scanner

• stabilește toți factorii histoprognostici, dintre care cei mai importanți sînt ganglionii axilari ;

• stabilește microscopic dacă tumoarea a fost rezecată în limite de siguranță ;

• stabilește multifocalitatea și invazia intramamelonară.

De menționat că în prezent, *grading*-ul tumorii se apreciază după metoda Scarff-Bloom-Richardson, care ține seama de trei elemente :

• gradul de diferențiere ;

• gradul de anizonucleoză ;

• importanța activității mitotice.

B. Bazele fiziopatologice și modalitățile tratamentului loco-regional

— Metodele terapeutice loco-regionale :

• chirurgicale ;

• radiologice ;

• medicale (chimioterapie, manipulare hormonală), în formele foarte avansate.

Metodele chirurgicale au avut la bază, trei sferturi de secol, principiile halstediene, care erau mai ales de ordin anatomic : cancerul mamar are o evoluție locală, se extinde la mușchiul pectoral și la ganglionii axilari, pe cale limfatică, oarecum ordonat. Din aceste considerente a apărut cheia de boltă a operației sale : ablația atraumatică în bloc a sînului, cu mușchii pectorali și țesutul limfo-ganglionar axilar, după o disecție minuțioasă (7). Deși sînt autori care neagă principiile halstediene (11), în mare măsură ele sînt valabile și astăzi.

Cancerul mamar, într-o proporție însemnată, are la început o evoluție locală (explicația vindecărilor cu operația Halsted), evoluează regional și la distanță, pe cale limfatică.

Considerăm că achizițiile din ultimii 20 de ani completează principiile halstediene, și anume :

• Cancerul mamar disemineză la distanță, mai tîrziu sau mai devreme, în funcție de gradul său de malignitate.

• Diseminarea la distanță pe cale limfatică, dar și venoasă, este demonstrată.

• Diseminarea nu este influențată numai de factorii anatomici ci și de factori intrinseci ai celulelor tumorale și ai organismului gazdă (existența celulelor dormante pare o realitate) (12).

• Date anatomopatologice arată că de cele mai multe ori trunchiurile limfatice mamare înconjoară marginea inferioară a mușchiului mare pectoral și deci acesta poate fi conservat, dacă tumoarea nu este prea mare și nu aderă la fascia sa (7, 12).

• Multifocalitatea este susținută de majoritatea autorilor, ea situîndu-se între 20—40% (4, 8—11).

Scanned with OKEN Scanner

• Conceptul că această localizare este de la început sistemică (B. Fischer) (11) nu poate fi susținut decît pentru un număr relativ de cancere mamare, dar el trebuie să stea în atenția celor care se ocupă de tratamentul cancerului.

• Hormonodependența intuită de multă vreme este demonstrată astăzi de prezența receptorilor hormonali pentru estrogeni (RE+) și progesteron (RP+) la nivelul tumorii și a metastazelor ei.

• Factorii de prognostic reprezintă o realitate ; dintre aceștia, patru sînt deosebit de importanți : volumul (V), adenopatia (A), receptorii (R), *grading-ul* (G) (12, 16).

• Starea ganglionilor axilari este foarte importantă ; Bernard Fischer (11) susține că ratele de supraviețuire și recurență nu depind de numărul ganglionilor limfatici extirpați și că, dacă doi ganglioni sînt invadați din cinci examinați, există același prognostic ca și în cazurile în care doi ganglioni sînt invadați din 30 examinați. Cu alte cuvinte, intensitatea invaziei ganglionilor axilari nu ar avea importanță (raportul între numărul ganglionilor invadați și numărul total al ganglionilor examinați). Cercetările efectuate în Institutul Oncologic București arată următoarele : supraviețuirea la cinci ani, fără semne de boală, este de 87,5% în absența invaziei ganglionare ; 46,5% în cazurile cu 25% invazie ; 29,4% în cazurile cu 50% invazie ; 21,8% în cazurile cu 75% invazie și 20% în cazurile cu mai mult de 75% dintre ganglioni invadați. Aceste fapte infirmă afirmațiile lui Fischer.

• Toți autorii sînt de acord că dacă un număr mai mare de trei ganglioni sînt invadați, indiferent de sediul lor în axilă, prognosticul este defavorabil (3, 4, 8, 11, 18).

• Prognosticul depinde și de sediul ganglionilor invadați, lucru demonstrat de Berg, Pigot și colab., iar la noi în țară de Chiricuță și colab., Trestioreanu și colab. (1, 3, 15, 17).

• Sînt autori care susțin ferm că invazia axilară se face ordonat, de jos în sus și prin urmare este suficientă numai limfadenectomia parțială (primul nivel Berg), cu examenul a numai patru ganglioni, pentru a cunoaște starea întregii axile.

Cercetările lui Berg și mai recent Pigot și colab., Trestioreanu, Bălănescu, Rodica Duțu și colab., au demonstrat posibilitatea invaziei discontinuu, într-o proporție de 12—15% dintre cazuri. Deci, pentru a cunoaște starea exactă a axilei, este nevoie de evidare completă pe stații, inclusiv a ganglionilor Rotter.

În prezent, mulți autori recomandă limfadenectomie inferioară cu examen histopatologic peroperator. Dacă ganglionii nu sînt invadați, fac rezecții limitate (4, 6, 16). Aceste studii trebuie însă confirmate prin rezultate la 15—20 de ani.

Tratamentul loco-regional are două scopuri principale :

• asanarea leziunilor loco-regionale ;

• stabilirea, pe cît posibil, a riscului diseminării la distanță în momentul aplicării tratamentului, prin cunoașterea amănunțită a elementelor histopatologice de prognostic.

Asanarea leziunilor loco-regionale presupune tumoarea primară, microfocarele și ganglionii axilari, mamari interni și supraclaviculari.

S-au încercat și continuă să se studieze mai multe posibilități :

Scanned with OKEN Scanner

a) *Radioterapia* ca metodă unică de tratament a fost încercată de mai mulți autori (Baclesse, Pierquin, Amalric etc.). Au fost elaborate numeroase protocoale de iradiere curativă. Cu privire la rezultatele acestei modalități terapeutice unice, redăm concluziile lui Garabay și Durand (1986) (12), citîndu-i pe Call și colab. : „Riscurile nesterilizării sînt importante, deoarece reintervențiile loco-regionale sînt necesare între 50—55%". La aceste concluzii credem că nu mai este nimic de adăugat.

Radioterapia poate fi însă utilă fie postoperator, fie preoperator, deoarece recăderile sînt mai puțin frecvente la cazurile la care s-a procedat de această manieră.

Radioterapia poate steriliza cca 50% din focarele neoplazice sau, după unii autori, ar face ca celulele tumorale să *evolueze infinit mai lent, chiar dacă nu au fost distruse complet.*

b) *Tratamentul conservator prin asociere radiochirurgicală.* Această asociere comportă, în principiu, tumorectomie în limită de siguranță sau cadranectomie, cu evidare axilară parțială inferioară sau completă, urmată de radioterapie la nivelul sînului și a ariilor ganglionare și curieterapia în patul tumoral. Scopul : obținerea unui rezultat estetic foarte bun (6, 7).

Primele intervenții de acest fel au fost făcute în anii 1960—1970 de către Rissanen, Vera Peters, Mustakallio, Taylor etc. Rezultatele acestor autori sînt greu de evaluat, deoarece protocoalele de tratament erau foarte diferite :

— diferențe între tipul de tumorectomie (mai mult sau mai puțin lărgită) ;

— nu în toate cazurile s-a efectuat evidare axilară sau aceasta a fost inegală ;

— diferențe între modalitățile de iradiere (7).

Începînd cu anul 1970 au început să se facă cercetări prospective utilizînd loturi de bolnave randomizate, cu o selecție mai bună a cazurilor. Redăm cîteva dintre aceste studii citate de către Durand și colab. (7) :

• *Veronessi și colab., Milano*

701 bolnave cu T1a No sau N1a, împărțite în două loturi comparative : un lot cu tumorectomie largă și evidare axilară limitată infero-pectoral (stația I) și iradiere cu 50 Gy sîn și ariile ganglionare și supraimpresie 10 Gy în patul tumoral. Al doilea lot cuprinde bolnavele cu T1a No sau N1a, cărora li s-a efectuat operația Halsted. Pînă la data comunicării rezultatelor, nu au existat diferențe privind supraviețuirea între cele două loturi. Se remarcă totuși prezența recidivelor locale la cazurile tratate conservator, într-o proporție mai ridicată.

• *Hayward, Londra*

500 cazuri alcătuind două loturi de bolnave cu T1, T2, T3 (pînă la 7 cm) și No, N1a, N1b. Se compară un lot la care s-a făcut mamectomie cu evidare axilară, cu un altul la care s-a făcut tumorectomie largă, urmată de iradiere în doze modeste : 35 Gy la nivelul sînului și 30 Gy axilar. Nu se constată diferențe de supraviețuire între cele două loturi încadrate în stadiul I, dar supraviețuirea este mai mare pentru bolnavele din stadiul II, în lotul în care s-a efectuat mamectonie cu evidare axilară. De asemenea, recidivele loco-regionale au fost mai numeroase în lotul tratat conservator.

Scanned with OKEN Scanner

• *Sarazin, Gustave-Roussy*

179 bolnave cu T1, T2 (pînă la 3 cm) și No, N1a. Se compară două loturi — unul la care s-a practicat mamectomie cu evidare axilară și altul la care s-a efecuat tumorectomie largă cu evidare axilară, urmată de iradiere cu 45 Gy și supraimpresie în patul tumoral cu 15 Gy. Nu s-au observat diferențe de supraviețuire între cele două loturi la 5 ani, dar numărul cazurilor este prea mic; au existat 6% recidive loco-regionale după tratamentul conservator.

• *În Institutul Oncologic București*

Rezecția largă sectorală cu evidare axilară s-a practicat la 30 de bolnave care, fie că au refuzat intervenția chirurgicală radicală, fie că intervenția chirurgicală radicală a fost contraindicată datorită tarelor biologice. Din cele 30 de bolnave cu rezecție limitată, 26 au putut fi urmărite 5 ani.

Intervenția chirurgicală a constat într-o rezecție largă sectorală, pînă la hemimamectomie, cu limfadenectomie axilară, urmată după vindecare de iradiere în dozele uzuale. Repartiția pe stadii este redată în tabelul 1.

Tabelul 1

Repartiția bolnavelor din lotul cu tratament conservator pe stadii clinice

Stadiul clinic	Numărul de bolnave
I	5
II	15
III	6
	Total 26

Dacă se compară rezultatele cu cele obținute la bolnavele cărora li s-a făcut tratamentul actual al Institutului, se constată (tabelul 2), că din cinci bolnave în stadiul I, patru supraviețuiesc la cinci ani, fără semne de boală (80% față de 85,7% în lotul martor). În stadiul II, supraviețui-

Tabelul 2

Studiul comparativ privind supraviețuirea la 5 ani, în cancerul mamar tratat radical și conservator

Tratament radical		Tratament conservator		
Stadiul	Supraviețuirea la 5 ani fără semne de boală	Stadiul	Supraviețuire	
			fără semne boală	cu și fără semne de boală
I	85,7%	I	80%	80%
II	69,5%	II	33,3±	60%
III	40,5%	III	0%	0%

Scanned with OKEN Scanner

rea fără semne de boală este de numai 33% în lotul tratat conservator față de 69,5% în lotul martor, cifră evident inferioară. Dacă se au însă în vedere și bolnavele în viață la cinci ani, cu semne de boală (recidive, metastaze), atunci proporția se ridică la 60%.

Pentru bolnavele în stadiul III, niciuna nu supraviețuiește la cinci ani, față de 40,5% în lotul cu tratament clasic.

Desigur, lotul este prea modest pentru a trage concluzii definitive, însă este evident că bolnavele din stadiile II și III nu pot beneficia în nici un caz de tratament conservator.

• În plus, menționăm că rezultatele estetice în cele mai multe statistici sînt foarte bune în 15% din cazuri, bune în 70% și nesatisfăcătoare în 15% (2, 6, 12).

• Controlul postterapeutic este mai dificil, fie datorită sclerozei postchirurgicale și radioterapiei, fie datorită edemului cutanat care apare după limfadenectomiei și iradiere ; diagnosticul devine foarte dificil în asemenea cazuri, pentru că poate fi o continuare de evoluție, formă inflamatoare.

• Recidivele locale sînt mai frecvente în cazurile de tratament conservator, necesitînd intervenții radicale ulterioare. Serpeau comunică, în teza sa de doctorat (1983), 595 de operații Tailhefer pentru recidive după tratamentul conservator (12).

• Edemul de brat (brațul gros) apare cu aceeași frecvență ca și în cazurile de mamectomii radicale modificate, la bolnavele cărora li s-a practicat limfadenectomie (8—15%), lucru de altfel observat și la cele 26 de cazuri operate conservator în Institutul nostru.

• Rezolvarea multifocalității este pusă sub semnul întrebării de însuși B. Fischer, cel mai aprig luptător împotriva concepției halstediene (11).

• Toate aceste elemente explică de ce profesorul G. Chapuis (5), la al VII-lea Congres de senologie din septembrie 1984, și-a intitulat lucrarea sa „Cancerul sînului — *exereză radicală*".

• Cu toate acestea, în foarte multe centre oncologice din lume, se fac în prezent studii pilot, privind tratamentul conservator. Se consideră că rezultatele estetice pot fi bune în 80% din cazuri, iar rezultatele la distanță, prin selecția cazurilor, pot fi aceleași ca și cele din rezecțiile radicale.

• Limfadenectomia limitată la stația I ar fi suficientă pentru a cunoaște starea axilei și ar reduce semnificativ numărul edemelor de brat, iar examenul histopatologic peroperator al ganglionilor ar permite extinderea intervenției chirurgicale, dacă ganglionii sînt pozitivi.

• Radioterapia în doze suficiente poate steriliza microfocarele.

• Selecția cazurilor este factorul primordial în obținerea unor bune rezultate. Criterii (4, 6) :

— toate cazurile trebuie examinate preoperator de către chirurg și radioterapeut ;

— bolnave cu sînii normali ; cele cu sîni prea mici sau foarte voluminoși și ptozați sînt mai dificil de iradiat postoperator cu doze curative ;

Scanned with OKEN Scanner

— tumoarea să fie unilaterală, unifocală și mai mică de 3 cm în diametrul cel mai mare, clinic și mamografic, și să nu adere la fascia mușchiului mare pectoral ;

— adenopatia axială homolaterală clinic să fie de treapta No sau N1a ;

— rezecția tumorii să se facă cu o margine de securitate de minimum 2 cm, apreciată microscopic de către anatomopatolog ;

— explorarea axilară trebuie efectuată în toate cazurile, cu excizia a cel puțin 4 ganglioni din etajul inferior (stația I), cu examen histopatologic extemporaneu. Prezența unui ganglion invadat impune intervenția radicală ;

— tipul histologic care se pretează cel mai bine la rezecția limitată ar fi :

- carcinomul microtubular înalt diferențiat ;
- carcinomul coloid bine limitat ; rar multifocal ;
- carcinomul medular bine delimitat rar multifocal.

Tratamente mutilante

• Operația Halsted a reprezentat tipul de exereză chirurgicală cea mai satisfăcătoare din punct de vedere carcinologic.

• Dezavantaje : incizie verticală era cosmetic și funcțional mai puțin bună, iar aspectul toracelui era inestetic, prin lipsa mușchilor pectorali.

• Descrierea limfaticelor care înconjuară marginea inferioară a mușchiului mare pectoral a sugerat ideea că se poate conserva acest mușchi. Conservarea mușchiului mare pectoral dă un aspect mai normal toracelui, iar iradierea postoperatorie, cînd este cazul, se face în condiții de mai mare securitate. În plus, ușurează foarte mult chirurgia de reconstrucție a sînului.

• Această operație a fost propusă de către Patey și în S.U.A. este cunoscută sub numele de mastectomia radicală modificată și constă în ablația sînului și a complexului fascial și limfadenectomie axilară cu rezecția micului pectoral. Are dezavantajul că nu permite disecția corectă a ganglionilor Rotter fără a primejdui pachetul vasculo-nervos al mușchiului mare pectoral. Pentru aceasta s-au propus variante cum este cea a lui Cross, Trestioreanu și colab. (limfadenectomia se face pe stații, pe cale axilo-transpectorală) sau tehnica Chiricuță.

• Mastectomia radicală modificată are următoarele avantaje :

— este mai estetică prin aspectul normal al toracelui ;

— rezolvă tumoarea primară și multifocalitatea ;

— rezolvă adenopatia axilară ;

— oferă condiții optime de cercetare a tuturor factorilor histo-prognostici : dimensiunea reală a tumorii, delimitarea, tipul histologic, *grading*-ul, invazia intralimfatică și venoasă, invazia mamelonului, ganglionii axilari pe stații ;

— este operația cel mai frecvent folosită pe plan mondial în cancerele inițial operabile ale sînului ;

Scanned with OKEN Scanner

— este contraindicată în tumorile aderenete incomplet la fascia mușchiului pectoral sau în tumorile mari, care necesită alte tratamente.

• Iradierea postoperatorie se recomandă în tumorile mai mari de 2 cm, în prezența multifocalității sau a ganglionilor axilari invadați.

Tehnica de iradiere și dozele sînt în general aceleași în toate centrele și au fost propuse de IOB în Caietul metodologic nr. 1.

Pentru tumorile aderente incomplete la mușchiul pectoral este, totuși, de preferat operația Halsted, sau altele asemănătoare, dar care folosesc alte incizii (Kocher, Tailhefer etc.), care, de altfel, sînt indicate și în cazurile de recidive după intervențiile conservatoare sau chiar Patey.

• Tumorile din categoria T3 sau cu adenopatii de tip N2 necesită în prealabil iradiere.

Ca o concluzie la cele expuse mai sus, redăm schema de tratament în cancerul mamar propusă de Institutul Gustave-Roussy (16) și alternativa propusă de Clinica oncologică București.

Examen histopatologic peroperator al leziunilor benigne sau al tumorilor mamare

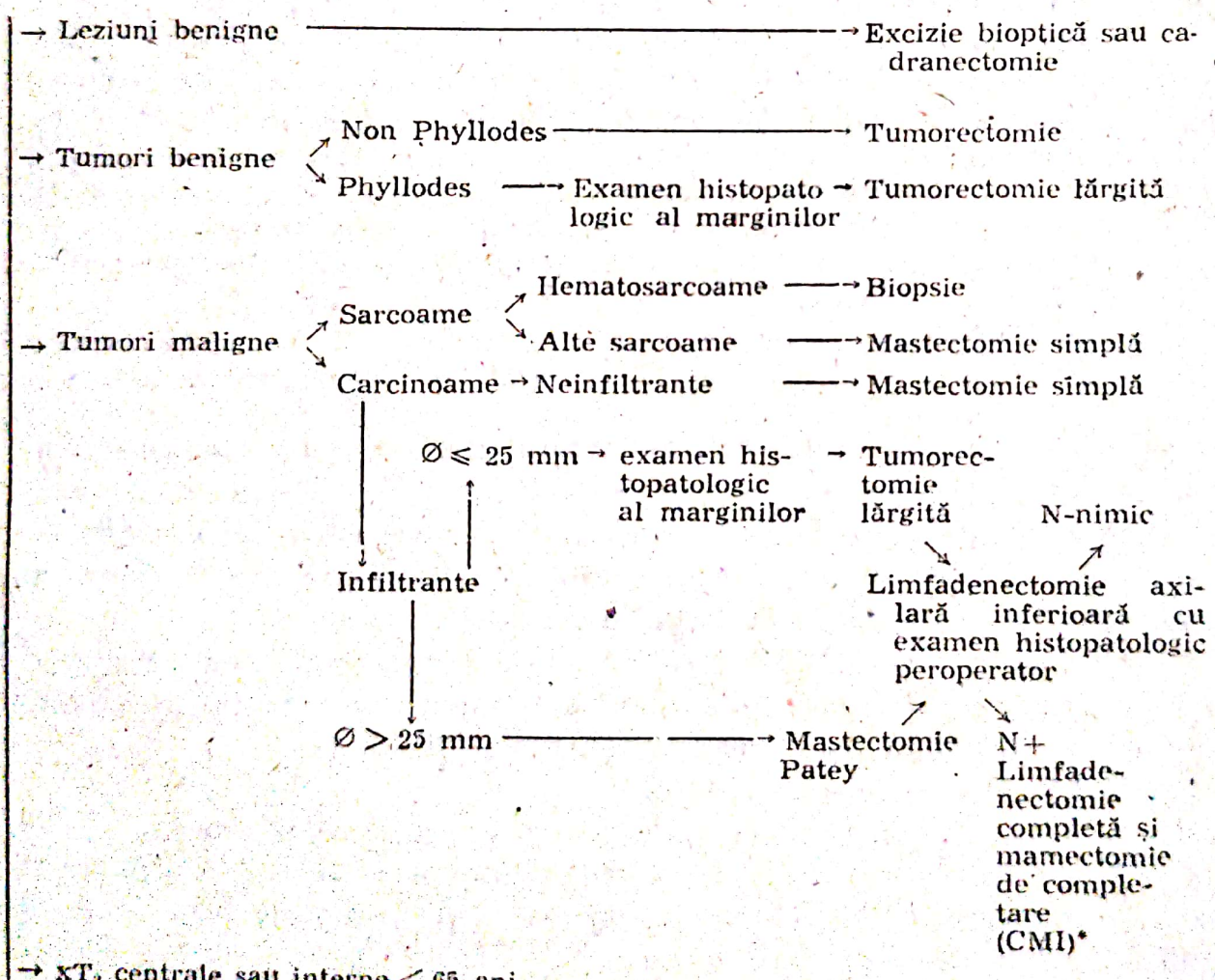

Schema 1. Concepția Institutului „Gustave-Roussy"

Scanned with OKEN Scanner

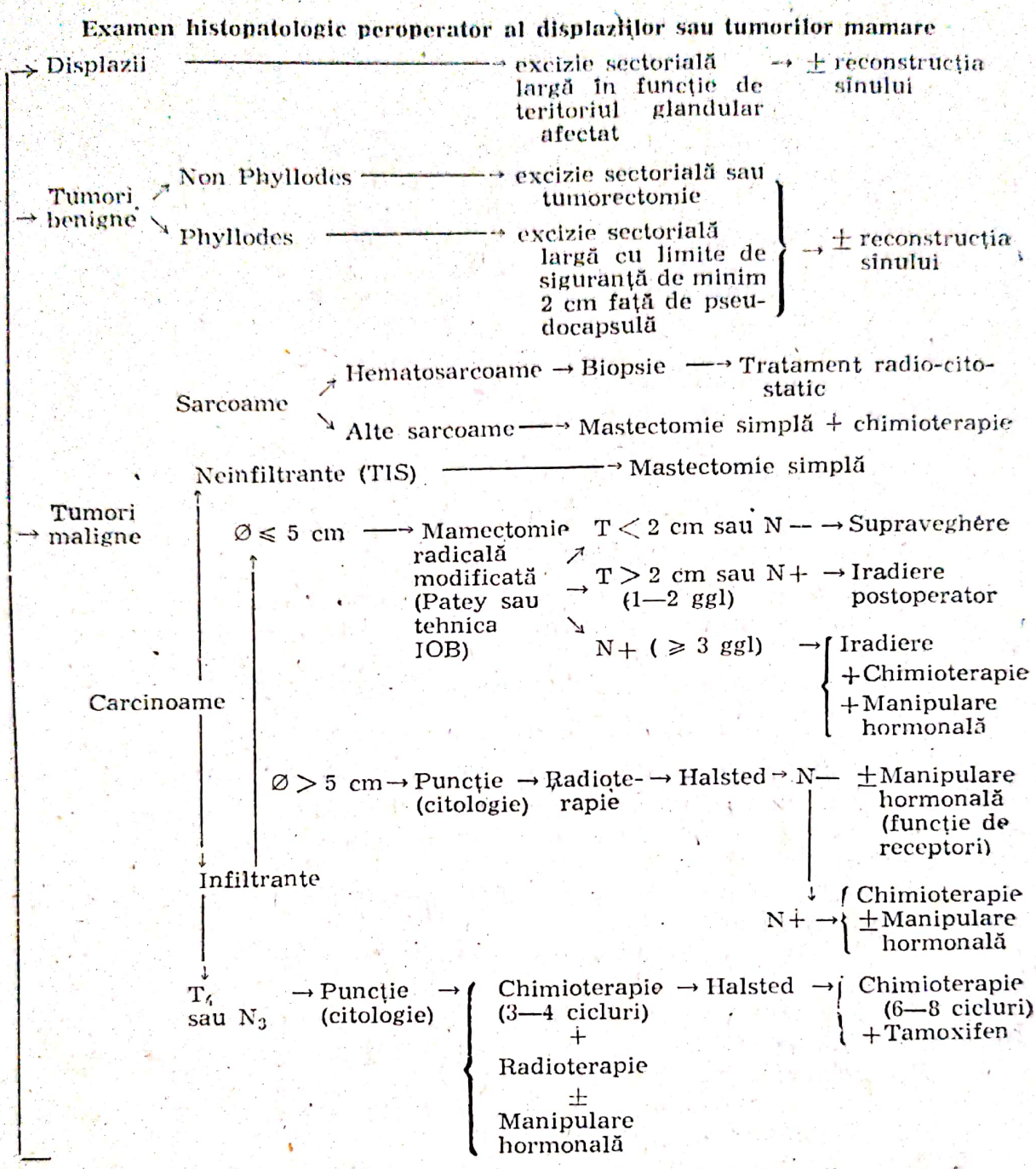

Schema 2. Concepția clinicii de Oncologie București
(Al. Trestioreanu, I. Bălănescu, T. Georgescu, Al. Blidaru)

C. Reconstrucția mamară (rm)

Proporția de 15% dintre femeile care acuză șocul mutilărilor a făcut ca numeroși chirurgi plasticieni să facă cercetări intense în domeniul RM, ajungîndu-se în prezent la unele rezultate meritorii (9, 17).

1. *Contraindicațiile RM*

• *Contraindicațiile carcinologice :*

— cancerul evoluat local ;

— cancerul metastatic ;
— continuările de evoluție după tratamentul inițial ;
— recidivele după un an.

• *Contraindicațiile tehnice :*
— alterări cutaneo-musculare locale (radionecroze) ;
— cicatricele postoperatorii foarte vicioase greu de corectat.

• *Contraindicațiile psihologice* sînt mai puțin cunoscute, dar se citează cazuri de reacții imprevizibile din partea bolnavelor, la care fie că reconstrucția sînului cu material biologic nu este satisfăcătoare, fie că prezența unui corp străin în regiunea retropectorală creează un oarecare disconfort jenant și motiv de îngrijorare pentru pacientă.

II. *Aspecte tehnice ale RM*

Se disting 3 situații :
— după exciziile sectorale largi ;
— după mamectomia subcutană ;
— după mamectomie totală cu sau fără evidare axilară.

1. *Reconstrucția parțială după mamectomia largă sau exciziile sectorale largi*

Este indicată după tratamentul conservator pentru cancer, dar și după exciziile sectorale largi pentru leziuni displazice, scurgeri mamelonare etc.

Se realizează mult mai greu după ce sînul a fost iradiat.

2. *Reconstrucția după mamectomia subcutană*

În concepția majorității autorilor, mamectomia subcutană are indicație în leziuni necanceroase — respectiv în mastopatia difuză macrochistică dureroasă, la femeile care au antecedente familiale pentru cancer mamar.

Cînd volumul sînului este mic sau mediu, RM constă în plasarea unei proteze retropectoral.

În caz de sîn voluminos, se va asocia și o plastie cutanată (operația Lalardric).

Rezultatele estetice sînt decepționate într-o treime din cazuri, motiv de reflecție pentru partizanii mamectomiei subcutante profilactice (13).

3. *Reconstrucția mamară totală*

Necesită în primul rînd reconstrucția volumului și trei luni mai tîrziu reconstrucția areolo-mamelonară.

1. Reconstrucția volumului mamar se face fie cu proteze gonflabile sau umplute cu gel siliconat, fie cu lambouri musculo-aponevrotice din marele dorsal, dreptul abdominal sau chiar marele epiploon.

a) *Reconstrucția protetică simplă, fără aport cutaneo-muscular*

Indicații : — tegument suplu, neiradiat ;
— mușchi mare pectoral de bună calitate.

Constă în plasarea unei proteze gonflabile preferată de J. S. Elbez (9), sau umplută cu gel siliconat, mai curînd în planul retropectoral decît în planul prepectoral.

Rezultate : — foarte bune în 15% din cazuri ;
— bune în 70% din cazuri ;
— defavorabile în 10—15% din cazuri.

Scanned with OKEN Scanner

b) *Reconstrucția cu aport cutaneo-muscular*

Indicații : — tegumente fine, foarte întinse ;
— absența mușchiului mare pectoral (Halsted) ;
— iradierea toracelui ;
— cicatrici vicioase și inadecvate ;
— refuzul bolnavei pentru reducerea volumului sînului controlateral sau introducerea protezei.

Două tehnici sînt mai frecvent folosite :

- cu lambou musculo-cutanat din marele dorsal ;
- cu lambou musculo-cutanat din marele drept abdominal.

Rezultate bune în cca 50% din cazuri.

2. Reconstrucția areolară se face în timpul II fie cu grefă totală din areola și mamelonul sînului opus, fie cu tegumente de pe fața internă a coapsei.

RM ridică o serie de probleme de ordin tehnic și nu este lipsită de incidente și complicații.

Este scumpă și necesită o atentă supraveghere oncologică pentru depistarea eventualelor recidive locale.

Nu se face mai devreme de un an de la controlul primar al tumorii.

D. Tratamentul general

Comportă două modalități generale :

1. Chimioterapia.
2. Manipularea hormonală.

1. *Chimioterapia*

- Agenții citostatici ca și principalele scheme de chimioterapie policitostatică sînt cunoscute (vezi Caiet metodologic nr. 1).
- Chimioterapia poate fi făcută în următoarele scopuri :

— *Adjuvant :* tratează boala minimă reziduală la bolnavele operate și care prezintă factori morfo-prognostici gravi. În prezent se fac 6—9 serii de chimioterapie (10).

— *Paliativ* : tratează cancerul mamar metastazat sau formele inflamatorii inoperabile.

— *Reconvertire* : în tumorile local avansate în asociere corectă cu manipularea hormonală și radioterapia poate reconverti tumoarea la operabilitate.

— *Neoadjuvant :* chimioterapia folosită ca primă secvență terapeutică chiar în cazurile considerate inițial operabile.

A fost folosită de noi încă în urmă cu 12 ani, pe un număr restrîns de cazuri : în prezent se fac studii privind această modalitate terapeutică.

2. *Hormonoterapia* (14)

Are indicație majoră în tumorile hormonaldependente, dovedit prin prezența receptorilor estrogenici și progesteronici, în cazurile cu factori de prognostic grav sau în tratamentul unor metastaze. Poate fi :

— *Ablativă :* inhibiție ovariană realizată chirurgical prin histerectomie subtotală cu anexectomie bilaterală, suprarenalectomie, hipofizioliză.

Scanned with OKEN Scanner

— *Aditivă :* administrarea de antiestrogeni sau alți hormoni ori substanțe care realizează o suprarenalectomie medicamentoasă.

• *Antiestrogeni* — Tamoxifen, Nolvadex, Tamoneprin (preparatul românesc). Se administrează în scop adjuvant la femeile în postmenopauză sau la cele castrate. În tratamentul metastazelor.

NOTĂ. În Anglia există un protocol terapeutic în care Tamoxifen constituie singura modalitate terapeutică în cancerul mamar la femeile peste 70 de ani (19).

• *Androgeni* — introduși în tratamentul cancerului mamar la sfîrșitul anilor '30. Derivații actuali au mai puține efecte secundare virilizante. Principalii produși :

— propionatul de Drostanolon (Permastril) i.m. ;

— acetatul de Méténolone (Primobolan) oral.

Sînt deosebit de eficienți în metastazele osoase.

— *Progestative* — reduc secreția de gonadotrofină și inhibă sinteza receptorilor estrogenici. Cel mai folosit este acetatul de medroxiprosteron (Farlutal sau Prodazone). Trebuie administrat în doze mari. Au efecte secundare, motiv pentru care se utilizează puțin.

• *Aminoglutetimida* — blochează biosinteza de steroizi la nivelul corticosuprarenalei realizînd în fapt o suprarenalectomie medicală. Se administrează în doze de pînă la 1 g pe zi asociat cu Hidrocortizon sau Prednison pentru substituție. Are acțiune analgetică și poate ameliora recidivele, metastazele osoase și pulmonare, în 15—20% din cazuri.

Concluzii

• Tratamentul cancerului mamar este complex și trebuie individualizat.

• Secvențele terapeutice vor fi aplicate în funcție de stadiul clinic, ritmul evolutiv și factorii histopatologici de prognostic.

• Tratamentul conservator, deși se încearcă de cca 20 de ani, încă nu s-a ajuns la o indicație științifică pentru selectarea numai a cazurilor care pot beneficia de o asemenea modalitate terapeutică.

• Mamectomia radicală modificată a luat locul operației Halsted în cazurile inițial operabile. Totuși, operația Halsted sau altele asemănătoare, se mai practică în tumorile mari și în recidivele după tratamentul conservator sau mai puțin conservator.

• Iradierea pre- sau postoperatorie reduce incidența recidivelor.

• Chimio-hormonoterapia are un loc bine stabilit în arsenalul terapeutic al cancerului mamar.

• Se studiază rolul chimioterapiei neoadjuvante.

Bibliografie selectivă

1. BERG J. W. — *Cancer*, 1955, 8, 776—778.
2. CALLE R., VILCOQ J. R., PILLERON J. P., SCHLIENGER P., DURAND J. C. — Conservative treatment of operable breast carcinoma by irradiation with or without limited surgery. Ten years results. În : Conservative management of breast cancer. New Surgical and radiotherapeutic techniques, Lippincott, 1983, p. 3—10.

Scanned with OKEN Scanner

3. CHIRICUȚĂ I. și colab. — *Oncol. Radiol. (Buc.)*, 1965, 4, 415—424.
4. CONTESSO GENEVIÈVE — Les traitements des cancers du sein, Masson et Cie, Paris, 1985, p. 5—6.
5. CHAPUIS G. — Cancer du sein : Exérèse radicale, *Swiss Med.*, 1986, 6a, 11—12.
6. DRAGON V. — Traitement classique versus traitement conservateur, *Swiss Med.*, 1986, 6a, 14—15.
7. DURAND J. C., PILLERON J. P., VILCOQ J. R. — Le traitement conservateur par association radio-chirurgicale du cancer du sein. Techniques. Résultats, în : Les traitements des cancers du sein, Masson et Cie, Paris, 1985, 34—45.
8. DUȚU RODICA — Diagnosticul morfologic al carcinoamelor, Ed. Medicală, București, p. 278.
9. ELBEZ J. S. — *Swiss Med.*, 1986, 6a, 52—53.
10. LE MEYEL B. P. și colab. — Les traitements des cancers du sein, Masson et Cie, Paris, 1985, p. 75—81.
11. FISCHER B. — Breast cancer research and treatment, 1984, 17—26.
12. GARBAY M., DURAND J. C. — Les traitements des cancers du sein, Masson et Cie, Paris, 1985, 1, 12, 58.
13. PETIT J. Y., CHRÉTIEN B., LEHMAN A. — La reconstruction mammaire en 1985, în : Les traitements des cancers du sein, Masson et Cie, Paris, 1985, p. 61—66.
14. MAYER M. — L'hormonothérapie dans le cancer du sein, în : Les traitements des cancers du sein, Masson et Cie, Paris, 1985, p. 83—89.
15. PIGOTT J. și colab. — *Surg. Gynec. Obstet.*, 1984, 158, 255—258.
16. ROUESSE J., CONTESSO GENEVIÈVE — Le cancer du sein, Herman, 1985, p. 32.
17. TRESTIOREANU AL., BĂLĂNESCU I., DUȚU RODICA, PITARU GH. — *Oncologia (Buc.)*, 1975, 1, 57—64.
18. TRESTIOREANU AL., BĂLĂNESCU I., DUȚU RODICA, MOTAN DOINA, GEORGESCU T. — Cancerul sînului. Experiența românească, vol. 7, Ed. Facla, Cluj-Napoca, 1981, p. 455—461.
19. A Trial to study the place of surgery in elderly women with Breast cancer treated by Tamoxifen. Protocol.

Scanned with OKEN Scanner

IV. ACTUALITĂȚI ÎN CHIRURGIA CANCERULUI BRONHO-PULMONAR

C. COMAN

1. Tratamentul chirurgical cu viză de radicalitate

Etapa tratamentului chirurgical activ. A trecut mai bine de o jumătate de secol de la prima rezecție pulmonară efectuată de Graham pentru cancer bronho-pulmonar, perioadă în care cercetările științifice dedicate acestei probleme au înregistrat succese importante fără însă să fie elucidate unele probleme ale acestei maladii, denumită și „maladia civilizației".

Cancerul bronho-pulmonar a înregistrat în ultimele decenii creșteri foarte marcante ale morbidității și mortalității ; ba mai mult, în unele țări dezvoltate a trecut pe primul loc.

Explicația acestui fapt este dată și de situația deosebită a aparatului bronho-pulmonar care reprezintă un sistem complex integrat între mediul intern și cel extern, comunicînd cu acesta pe o suprafață foarte mare (aproximativ 2 m^2), fiind deci expus la toate variațiile fizico-chimice ale aerului, cu toți poluanții săi, din ce în ce mai diverși și mai numeroși, la care adăugăm și noxele fumatului (activ sau pasiv).

Pentru a fi mai concișI vom prezenta cele trei aspecte ale tratamentului cancerului bronho-pulmonar în concordanță cu posibilitățile tratamentului chirurgical specific fiecărei etape evolutive :

— *Etapa tratamentului zis radical* (în faza incipientă a bolii).

— *Etapa tratamentului paliativ* (la bolnavi surprinși în faza apariției zgomotoase).

— *Etapa tratamentului complicațiilor* (la bolnavi surprinși în faza evolutivă avansată, în faza așa-zisei „peripeții" a canceroșilor).

În fiecare din aceste etape evolutive, arsenalul terapeutic medico-chirurgical s-a îmbogățit cu metode capabile să aducă chiar „vindecarea" în fazele incipiente sau să asigure așa-zisul „confort de supraviețuire", ori să aline suferințele îngrozitoare în fazele avansate.

Atîta vreme cît etiopatogenia cancerului nu va fi elucidată complet, tratamentul chirurgical va rămîne în continuare metoda de bază în terapia cancerului pulmonar.

Tratamentul chirurgical al cancerului bronho-pulmonare este metoda terapeutică de elecție deoarece este cel mai puțin nociv din tot arsenalul terapeutic actual, pe de o parte, iar pe de altă parte chirurgia este singura metodă terapeutică care a dat rezultate obiective de durată

Scanned with OKEN Scanner

în cancer (pe unele statistici, supraviețuire în 80% din cazurile operate, peste 5 ani).

Referitor la tratamentul chirurgical precizăm că în lume se confruntă astăzi două concepții :

— Concepția selecționării cazurilor pentru intervenția chirurgicală, care trebuie să aibă o indicație ideală, și anume să respecte următoarele condiții :

- tumoarea să fie mai mică de 3 cm în diametru ;
- fără afectarea stării generale, biologice și funcționale a bolnavului ;
- fără semnătură histologică preoperatorie ;
- asimptomatică sau cu simptome minime ;
- bolnavi depistați, în general, prin examene în masă.

— Concepția intervenționistă, la care ne asociem și noi, a extinderii indicațiilor tratamentului chirurgical, cu reducerea contraindicațiilor ; această concepție are obiective complexe :

- de radicalitate, în cancerele limitate și incipiente ;
- paliative, în cele extinse, pentru confort de supraviețuire a bolnavului.

Azi, după o experiență îndelungată, considerăm că rezultatele tratamentului chirurgical în cancerul traheo-bronho-pulmonar depind de o serie de factori :

- de tipul histologic al tumorii și de timpul de dedublare ;
- de starea locală regională (întinderea leziunii după sistemul T.N.M.) ;
- raportul gazdă-tumoare ;
- de tipul de intervenție ;
- de numărul și amploarea simptomelor.

În ceea ce privește timpul de dedublare, trebuie să facem cîteva precizări : termenul „timp de dedublare“ a fost introdus de Collins în 1956 și reprezintă timpul în care tumoarea își dublează dimensiunile. Pentru tumorile periferice acest lucru poate fi ușor calculat prin efectuarea de radiografii în timp (la aproximativ 10 zile), dar făcute în aceleași condiții (aceeași intensitate, aceeași distanță între bolnav, tub și ecran). Timpul de dedublare reprezintă forța de creștere exponențială a tumorii, astfel încît mulți autori consideră că un timp de dedublare mai mic de 30 de zile reprezintă o contraindicație absolută. Noi, pe baza experienței acumulate în clinică, nu considerăm acest fapt dacă nu este însoțit și de alte semne de contraindicație absolută ; operăm, chiar numai pentru asigurarea confortului de supraviețuire, asociind la tratamentul chirurgical și celelalte elemente (chimioterapie și terapia iradiantă).

Este cunoscut astăzi că această creștere a tumorii este determinată de trei parametri, importanți pentru terapeutica complexă radio-chimio-chirurgicală :

1. *Ciclul celular ;* acest ciclu are 5 faze, care trebuie cunoscute, deoarece unele sînt sensibile la chimioterapie sau terapeutica iradiantă :

a) stadiul „g o“ : celulele sînt adormite (fază controversată) ;

b) stadiul „g 1“ : faza de activitate metabolică ;

c) stadiul „s“ : faza de sinteză cromozomială ;

d) stadiul „g 2" : faza de premitoză ;
e) stadiul „m" : faza de mitoză.

Doar în ultimele patru stadii celulele tumorale sînt sensibile la polichimioterapie : siadiul „g o" este în general rezistent.

2. *Coeficientul de proliferare*, așa-numitul *growth fraction*, reprezintă raportul dintre numărul de celule angajate în ciclul și numărul total de celule tumorale.

3. *Pierderile celulare.*

Timpul de dedublare se consideră că are rol important în stabilirea indicației operatorii și a rezultatelor : este un element obiectiv de mare importanță în punerea indicației și a obținerii unor rezultate imediate favorabile, fără metastaze postoperatoriii ; de aceea se încearcă ca prin polichimioterapie să se prelungească timpul de dedublare.

Astăzi problemele tratamentului cancerului bronho-pulmonar sînt mai mult legate de depistarea precoce și de diagnosticul diferențial, respectiv de stabilirea unor indicații operatoriii cît mai precoce.

În concepția modernă, ar trebui supuse toracotomiei toate opacitățile toracelui care, cel mult după 30 de zile de tratament medicamentos corect efectuat, într-o instituție spitalicească, nu s-au vindecat clinic și radiologic.

Deci să ne gîndim în primul rînd la cancer și să punem indicația operatorie atunci cînd nu putem să-l excludem sau chiar cînd nu avem certitudinea malignității.

În aproximativ 4—5% din cazuri, formațiunea tumorală pulmonară poate fi expresia unui proces pneumatic cronic ; și acesta beneficiază însă de tratament chirurgical. Formațiunea tumorală poate fi însă și expresia unui cancer complicat cu supurație secundară ; în aceste cazuri se poate pierde momentul operator, prin prelungirea tratamentului medicamentos.

Depistarea precoce și punerea indicației operatorii este extrem de importantă, deoarece rezultatele sînt invers proporționale cu simptomele din perioada scursă de la apariția tumorii pînă la diagnosticul pozitiv și momentul operator.

Astăzi tratamentul chirurgical al cancerului bronho-pulmonar este confruntat cu multe probleme :

a) tratamentul chirurgical singur ;
b) tratamentul chirurgical asociat (radio-chimio-chirurgical) ;
c) problema reconvertirii.

De asemenea, concepțiile tratamentului chirurgical al cancerului bronho-pulmonar au variat în lume ca și în experiența noastră, în funcție de o serie de parametri (uneori obiectivi, alteori am putea spune o concepție de „modă"), printre care am enumera :

— posibilitățile tehnice și anesteziologice ;
— rezultatele obținute prin diferite tehnici de rezecție pulmonară ;
— progresele tehnice și experiența proprie ;
— uneori am putea spune „moda".

Elementul cel mai pregnant a fost însă experiența care ne-a determinat să punem în concordanță concepția cu rezultatele imediate și la distanță ; astfel că, astăzi, după o îndelungată experiență s-a cristalizat

Scanned with OKEN Scanner

concepția pe care o expunem în lucrarea de față, concepție în concordanță cu majoritatea școlilor de chirurgie toracică, și anume preferința pentru lobectomie.

Noi sîntem împotriva tratamentului chirurgical după radio-chimioterapie, dar sîntem totuși adepții asocierii lor în perioada postoperatorie, în raport cu tipul histologic al tumorii și cu stadializarea T.N.M.

S-a crezut că strategia operațională anticanceroasă a autorilor francezi, care tratează cancerul în valuri succesive, trebuie să deschidă noi perspective tratamentului chirurgical al cancerului bronho-pulmonar ; s-a asemănat această maladie cu tuberculoza și se urmărea stabilizarea procesului canceros, cunoscîndu-se faptul că această boală evoluează în puseuri. Tehnica tratamentului a fost astfel concepută :

a) Primul val de polichimioterapie, blocant al cineticii celulare, cu potențial activ, stadiul g1—g2.

b) Iradierea cu Co^{60} pentru a steriliza celulele „adormite" aflate în stadiul de g^0 și blocarea celor din stadiul g1—g2, care au devenit „mutante" la primul val.

b) Iradierea cu Co60 pentru a steriliza celulele „adormite" aflate în stadiul de g0 și blocarea celor din stadiul g1—g2, care au devenit „mutante" la primul val.

c) Intervenția chirurgicală : extirparea tumorii sau, în cele extinse, reducerea „populațiilor celulare tumorale".

d) În cazurile în care exersează a fost imperfectă, reluarea postoperatorie a valului 1 și 2.

În ceea ce privește aprecierea indicației operatorii, toți autorii sînt de acord că aceasta trebuie pusă pe baza analizei unor criterii obiective, bazate pe o explorare preoperatorie foarte aprofundată, din care să nu lipsească : scintigrafia pulmonară cuantificată, scintigrafia cerebrală, hepatică și osoasă. În ultimii ani, noi metode au venit în ajutorul punerii indicației și a contraindicației operatorii ; printre acestea citām : angiopneumografia, care arată raportul tumorii cu marile vase pulmonare ; tomografia computerizată care arată detalii deosebite legate de raportul tumorii cu sistemul ganglionar, mediastin, vase, perete, tipul și consistența tumorii etc. O altă metodă modernă este reprezentată de ecografie, care poate aduce informații prețioase asupra raporturilor tumorii.

Aceste criterii obiective sînt astăzi codificate și menite să ușureze aprecierea riscului operator.

1) *Criteriul lezional* trebuie să precizeze forma, topografia, starea și gradul extensiei la sistemul ganglionar, la organele mediastinale, la perete și eventualele metastaze la distanță. Acest criteriu îl studiem cu ajutorul radiografiilor, care trebuie să precizeze :

a) extensia de organ (pe parenchim, pe bronhii, pe vasele pulmonare, pe sistemul limfatic) ;

b) extensia de vecinătate : la perete, la mediastin (cavă, marele vase, inimă, esofag) ;

c) extensia la distanță (pe cale limfatică sau hematogenă).

Criteriul lezional ar putea preciza în unele cazuri și tipul histologic al tumorii, cazuri în care unele școli de chirurgie ar pune unele contraindicații operatorii în cancerele microcelulare cu celule mici.

Scanned with OKEN Scanner

Congresul de pneumologie de la Bruge-Knoke-Heist (Belgia) septembrie 1982, a dezbătut pe larg această problemă și majoritatea chirurgilor toracici au căzut de acord că aceste tipuri de cancere trebuie operate din următoarele motive :

— nu se cunoaște întotdeauna preoperator diagnosticul histologic ;

— uneori rezultatele sînt ilogice : se constată supraviețuiri și la aceste tipuri de tumori ;

— sînt sensibile la radiochimioterapie postoperatorie.

2) *Criteriul funcțional* este la fel de important ca și cel lezional ; el trebuie să precizeze exact aportul la consumul de oxigen al fiecărui plămîn, rezervele și posibilitățile de adaptare și compensare postoperatorii, avînd în vedere că — pe baza principiului oncologic — se extirpă și se suprimă brusc o mare suprafață de parenchim sănătos din punct de vedere funcțional. Unii autori au încercat să facă calcule matematice și să prevadă așa-numitul VEMS precizabil postoperator, fapt ce nu a fost confirmat de experiența clinică.

Scintigrafia cuantificată este, credem, metoda indispensabilă de apreciere și întotdeauna vom sacrifica criteriul oncologic, efectuînd o intervenție mai limitată, atunci cînd probele funcționale sînt deficiente sau cînd scintigrama arată că plămînul care trebuie extirpat este funcțional.

3) *Criteriul bronhologic* va arăta gradul de extensie pe mucoasa bronșică și ajută la alegerea tipului de intervenție, știut fiind că sînt necesari minimum $1^1/_2$ cm de mucoasă sănătoasă. În cazurile în care probele funcționale sînt deficitare, putem indica unul din tipurile de rezecție bronhoanastomoză, în care parenchimul pulmonar sănătos să fie păstrat.

4) *Criteriul biologic* arată funcția diferitelor organe : rinichi, ficat, vîrsta și starea generală a bolnavului, apreciind, în context, indicația și riscul operator deși gerontochirurgia a luat o mare dezvoltare în unele țări, totuși vîrsta de peste 70 de ani trebuie să reprezinte nu o contraindicație absolută ea singură, ci în context cu ceilalți factori.

5) *Criteriul tehnico-anesteziologic* se referă la competența, experiența și dotarea secției respective, astfel că amploarea intervenției trebuie să fie în concordanță cu acest criteriu.

În orice caz, criteriul de indicație a intervenției operatorii este considerat azi, de majoritatea specialiștilor, că nu poate fi apreciată obiectiv în peste 80% din cazuri, decît prin toracotomie și uneori numai după deschiderea pericardului. Totuși, trebuie să recunoaștem că ultimele metode de investigații a criteriului lezional, sînt menite să ajute mai mult în orientarea actului operator și credem că procentul de 80% trebuie mult scăzut.

Relativ la tactica chirurgicală se confruntă trei concepții :

a) Intervenționiste, zise radicale, tip pneumonectomii simple sau lărgite, practicate de principiu.

b) Intervenții paliative.

c) Intervenții fără viză de radicalitate.

Scanned with OKEN Scanner

Părerea generală este că atitudinea depinde de :

1) examenul bronhoscopic, care are o valoare excepțională ;

2) extinderea sau limitarea leziunii și stabilizarea T.N.M. care necesită puncționarea, extirparea.

Astăzi, majoritatea specialiștilor nu mai sînt adepții concepției practicării de principiu a pneumonectomiei lărgite, ci a lobectomiei ; preferăm lobectomia atunci cînd examenul bronhologic și starea lezională în sistemul T.N.M. o permit. Avantajele lobectomiei sînt :

1) Urmări postoperatorii imediate mai simple.

2) Mortalitate postoperatorie imediată foarte redusă.

3) Rezultate la distanță comparabile cu cele date de pneumonectomii.

O altă problemă legată de concepția chirurgicală este aceea referitoare la criteriul hihstologic, în sensul că tumorile canceroase microcelulare n-ar avea indicații chirurgicale, pe motiv că rezultatele nu ar justifica sacrificiile anatomice și risourile operatorii.

Referitor la această problemă, totuși majoritatea autorilor consideră că indicația operatorie trebuie pusă în toate tipurile de cancer, chiar și în cele microcelulare, din următoarele motive :

1) Diagnosticul histopatologic preoperator lipsește în foarte multe cazuri.

2) Supraviețuirile obținute, este drept mai scurte, în asemenea cazuri, uneori sînt surprinzătoare.

3) Confortul de supraviețuire întregește argumentele în favoarea indicației operatorii.

Boala canceroasă cu necunoscutele și cu incertitudinile sale, cu ilogismele, paroxismele și paradoxurile sale, trebuie considerată, în etapa actuală, în funcție de posibilitățile tehnice, ca avînd indicație chirurgicală.

În ceea ce privește contraindicațiile, trebuie să subliniem că ele s-au redus simțitor în ultimii ani ; în afara metastazelor la distanță, a tarelor organice, a criteriului biologic, funcțional și bronhoscopic, considerăm că numai cu toracele deschis și la nevoie numai cu pericardul deschis, putem aprecia obiectiv posibilitățile tehnice ; subliniem că am ajuns la concluzia că, din punct de vedere tehnic, trebuie să ne temem mai mult de tumorile mici care sînt deseori centrohilare, decît de cele mari, uneori gigante, care de regulă sînt mai periferice.

Prinderea peretelui toracic nu mai constituie pentru noi o contraindicație, putînd efectua rezecția în bloc, începînd cu peretele care cade peste plămîn și apoi rezecînd țesutul pulmonar afectat (bineînțeles cînd prinderea peretelui nu este prea extinsă și cînd aloplastia de perete cu plasă de Marlex nu poate fi făcută).

Prinderea nervului frenic, a nervilor recurenți sau pleurezia hemoragică nu mai reprezintă azi o contraindicație operatorie absolută, deoarece așa cum am arătat de la început, sîntem adepții concepției intervenționiste în cancer, chiar și numai pentru asigurarea confortului de supraviețuire descris de Smith.



Scanned with OKEN Scanner

Din experiența clinică acumulată în lume în peste 50 de ani s-au putut degaja *cîteva concluzii* referitoare la mozaicul de probleme pe care cancerele traheo-bronho-pulmonare le ridică :

A. În cancerele bronho-pulmonare se practică azi toate tipurile de intervenții, de la pneumonectomii, lobectomii și bilobectomii, pînă în rezecțiile întinse de trahee, cu anastomoză cap la cap și rezecții bronho-anastomoză. De asemenea se practică și rezecțiile în bloc (perete + plămîn), fapt care obligă la o mare experiență și la posibilitatea urmăririi în timp a rezultatelor. Global, pe statisticile majorității autorilor, supraviețuirile peste 5 ani nu sînt uniforme ; aceasta, deoarece mulți autori sînt partizanii concepției intervenționiste, chiar cu scop paliativ ; în clinica noastră, supraviețuirile au fost în medie de 20%, în timp ce la autorii adepți ai concepției de selecționare a cazurilor, supraviețuirile peste 5 ani sînt de 80%.

John D. Minna, George A. Higgins, Eli T. Glatstein (Cancer principles and practice of oncology, Philadelphia-Toronto, 1982) citează pe o statistică VASOG (*Veterans Associations Surgeries Oncology Group*) în tumorile mici, depistate fără metastaze ganglionare (T_1 No Mo), o supraviețuire depeste 5 ani, la 59% din cazuri.

Din această experiență se degajă faptul că deseori este greu de apreciat prognosticul, chiar după executarea rezecțiilor și a examenului histologic al piesei și al ganglionilor sateliți, deoarece uneori rezultatul este ilogic. S-au citat bolnavi cu tumori mari și la care examenul histologic al rondelei bronșice a arătat prezența leziunilor canceroase și la care supraviețuirea a fost mai mare de 7 ani, în timp ce în cazuri la care bronhia era indemnă, supraviețuirea a fost scurtă, decesul datorîndu-se fie metastazelor, fie prin recidivă locală.

B. În ultimii 5 ani s-a schimbat și raportul dintre diferitele tipuri de cancere traheo-bronho-pulmonare : cele de potențial malign handicapează pe celelalte și se plasează spre coeficienții majori ; astfel, cancerele nediferențiate, care erau rare în urmă cu 10—15 ani, au devenit foarte frecvente ; de asemenea și cancerele cilindro-cubice.

C. Se constată și o deplasare a maladiei canceroase cu localizare traheo-bronho-pulmonară spre vîrste mai tinere.

D. Rezecția bronhoanastomoză a scăzut ca frecvență din statistici, deoarece cazurile existente nu se mai pretează azi la asemenea tipuri de intervenții.

E. S-au citat și operat la aceiași bolnavi, în cazuri rare ce este drept, prezența a 2—3 tipuri de tumori canceroase, localizate în diferite organe, ca de exemplu : seminom testicular operat, iar după doi ani lobectomia superioară dreaptă pentru cancer cilindro-cubic etc.

F. Tumorile zise carcinoide au mare potențial de malignitate, fapt ce ne obligă să le tratăm ca pe tumori canceroase.

G. Cancerul bronho-pulmonar evoluează în puseu, cu perioade de acalmie care trebuie cunoscute ; operația în plin puseu evolutiv nu dă rezultatele bune ; pe experiența clinicii, febra puseului canceros ar avea cîteva caracteristici :

— nu este influențată de antibiotice ;
— nu are corespondență cu tabloul sanguin ;
— înrăutățirea stării generale este pregnantă ;

Scanned with OKEN Scanner

— trebuie căutate metastazele, deoarece se consideră că în această fază se face diseminarea.

Aceste date ar pleda pentru posibilitatea considerării maladiei canceroase ca o boală infecțioasă, care evoluează în puseri clinice ; de aceea se impune găsirea terapiei pentru stabilizarea procesului, în vederea operației.

H. Tratamentul chirurgical cu viză de radicalitate este singurul tratament eficient și logic care este justificat de rezultatele imediate și la distanță, iar tratamentul citostatic și cel iradiant, cu cobalt, pot fi — în concepția noastră — folosite ca adjuvant în arsenalul terapeutic postoperator și la bolnavii cu tratament chirurgical paliativ. De asemenea, considerăm utilă opinia autorilor care recomandă iradierea preventivă cu Co^{60} a creierului și ficatului, preoperator, pentru profilaxia metastazelor.

Cancerul bronho-pulmonar reprezintă o problemă principială de sănătate publică, toate statisticile insitînd în ultimii ani pe creșterea importantă a morbidității și mortalității cauzate de această localizare canceroasă.

În S.U.A., de exemplu, în 1980, au fost înregistrați ca bolnavi de cancer bronho-pulmonar, 85 000 bărbați și 32 000 femei (mare parte dintre aceștia au decedat în același an).

Cancerul bronho-pulmonar este prima cauză de deces a bolnavilor atinși de cancer (dintre toate organele) : de asemenea, pe aceeași statistică, în 1980 cancerul bronhopulmonar era cauza de deces la 22% dintre bărbați și 8% dintre femei ; ca vîrstă erau între 35 și 75 de ani, vîrsta cea mai afectată fiind 55—65 de ani, iar în 70% din cazuri diagnosticul a fost pus tardiv.

2. Tratamentul chirurgical paliativ

Tratamentul chirurgical paliativ în cancerul bronho-pulmonar este o achiziție relativ recentă a chirurgiei toracice ; el este rezultatul concepției umaniste a neabandonării bolnavului și al ajutorului dat în limita posibilităților terapeutice actuale, pentru ușurarea suferințelor, pentru asigurarea așa-numitului „confort de supraviețuire".

Tratamentul chirurgical paliativ se efectuează în următoarele situații :

1) În cazurile în care exereza ideală nu poate fi executată din considerente tehnice [aderențe de elementele mediastinale, nerezecabile (de exemplu, cavă, aortă etc.)] ; în aceste cazuri rămîne o parte din tumoarea pulmonară invadantă pe organele mediastinale, rezecîndu-se marea majoritate a populației tumorale ; tumori pulmonare cu metastaze ganglionare multiple, care ar necesita o pneumonectomie lărgită, la bolnavi la care criteriul funcțional și cel biologic sînt deficitare și la care efectuăm numai rezecția pulmonară parțială atipică.

2) Toracotomie exploratorie transformată în tratament paliativ accesoriu, prin efectuarea unor manopere tehnice complementare (de exemplu, pleurectomie parietală + rezecția parțială a nervilor intercostali, în concordanță cu topografia tumorii ; degajarea cavei, a traheii).

Scanned with OKEN Scanner

3) Intervenții „a priori paliative", care urmăresc să controleze sau să atenueze simptomatologia extrem de supărătoare a bolnavului, fără să fie urmată de rezecție pulmonară.

La această categorie de bolnavi examenele preoperatorii, clinice și paraclinice, arată contraindicarea unui tratament chirurgical radical din cauza faptului că procesul tumoral a invadat organele mediastinale nerezecabile sau arată coexistența metastazelor la distanță și la care prognosticul fatal și apariția complicațiilor nu pot fi evitate.

În asemenea situații, destul de frecvente din cauza depistării tardive și a diagnosticelor eronate, există unele posibilități tehnice de a extirpa o mare parte din tumoarea primitivă pulmonară, printr-o rezecție parțială sau chiar totală. S-a ivit deci o concepție nouă terapeutică, care a prins rădăcini în practica chirurgicală. S-a constatat că mortalitatea operatorie este mică, iar uneori s-au obținut supraviețuiri de cîțiva ani, sau în orice caz, s-au obținut ameliorări importante ca : cedarea durerii (prin rezecția nervilor intercostali și înlăturarea compresiunii), evitarea insuficienței respiratorii și a supurației supraadăugate.

În literatura medicală sînt lucrări care citează cazuri de bolnavi considerați inoperabili, cărora li s-au practicat totuși exereze apreciate paliative și care au avut supraviețuiri ce au mers pînă la 5 ani ; aceste cazuri pledează, totuși, în favoarea acestei concepții chirurgicale.

Tot în cadrul operațiilor paliative pentru cancer bronho-pulmonar trebuie considerate și tipurile de intervenție care urmăresc ameliorarea tulburărilor grave, ce pot provoca decesul rapid sau îl chinuiesc pe bolnav și-l „leagă de pat" și de „opiacee" ; printre acestea menționăm următoarele intervenții :

— drenajul pleural în cazul pleureziilor hemoragice ultrasecretînde, asociind și introducerea de citostatice pe tubul de dren ;

— pleurectomiile parietale ;

— rezecțiile costale și a nervilor intercostali respectivi, în cazul tumorilor gigante, compresive și invadante.

Concepția privind valoarea și limitele acestor tipuri de intervenții s-a modificat mult în ultimii ani, datorită creșterii experienței tehnicii chirurgicale și mai ales datorită achizițiilor moderne chimio-radioterapeutice care pot reconverti unele cazuri sau pot completa imperfecțiunile chirurgicale generate de extinderea procesului neoplazic.

Datorită acestei concepții, atitudinea terapeutică a devenit mult mai intervenționistă. Majoritatea autorilor (printre care Chamberlain, Smith, Le Brigand) au lărgit mult indicațiile tratamentului chirurgical, ajungîndu-se la indicații chirurgicale chiar și în cazuri foarte avansate. Aceeași concepție am promovat-o și noi în clinică și am publicat-o la diverse congrese și reviste. Această concepție se bazează nu numai pe posibilitățile tehnice foarte crescute, bazate pe o mare experiență, ci și pe constatarea că unele forme anatomopatologice nu metastazează la distanță, o lungă perioadă de timp.

Și din aceste motive, indicațiile intervențiilor chirurgicale în cancerul bronho-pulmonar s-au lărgit, urmărind atît extirparea tumorii pulmonare cît și a unor porțiuni din organele din vecinătate invadate.

Scanned with OKEN Scanner

a) Porțiuni din trahee și din bronhiile primitive, cu refacerea arborelui traheo-bronșic prin diverse metode de rezecție bronhoanastomoză sau de implantare a bronhiilor primitive.

b) Rezecție pulmonară în bloc cu trunchiul principal al arterei pulmonare, cu folosirea unor proteze vasculare, sub circulație extracorporeală (de exemplu, prof. Maikopf, R.F.G., 1982 etc.).

c) Mobilizarea crosei aortei.

d) Rezecție de cavă superioară cu folosirea unor proteze vasculare sau anastomoze cavo-pulmonare.

e) Rezecții de esofag cu gastrostomie și esofagoplastie secundară.

Datorită creșterii numărului și tipurilor de intervenții chirurgicale, în cancerul bronhopulmonar s-au făcut multe clasificații ale acestora. Vom aminti și noi pe cele mai semnificative.

Chamberlain propune o clasificare foarte completă, care este valabilă în mare parte și astăzi. El descrie 5 tipuri de intervenții în cancerul bronho-pulmonar :

1. Rezecția standard.
2. Rezecția lărgită.
3. Rezecția necurativă.
4. Rezecția paliativă.
5. Toracotomia exploratorie.

Primele două tipuri de intervenție sînt considerate ca avînd viză de radicalitate, previziune ce poate fi stabilită preoperator (în urma investigațiilor moderne) sau interaoperator, în timpul toracotomiei. Diferențele dintre aceste două tipuri de intervenție se referă doar la tehnica chirurgicală impusă de examenul intraoperator și care impune o exereză lărgită, cu deschiderea pericardului și cu toate manoperele impuse de acest gen de exereză, așa cum le-am precizat în „Tratatul de tehnici de chirurgie toracică", pe care l-am publicat în 1979.

Tipurile 3 și 4 ale intervențiilor chirurgicale nu pot fi considerate radicale, din cauza extinderii procesului tumoral la organele vecine nerezecabile sau greu rezecabile ; din aceste motive ele sînt paliative.

Tipul 3 de intervenție nu poate fi precizat întotdeauna preoperator, ci sîntem obligați să-l executăm pe baza situației intraoperatorii.

Tipul 4 de intervenție este precizat de la început, pe baza examenului preoperator : exsudat pleural hemoragic, metastaze contralaterale, prinderea peretelui toracic etc.

Intervențiile paliative nu trebuie subestimate și nici de la început bolnavul să nu fie etichetat ca inoperabil sau toracotomia să fie doar exploratorie. În concepția noastră, bolnavul nu trebuie abandonat ; ba mai mult, nici o toracotomie nu trebuie să fie doar exploratorie ; ea trebuie să comporte un beneficiu pentru bolnav : stabilirea diagnosticului anatomopatologic din biopsia prelevată din tumoare și din ganglioni, pleurectomia parietală pentru a evita pleurezia hemoragică, rezecția nervilor intercostali în raport cu topografia tumorii, degajarea nervului frenic pentru a evita insuficiența respiratorie, degajarea — dacă este posibil — a venei cave superioare, a esofagului și a traheii.

De aceea, intervențiile paliative trebuie indicate astăzi cu mai mult curaj, deoarece ele aduc beneficii certe bolnavilor, ameliorîndu-le condițiile de viață (uneori supraviețuiri de cîțiva ani).

Scanned with OKEN Scanner

Alți autori (Achile Elio Gallinaro, 1982) împart exerezele pulmonare pentru cancer bronho-pulmonar în : curative și paliative.

Această clasificare e făcută atît pe baza criteriului tehnic chirurgical cît și pe baza celui histopatologic. Gallinaro lărgește mult semnificația intervențiilor paliative, mai ales în cazurile în care examinările preoperatorii nu decelează nici un element de contraindicație operatorie.

Printre criteriile de inoperabilitate preoperatorie sînt și unele cauze obiective, ca de exemplu : starea de îmbătrînire, independentă de o limită de vîrstă ; arterioscleroza ; deficiențe hepato-renale ; la asemenea bolnavi sîntem obligați să practicăm o intervenție paliativă. Astfel, la vîrstnici preferăm lobectomia deși pneumonectomia ar fi fost radicală. În acest sens Gallinaro citează o statistică a sa, potrivit căreia practicînd, la 52 de bolnavi peste 60 de ani lobectomia în loc de pneumonectomie, a obținut :

— mortalitate 4% ;
— supraviețuire medie de 16—25 luni ;
— supraviețuire peste 5 ani 11,7%.

Deși, la un lot comparativ, la care a practicat pneumonectomia la bolnavi sub 60 de ani, a obținut :

— mortalitate 4% ;
— supraviețuiri peste 5 ani 26%.

Aceste date comparative sînt, credem, suficiente pentru a pleda și în favoarea intervențiilor zise paliative, în cancerul bronho-pulmonar.

În dorința de a preciza și a ajuta pe chirurg să se orienteze mai ușor în timpul operator, considerăm util să fixăm elementele intraoperatorii care determină și impun operația paliativă și renunțarea la intervenția curativă ; aceste elemente pot fi singure sau asociate, în afară de tumoarea bronho-pulmonară :

a) prezența de metastaze ale ganglionilor bifurcației traheale, care dacă nu au fost depistați preoperator prin examentele bronhoscopice, mediastinoscopic sau tomografie tip Fraine Lacoste, sînt depistate intraoperator, iar examenul extemporaneu din acești ganglioni decelează metastaze canceroase ;

b) extinderea procesului tumoral pe axul bronșic primitiv pînă la trahee ;

c) infiltrația tumorală a carenei ;

d) paralizia nervului recurent ;

e) invadarea esofagului ;

f) invadarea coastelor, a vertebrelor sau a ambelor ;

g) pleurezia hemoragică descoperită intraoperator ;

h) invadarea venei cave superioare sau compresiunea pe cavă, cu sau fără sindrom mediastinal decelat clinic ;

i) extinderea procesului pe artera pulmonară și pe traiectul său intrapericardic ;

j) sindromul Pancoast-Tobias extins ;

k) prinderea ganglionilor hilari sau mediastinali sau a ambilor, care sînt foarte hipertrofiați, tumorali, aderenți de organele mediastinale și care nu pot fi extirpați ; deseori, această situație este o surpriză intraoperatorie și, în asemenea caz, se va alege o operație paliativă corespunzătoare ; dacă este posibil, o rezecție atipică de parenchim pulmonar cu tu-

Scanned with OKEN Scanner

moarea respectivă, extirparea pleurei parietale și rezecția nervilor intercostali conform topografiei tumorii ;

l) prinderea ganglionilor mediastinali contralaterali, mai ales pentru tumorile bronho-pulmonare stîngi, știut fiind faptul că lingula și lobul inferior stîng drenează limfa în ganglionii bifurcației traheale și în lanțul paratraheal drept ;

m) timpul de dedublare foarte scurt, sub 30 de zile ;

n) invadarea pericardului ;

o) prinderea nervului frenic în masa tumorală pulmonară și mediastinală ; uneori, cînd nervul este prins în ganglionii tumorali mediastinali, el poate fi degajat ; de regulă însă, tumoarea ganglionară nu poate fi extirpată și din aceste motive trebuie să practicăm o intervenție paliativă, rezecția pulmonară limitată ;

p) metastază contralaterală.

Toate aceste situații, unele cunoscute preoperator prin investigațiile moderne aferente (din care să nu lipsească scintigramele și tomografiile computerizate), altele descoperite intraoperator, trebuie să orienteze pe chirurg spre o operație paliativă, urmînd ca postoperator să se asigure polichimioterapia și cobaltoterapia.

Din cele expuse în acest capitol nu trebuie totuși înțeles greșit că nu mai există contraindicații operatorii în cancerul traheo-bronho-pulmonar. Aceste situații există totuși :

— Metastazele la distanță.

— Prinderea masivă a peretelui, fără posibilitatea rezecției parietale și a hologrefei.

— Afectarea stării generale.

— Insuficiența hepato-renală.

— Insuficiența cardio-respiratorie ; trebuie să precizăm că probele ventilatorii nu sînt suficiente ; este necesar și examenul scintigrafic, care poate arăta mari deficiențe de perfuzie pe plămînul contralateral ; de asemenea gazometria și explorările respiratorii complexe.

Intervențiile paliative ridică totuși unele probleme tehnice, deoarece în procesul tumoral sînt cointeresate structuri anatomice complexe, care pot crea situații surprinzătoare pentru chirurg. Este cunoscut principiul oncologic de a extirpa în întregime țesutul neoplazic, cît mai larg posibil, în țesut sănătos ; sînt totuși situații în cursul operațiilor paliative, cînd sîntem obligați să lăsăm pe loc o parte din țesutul tumoral situat pe structuri nerezecabile sau greu rezecabile, de exemplu pe cavă sau pe aortă.

Problemele cele mai dificile din punct de vedere tehnic sînt disecția și ligatura ramurilor arterei pulmonare în rezecțiile tipice, invazia venei cave (care necesită rezecție și proteză vasculară), secționarea bronhiei primitive stîngi cînd procesul este extins pînă la trahee (în asemenea situații este indicată rezecția bronșică tip Abott, direct din trahee).

Invazia arcurilor costale și a diafragmelor poate fi soluționată prin asocierea la rezecția pulmonară și a structurilor aferente ; în funcție de mărimea invaziei vom folosi sau nu și holografele din material plastic. Invazia plexului brahial sau al coloanei vertebrale ne obligă deseori să lăsăm pe loc o parte din țesutul tumoral.

Scanned with OKEN Scanner

Cercetînd literatura privitoare la intervențiile chirurgicale paliative de rezecție pulmonară și sindrom de cavă cu rezecție de cavă tabelul IV-2), constatăm totuși că supraviețuirile nu justifică acest tip de intervenție ; acest fapt ne-a determinat pe noi să nu practicăm asemenea intervenții.

Tabelul IV- 1

Autorii	Anul	Tipul de derivație al cavei	Nr. de cazuri	Supraviețuire
Smith	1963	Rezecție de cavă cu proteză de teflon între cavă și atriul drept	2	Deces între 6—30 ore de la operație
Jarvis și Kamar	1964	Rezecție parțială de cavă cu anastomoză cap la cap	1	Deces la 30 ore după operație
Sassai și colab.	1965	Anastomoză între trunchiul brahio-cefalic sting și urechiușa dreaptă	1	Deces la o oră după operație
Ursel și Paulson	1966	Proteză de teflon	2	Supraviețuire mare la un pacient. Al doilea a decedat prin tromboză

Operațiile paliative pentru cancer bronho-pulmonar cu extindere, la care s-a făcut rezecția de parenchim pulmonar+rezecție limitată de perete, au dat rezultate satisfăcătoare, rezultate care justifică intervenția (tabelul IV-2).

Tabelul IV-2

Autorii	Anul	Nr. de cazuri	Rezultatul
Thompson	1960	9	6 bolnavi au avut o supraviețuire de peste 3 ani
Grillo și colab.	1966	33	5 bolnavi au supraviețuit peste 2 ani, 19 bolnavi au supraviețuit 2 ani
Gallinaro	1966	19	Nici un pacient nu a supraviețuit peste 2 ani

Tot în cadrul intervențiilor paliative pentru cancer bronho-pulmonar intră și diferitele tipuri de rezecție pulmonară cu rezecție bronhoanastomoză, la care se sacrifică principiul oncologic în favoarea criteriului funcțional. Iată, după Jhonston și Jons, aceste tipuri de intervenție :

1. Lobectomie superioară dreaptă cu rezecție parțială de bronhie primitivă dreaptă și anastomoză bronșică cap la cap, între bronhia interme-

Scanned with OKEN Scanner

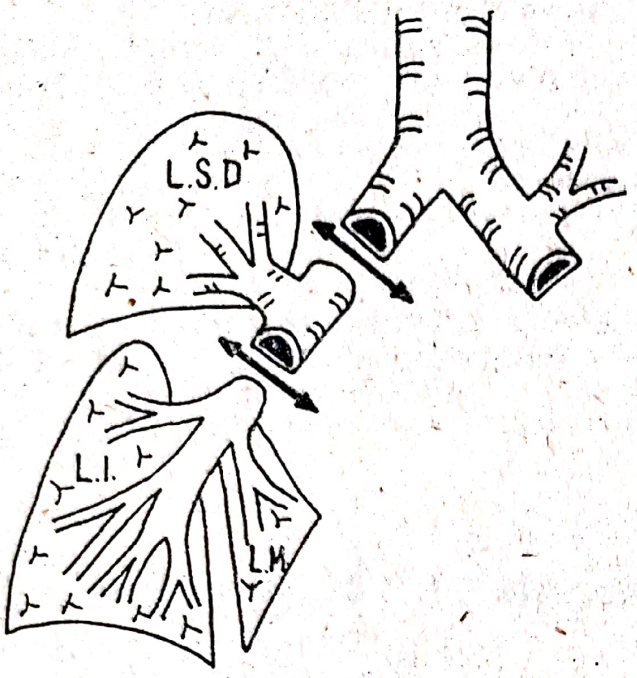

Fig. IV.1. — Lobectomie superioară dreaptă (L.S.D.), cu rezecţio-bronhoanastomoză

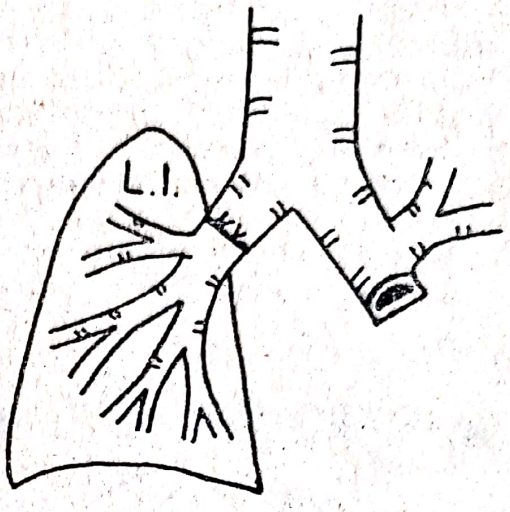

Fig. IV.2. — Acelaşi caz după intervnţia chirurgicală

diară şi capătul proximal al bronhiei primitive drepte (fig. IV-1 şi fig. IV-2).

2. Bilobectomie medio-superioară, cu rezecţie parţială de bronhie intermediară şi bronhie primitivă, cu anastomoză cap la cap între bronhia lobară inferioară şi primitiva dreaptă (fig. IV-3 şi IV-4).

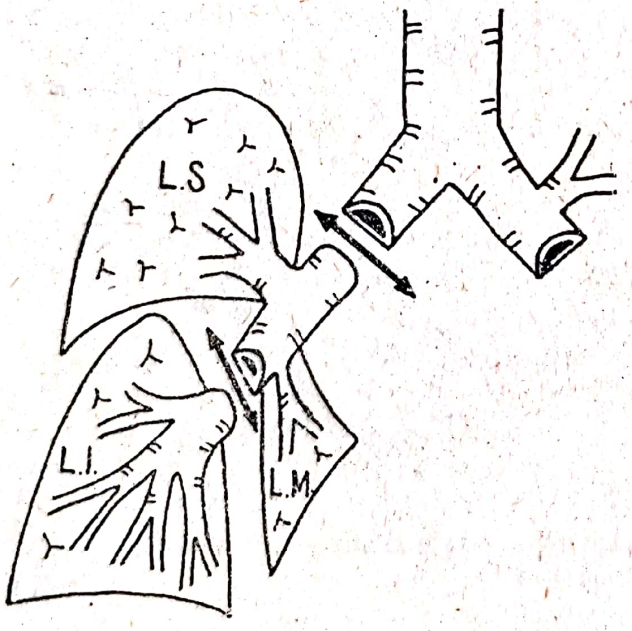

Fig. IV.3. — Bilobectomie medi-superioară cu rezecţio-bronhoanastomoză

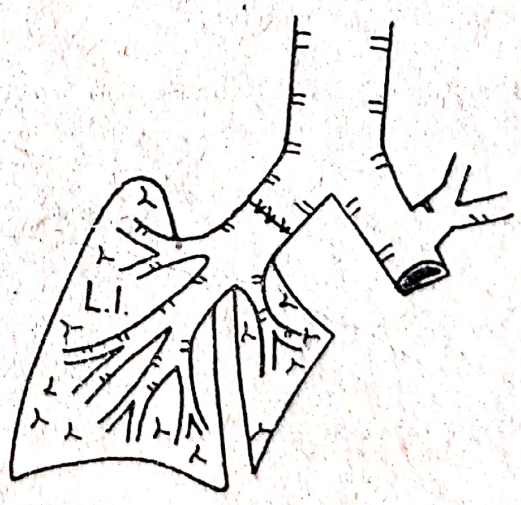

Fig. IV.4. — Acelaşi caz, după intervenţia chirurgicală

Scanned with OKEN Scanner

3. Idem ca la punctul 2 plus rezecția segmentului Fowler.

4. Lobectomie superioară stîngă+rezecție parțială de bronhie primitivă stîngă și anastomoză cap la cap între bronhia inferioară stîngă și porțiunea proximală a bronhiei primitive stîngi (fig. IV-5 și fig. IV-6).

5. Idem ca la punctul 4 plus rezecția segmentului Fowler.

Alți autori au mai recomandat un alt tip de rezecție bronhoanastomoză : lobectomie superioară stîngă cu rezecția bronhiei primitive stîngi și implantarea bronhiei lobare inferioare stîngi în bronhia intermediară (fig. IV-7 și fig. IV-8).

Din cele expuse mai sus reiese ideea că astăzi este tendința de a nu se abandona bolnavul, stabilindu-se o relație strînsă între numărul total al

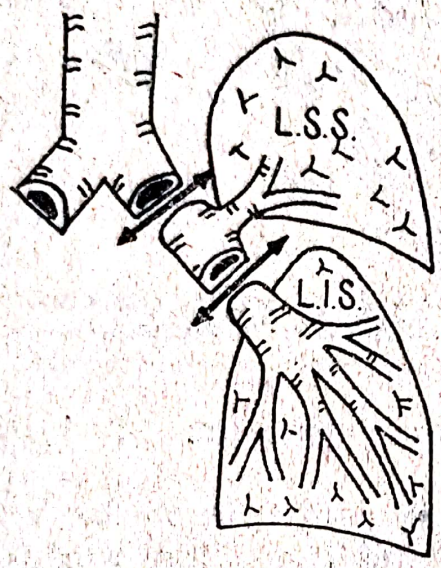

Fig. IV.5. — Lobectomie superioară stîngă cu rezecțio-bronhoanastomoză

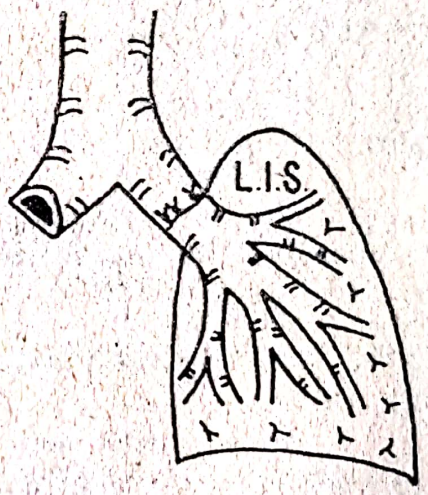

Fig. IV.6. — Același caz după intervenția chirurgicală

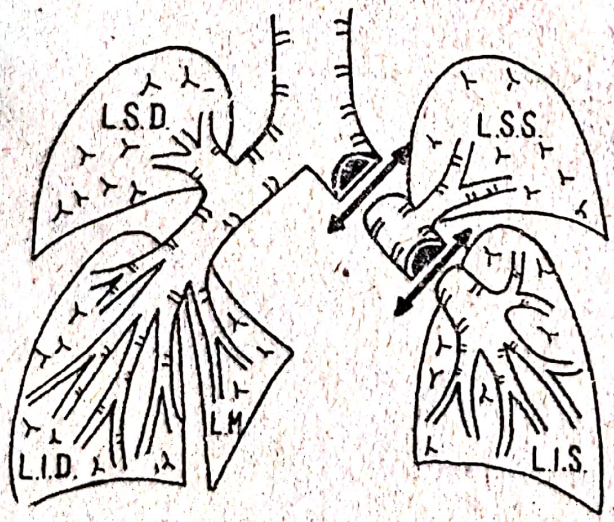

Fig. IV.7. — Lobectomie superioară stîngă cu rezecțio-bronhoanastomoză

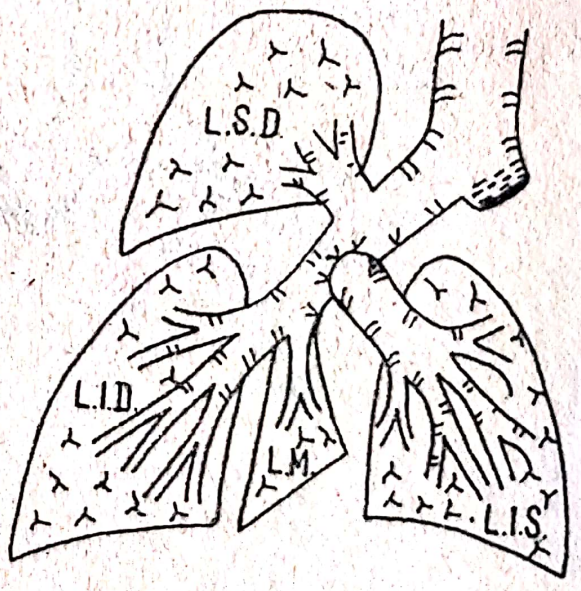

Fig. IV.8. — Același caz după implantarea în bronșia intermediară

intervențiilor paliative și numărul toracotomiilor exploratorii ; astfel se constată o creștere a numărului intervențiilor paliative și o scădere corespunzătoare a toracotomiilor exploratorii. Gallinaro arată că pe 2 000 de cazuri operate, în perioada 1951—1963, a practicat 55,1% exereze curative, 6,3% intervenții paliative și 38% toracotomii exploratorii, în timp ce în perioada 1963—1965 toracotomiile exploratorii au scăzut la 20%, iar intervențiile chirurgicale paliative au crescut la 29% de la 6,3% față de perioada anterioară.

Cele expuse mai sus demonstrează schimbarea concepției tratamentului chirurgical în cancerul bronho-pulmonar. Dacă în trecut intervențiile variau între doi poli — rezecție pulmonară curativă și toracotomie exploratorie — în prezent, între acești doi poli s-au interpus intervențiile paliative, care au dus la scăderea importantă a toracotomiilor exploratorii în beneficiul bolnavilor.

3. Tratamentul „de depanare" în cancerul bronho-pulmonar

Clasificarea pe care am făcut-o noi tratamentului chirurgical al cancerului bronho-pulmonar în trei categorii :

— tratament chirurgical curativ,
— tratament chirurgical paliativ,
— tratament chirurgical „de depanare",

se bazează pe criteriul clinic, anatomopatologic și tehnic.

Din cauza unui diagnostic eronat sau a depistării tardive, mulți bolnavi sînt depistați după ce au depășit primele două faze.

Pentru tratamentul acestor forme de cancer avansate, în ultimii ani s-a recomandat tratamentul paliativ. Acest tratament este indicat deoarece nu este agresiv, nu are riscuri, ameliorează simptomatologia și ajută „confortul de supraviețuire".

În formele avansate, complicațiile pot fi foarte supărătoare pentru bolnavi.

Deoarece literatura medicală nu a acordat prea multă atenție acestor stadii avansate și bolnavii erau trecuți în general pe opiacee, considerăm util să insistăm asupra acestui capitol.

1. *Exsudatele pleurale, pericardice sau mixte*

Complicație frecventă (aproximativ 30% din bolnavi) și gravă a cancerului bronho-pulmonar, care se poate prezenta sub două aspecte :

a) Exsudat precoce, care uneori pune probleme diagnostice dificile (lichid sero-citrin, celule neoplazice absente, biopsie pleurală negativă).

b) Exsudatul poate apărea în cursul evoluției unui cancer diagnosticat anterior și complică evoluția prin două elemente : abundența exsudatului și recidiva imediată după evacuare.

Pentru unii autori această complicație reprezintă o indicație absolută pentru tratament chirurgical paliativ sau de „depanare".

Scanned with OKEN Scanner

Dacă există elemente de contraindicație chiar pentru un tratament paliativ, pentru „depanare" pot fi folosite două metode chirurgicale :

a) Drenajul pleural aspirativ prin pleurotomie „à minima" și introducere pe tubul de dren de citostatice și soluție tetraciclină 5% simfizantă. Prin acest procedeu am reușit să obținem la mulți bolnavi reexpansiunea plămînului și simfiza pleurală cu dispariția exsudatului.

Unii autori au utilizat pentru simfizare injectarea de *Corynebacterium parvum*, 1—2 fiole.

b) La bolnavii la care starea generală o permite și la care drenajul timp de maximum 7 zile nu a atins obiectivele stipulate, mai putem practica și pleurectomia parietală, cu biopsie ganglionară sau din tumoare, cu rezecția nervilor intercostali conform topografiei tumorii.

2. *Metastazele osoase* sînt foarte frecvente (10—40%) ; sînt mai crescute în cancerele anaplazice, cu celule mici *(oats cells)*. Aceste metastaze se evidențiază prin dureri, dar cel mai adesea sînt depistate precoce cu ajutorul scintigrafiei osoase sau a tomografiei computerizate.

Analgezicele și antialgicele sînt deseori ineficiente și de aceea pot fi asociate două tipuri de tratamente :

— Radioterapia care ar putea „steriliza" focarul și „steriliza" leziunea.

— În cazurile de liză osoasă importantă, se poate practica osteosinteza, care permite evitarea fracturilor spontane ; bolnavul se poate mobiliza și nu mai devine „invalid", legat de pat.

În caz de metastaze ale peretelui toracic, noi am practicat cu rezultate bune rezecția în bloc a peretelui toracic sau a coastelor respective, încazul metastazelor costale.

3. *Metastazele sistemului nervos central* sînt mai frecvente în cazul cancerelor anaplazice ; se susține că aproximativ 10% din bolnavii cu acest tip de cancer au deja metastaze în momentul depistării, iar 50—60% la necropsie.

Profilaxia metastazelor cerebrale se poate face prin radioterapia profilactică ; unii autori au recomandat injecții intrarahidiene de citostatice.

Tratamentul acestor complicații este complex :

— iradierea + corticoterapia ;

— dacă metastaza este mică, se recomandă exereza. În experiența noastră avem multe cazuri operate de tumori cerebrale și la care, la examenul histopatologic al piesei rezectate, s-a pus diagnosticul de metastază cerebrală plecată de la un cancer pulmonar ; în astfel de cazuri, în timpul doi am executat rezecția pulmonară (la unii bolnavi cu supraviețuiri importante).

4. *Sindroamele mediastinale* constituie o complicație gravă ; tratamentul este simpomatic, la care se va asocia polichimioterapia și radioterapia.

În caz de disfagie, se plasează pe cale endoscopică o proteză Célestine, sau la nevoie se efectuează o gastrostomie, procedeul Dan Gavriliu.

5. *Sindroamele dureroase*. Sînt cunoscute lucrările cercetătorilor de la Spitalul „St. Cristopher" din Londra, care au fixat strategia și tactica acestor tratamente.

Trebuie identificate : cauza durerii, extinderea locală canceroasă, compresia pe trunchiurile nervoase, metastazele osoase.

Scanned with OKEN Scanner

Tratamentul durerii trebuie făcut cu mult discernămînt : vom folosi medicamentele antiinflamatorii nesteroidiene, care inhibă sinteza prostaglandinelor : fenilbutazona, aspirina (600 mg la 4 ore) sau morfina, în stadiile terminale.

În sindroamele dureroase toracice recomandăm, cu bune rezultate, rezecțiile totale pe cale extratoracică, a nervilor intercostali respectivi.

În insuficiența respiratorie, pe cazuri bine selecționate, se poate practica traheostomia, racordată sau nu la un aparat de protezare mecanică a respirației.

În concluzie, problemele actuale ale tratamentului chirurgical al cancerului bronho-pulmonar sînt foarte complexe ; multiple teorii au fost emise, fără însă a se reuși să se rezolve toate necunoscutele acestei grave maladii. Am dori să remarcăm teoria Dr. Gernes, al cărui principiu este următorul : „Deconectarea neogenezei coloniei mame, în așa fel ca să fie izolată, pentru a se putea restabili echilibrul". Izolarea coloniei mame se poate face cel mai sigur prin exereza chirurgicală, prin diferite tipuri de intervenții paliative, sau chiar prin hormonoterapie.

În orice caz trebuie subliniat încă odată faptul că tratamentul cel mai eficient și logic rămîne cel chirurgical curativ, cu condiția depistării precoce și a indicației precoce ; tratamentul paliativ trebuie obligator asociat cu radioterapia, iar în concepția actuală să nu uităm și celelalte tratamente chirurgicale menite să ușureze suferința bolnavilor, să le asigure — cît de cît — un confort de supraviețuire.

Strategia, principiile și alegerea tratamentului incumbă o mare responsabilitate medicală ; de aceea trebuie făcute urmărind obiectivele actuale ale tratamentului chirurgical, și anume :

— Prelungirea vieții sau — în cazurile fericite — vindecarea.

— În cazurile mai avansate, asigurarea confortului de supraviețuire.

Strategia generală a tratamentului trebuie individualizată la fiecare caz, strategie care depinde de : informațiile clinice și paraclinice precum și de posibilitățile opțării pentru tratamentul curativ, paliativ sau de „depanare".

Datele furnizate de examenul clinic și paraclinic comportă :

1. Diagnosticul histologic, cînd acesta este posibil, preoperator.

2. Topografia gradului de extindere a tumorii cu cele trei tipuri : localizat (ceea ce presupune posibilitatea rezecției curative) ; extins (ceea ce presupune posibilitățile unei intervenții paliative) ; diseminat, intra- sau extratoracic.

3. Starea generală a bolnavului determinată în principiu de :

— criteriul biologic (vîrstă, parenchim renal, hepatic etc.) ;

— criteriul funcțional cardio-respirator ;

— criteriul histologic ;

— starea psihică.

Alegerea tratamentului este în funcție de datele furnizate de examenele clinice și paraclinice :

• *Tratamentul chirurgical* este tratamentul de elecție, după unii autori, cu excepția cancerelor cu celule mici — *oats cells* — ; după alți autori la care ne raliem și noi, în toate cancerele, indiferent de tipul histologic.

Scanned with OKEN Scanner

Toate statisticile (și a noastră) indică un indice de 25% de rezecabilitate, la bolnavii cu cancer bronhopulmonar, cu o supraviețuire de peste 5 ani, în medie de 25%.

În cele cu viza paliativă, se va asocia radiochimioterapia sau imunoterapia. În general se consideră că tratamentul chimioterapic ar fi profilactic pentru metastazarea la distanță, iar cobaltoterapia pentru țesuturile invadate de tumoare și rămase pe loc după rezecția paliativă, iar imunoterapia s-ar recomanda în perioada imediat postoperatorie.

• *Radioterapia* se efectuează în scop curativ, pentru tumorile în care tratamentul chirurgical ar fi contraindicat ; beneficiile și rezultatele cobaltoterapiei cu această viză sînt controversate ; totuși, unii autori citează supraviețuiri peste 5 ani în 6% (NSCC), în dozele de 5 000—6 000 r. Scopul radioterapiei este paliativ, dacă este asociată chirurgiei paliative, sau în cancerele inoperabile (sindrom de cavă, metastaze osoase).

• *Chimioterapia.* Polichimioterapia este indicată împreună cu radioterapia, ca tratamente complementare ale tratamentului chirurgical. Monochimioterapia este contraindicată. La bolnavii nechirurgicali rezultatele sînt controversate.

• *Imunoterapia.* Valoarea acestui tratament nu este astăzi complet cunoscută ; părerea noastră este că această metodă nu trebuie folosită, cel puțin la bolnavii operați, la care am constatat o evoluție nefavorabilă.

4. Tratamentul chirurgical al metastazelor pulmonare

Cu toate progresele realizate în tratamentul tumorilor maligne, și mai ales al asocierii radiochimioterapiei la actul chirurgical de rezecție al tumorii, totuși frecvența metastazelor pulmonare rămîne destul de ridicată (aproximativ 30% din bolnavii cu tumori maligne au metastaze pulmonare). La copiii cu tumori Wilms și Ewing, metastazele pulmonare sînt uneori singurele metastaze ale acestor tipuri de tumori.

Explicația frecvenței localizărilor pulmonare ale metastazelor tumorale este dată de faptul că aproximativ 80% din metastaze se fac pe cale hematogenă, iar restul de 20% pe cale limfatică ; o parte din metastazele tumorale pot folosi însă calea hematogenă prin marele canal toracic, care se varsă în trunchiul venos brahio-cefalic stîng, la nivelul unghiului lui Pirogov. Celulele tumorale vin prin sîngele venos la atriul drept, de aici trec în ventriculul drept și apoi prin „filtrul" capilar pulmonar, unde se pot opri ; de aceea sînt atît de frecvente metastazele pulmonare.

Diagnosticul metastazelor pulmonare trebuie pus cît mai precoce posibil ; de aceea se recomandă, la bolnavii operați cu tumori maligne, controale radiologice pulmonare cel puțin odată pe lună, pentru a diagnostica cît mai precoce metastaza. Metodele moderne de tomografie computerizată depistează în 80% din cazuri orice nodul metastatic, cu diametrul mai mare de 3 mm, în timp ce metodele radio-tomografice convenționale depistează doar 59% dintre aceste metastaze.

Scanned with OKEN Scanner

Spre deosebire de bolnavii cu cancer bronho-pulmonar care au o simptomatologie prezentă în momentul depistării, în peste 60% din cazuri bolnavii cu mestastaze pulmonare secundare au o simptomatologie (deseori frustă) numai în 30% din cazuri. Uneori însă metastazele pulmonare se însoțesc de o serie de simptome ca : tuse, hemoptizii, dureri toracice, jenă respiratorie, oboseală și uneori — atunci cînd dimensiunile tumorii sînt mari — întîlnim sindromul Wheezing. Remarcăm faptul că de regulă, examenul bronhoscopic, citologia, biopsia bronșică sau bronhoaspiratul sînt negative.

Diagnosticul este însă simplu la bolnavii la care este diagnosticat un cancer extrapulmonar și la care examenul radiologic decelează formațiuni tumorale ; în asemenea cazuri, este vorba de metastaze pulmonare.

La bolnavii la care nu este cunoscut un cancer extratoracic și la care examenul radiologic depistează o formațiune tumorală rotundă, din punct de vedere diagnostic pot exista trei posibilități :

a) un nou cancer bronho-pulmonar (această situație am întîlnit-o și noi la un bolnav operat, cu tumori testiculare tip seminom, iar după doi ani prezenta o formațiune tumorală de lob superior ; am practicat lobectomia superioară dreaptă, iar examenul histopatologic al piesei de rezecție a arătat un carcinom epidermoid) ;

b) o metastază pulmonară de la un cancer extrapulmonar necunoscut ;

c) o tumoare benignă.

Tratamentul chirurgical al metastazelor pulmonare reprezintă totuși o achiziție recentă a chirurgiei toracice, deoarece pînă nu demult era considerată ca o contraindicație a tratamentului chirurgical. Prima rezecție pulmonară efectuată cu succes pentru o metastază pulmonară a fost efectuată de Divis din Germania, în 1927, iar Thorek, în 1931, în S.U.A., a înregistrat un nou succes (de remarcat însă că diagnosticul preoperator a fost în acest caz de cancer pulmonar, iar examenul histologic al piesei rezecate a precizat diagnosticul de metastază pulmonară). Barney și Churchil comunică cazul unui bolnav care a fost operat pentru metastază pulmonară prin „*wedge resection*“ (rezecție pulmonară atipică), după adenocarcinom de rinichi operat ; bolnavul a trăit, după operația de metastază pulmonară, 23 de ani, decedînd prin maladie coronariană.

Ulterior însă, chirurgii au început să devină mai sceptici în ceea ce privește acceptarea intervenției chirurgicale pentru metastaze pulmonare, acceptîndu-se rezecția pulmonară pentru metastaze pulmonare numai în cazurile în care tumoarea primară este controlată și există un timp liber suficient de lung între „stăpînirea“ tumorii primare și apariția metastazei pulmonare (limitată, evident, la un singur plămîn).

În 1965, Thomford comunică cazuri cu supraviețuire îndelungată după rezecția pulmonară pentru metastaze pulmonare unice sau multiple. Mai mult chiar, Martini și Morton publică mai tîrziu rezultate bune obținute în rezecții pulmonare pentru metastaze pulmonare unice sau multiple, uni- sau bilaterale.

Este bine cunoscut că sarcoamele metastazează de preferință la plămîn, în timp ce carcinoamele au, se pare, preferință pentru ficat ; din aceste motive, bolnavii cu metastaze pulmonare după carcinoame extratoracice, trebuie bine examinați mai ales cu ajutorul scintigrafiei hepatice

Scanned with OKEN Scanner

și a tomografiei computerizate, să nu aibă metastaze și la ficat. În acest caz, rezecția metastazelor pulmonare este contraindicată.

Melanoamele maligne pot metastaza în orice organ și mai ales în sistemul nervos central, localizare care, de regulă, este și cauza decesului la acești bolnavi. Hipernefromul însă, se caracterizează printr-un interval liber lung, între extirparea tumorii primare și apariția metastazelor, care de regulă sînt localizate în plămîn. Tumorile testiculare sînt caracterizate prin rapiditatea cu care se face metastazarea pulmonară ; acest fapt a determinat o mare parte dintre chirurgi să considere că singurul tratament ar fi rezecția acestor metastaze ; aceasta este concluzia la care au ajuns cercetătorii de la Sloan Ketering Memorial Hospital din New York.

Punerea indicației operatorii trebuie să țină cont de o serie întreagă de criterii proprii acestei situații, și anume : criteriul funcțional, criteriul biologic, criteriul lezional și criteriul tehnico-anesteziologic. În afara acestor criterii, următoarele elemente trebuie luate în considerare :

1. *Timpul liber dintre rezecția tumorii primare și apariția metastazelor pulmonare*. Cu cît acest timp liber este mai lung, cu atît prognosticul este mai favorabil. Wilkins arată că, dacă timpul liber este mai mare de 2 ani, supraviețuirea peste 5 ani înregistrează un procent de 34%, după rezecția de metastaze pulmonare solitare.

2. Un alt element obiectiv în stabilirea *indicației operatorii* este numărul metastazelor. Pînă nu demult, indicația operatorie era pusă numai în cazul metastazelor unice ; metastazele multiple erau considerate contraindicații pentru intervenția chirurgicală. Recent însă, au apărut lucrări care au schimbat această concepție : astfel, la Roswell Park s-a constatat că supraviețuirea medie la bolnavii cu metastaze multiple, operați, a fost în medie de 18,5 luni față de 24,7 luni la cei cu metastaze unice. Același studiu făcut la Memorial Hospital, pe 585 de pacienți operați pentru toate tipurile de metastaze pulmonare, rezultatele au fost următoarele : supraviețuiesc peste 5 ani 15% din bolnavii operați cu metastaze pulmonare multiple și 25% dintre cei cu mestastaze unice. Pe baza acestor lucrări (Thonford și colab.) se consideră că și metastazele multiple trebuie operate, subliniindu-se faptul că și originea metastazelor pulmonare are importanță în obținerea rezultatelor postoperatorii ; metastazele multiple după sarcom Ewing, sau după melanom malign, trebuie să fie însă contraindicate și astăzi pentru intervenție chirurgicală. În contrast cu acestea, metastazele multiple pornite de la fibrosarcoame, carcinoame de la cap, gît, testicule au indicație operatorie, deoarece rezultatele pentru metastazele multiple și cele solitare pentru metastazele pulmonare, cu această origine, au fost asemănătoare.

3. *Unilateralitatea sau bilateralitatea metastazelor*. Unii autori susțin, în ultimii ani, că rezultatele rezecțiilor pulmonare pentru metastaze bilaterale plecate de la carcinoamele primare sau sarcoame ar fi comparabile cu cele multiple unilaterale, excepție făcînd metastazele bilaterale plecate de la tumori testiculare. Unii autori consideră totuși că rezultatele slabe obținute în tratamentul chirurgical s-ar datora diferenței de timp între cele două toracotomii și pentru aceasta ei recomandă abord bilateral simultan prin sternotomie mediană Jhonson-Kirby.

Scanned with OKEN Scanner

4. *Timpul de dedublare al tumorii.* Creșterea metastazelor pulmonare, ca de altfel și al tumorilor pulmonare, s-ar face după o formulă exponențială. Și aici ca și la tumorile pulmonare, timpul de dedublare — termen introdus de Collins (1956) — joacă un rol important în prognostic și supraviețuire, ele fiind direct proporționale ; timp de dedublare scurt înseamnă prognostic rezervat, supraviețuire scurtă. Gritsky a remarcat faptul că la bolnavii cu metastaze după osteosarcom operat și care au făcut postoperator chimio-radioterapie, timpul de dedublare a fost de 72 de zile, pe cînd la cei care n-au făcut acest tratament, a fost în medie de 22 de zile.

5. *Tipul histologic al tumorii primare.* Se pare că tipul histologic al tumorii primare joacă un rol important în legătură cu puterea, forma și caracterele metastazelor pulmonare.

În general considerăm că un rol important, în afara acestor factori de care trebuie să ținem seama în stabilirea indicației operatorii, în cazul metastazelor pulmonare este și raportul gazdă-tumoare, deci puterea imunitară a organismului.

Tehnica chirurgicală în tratamentul metastazelor pulmonare

În principiu, fiind vorba de metastaze, deci de existența unor surse de metastazare și de posibilitatea repetării metastazelor, rezecția trebuie să fie limitată. De asemenea, multe metastaze sînt periferice și se pretează la rezecții atipice „în pană", așa-numitele *„wedge resection"* a autorilor anglo-saxoni. Rezecția atipică trebuie făcută însă în țesut sănătos, cu margine de securitate de minimum 1—2 cm de țesut pulmonar normal, între linia de sutură și marginea tumorii. În cazurile în care metastazele sau metastaza sînt gigante, centrale și unilaterale, iar examenele efectuate preoperator demonstrează *absența* altor metastaze, atunci poate fi practicată lobectomia sau chiar pneumonectomia. Această indicație ni se pare totuși exagerată, incumbă o mare răspundere pentru chirurgi. În cazul metastazelor mici se poate efectua toracotomie postero-laterală și se recomandă o toracotomie mică „topografică" la nivelul leziunii, iar în metastazele bilaterale se recomandă drept cale de acces exclusiv sternotomia transversală și rezecția atipică simultană bilaterală a metastazelor. Aceste rezecții atipice se fac cu ajutorul suturii mecanice, folosind aparatele de sutură automată cu agrafe de tantal tip UTL 70, de fabricație sovietică, sau alte tipuri de aparate de sutură automată (fig. IV-9, IV-10 și IV-11). Aceste rezecții atipice se pot face și folosind sutura manuală, cu surjet de nylon „în X" dus-întors (procedeul prof. C. Coman), dar pleuralizarea liniei de sutură este obligatorie ; de asemenea ea trebuie făcută ca și la sutura efectuată în țesut sănătos.

Mortalitatea postoperatorie este foarte scăzută, variind între 0—4% și este cauzată de insuficiența respiratorie la bolnavii cu probe preoperatorii deficitare, ca o consecință a radioterapiei.

Rezultatele tratamentului chirurgical trebuie analizate separat la copii și la adulți.

Este cunoscut faptul că la copii, majoritatea metastazelor se fac la plămîni (sarcomul Ewing și rabdomiosarcomul metastazează la plămîn). Metastazele pulmonare plecate de la osteosarcoame au dat rezultate favorabile în urma rezecțiilor atipice limitate. Acești copii decedează prin insu-

Scanned with OKEN Scanner

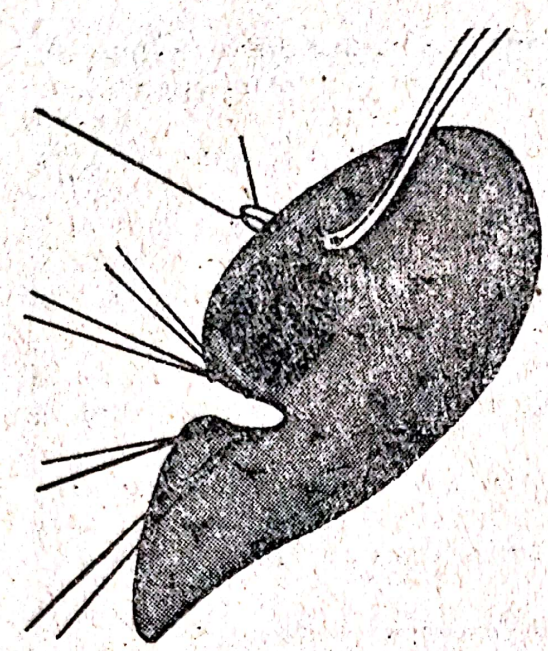

Fig. IV.9. — Rezecția pulmonară atipică, timpul operator 1 pediculizarea

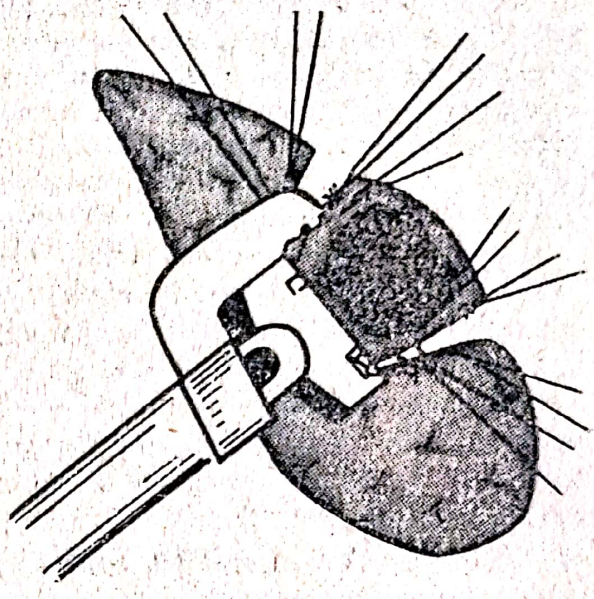

Fig. IV.10. — Rezecția pulmonară atipică, cu aparatul de sutură automat UTL 70

Fig. IV.11. — Rezecția pulmonară atipică, reașezarea parenchimului pulmonar

ficiență respiratorie, în cazul în care metastazele pulmonare nu sînt extirpate. Supraviețuirea peste 5 ani, la acești pacienți, a fost în medie de 30%.

La adulți s-a constatat că operațiile pentru metastazele pulmonare plecate de la sarcoame sau carcinoame dau rezultate bune, cu excepția metastazelor de la coriocarcinoame și seminoame. Supraviețuirile peste 5 ani, în urma tratamentului chirurgical al metastazelor pulmonare plecate de la sarcoame sau carcinoame, au fost de 30%.

Și în experiența noastră avem un bolnav (N.A., 36 ani, F. obs, 1 178/1958, 12 064/1963, 1 699/1967, 2 046/1968, 740/1970, 1 017/1976) care a făcut o amputație de membru inferior drept pentru osteosarcom și din 1958 pînă în 1976 a fost internat și operat de șase ori, pentru metastaze în hemitoarcele drept. Acest caz are cîteva elemente deosebite (fig. IV-12, fig. IV-13, fig. IV-14, fig. IV-15, fig. IV-16).

Scanned with OKEN Scanner

Fig. IV.12. — Radiografie la prima internare (iulie 1958). Se vede tumora de lob inferior drept cu pneumotorax spontan.

Fig. IV.13. — Același caz, după lobectomie inferioară dreaptă.



Fig. IV.14. — Recidivă : tumoră gigantă în cîmpul pulmonar drept (1970)

Scanned with OKEN Scanner

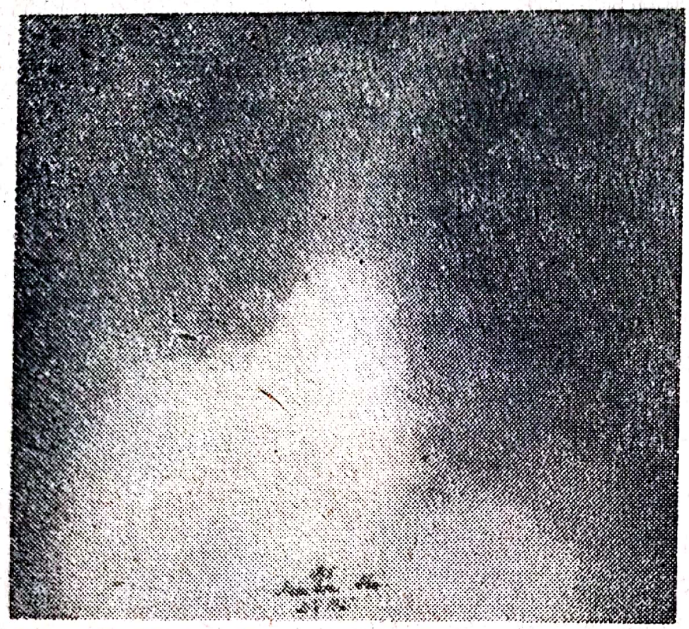

Fig. IV.15. — Rezultat postoperator la 2 ani de la internare

Fig. IV.16. — Altă recidivă tumorală în 1976, tot în cîmpul tumoral drept. Tomografia arată formațiune tumorală care cuprinde 1/2 inferioară a hemitoracelui drept

— Timpul liber între extirparea tumorii primare și apariția metastazelor pulmonare a fost mai mare de un an.

— A făcut repetate mestastaze, exclusiv la hemitoracele drept.

— A făcut diverse localizări de metastaze : pleurale, pulmonare, costale, musculare, dar localizate exclusiv la hemitoracele drept.

— A făcut multe tipuri de intervenții : rezecție parietală, lobectomie inferioară dreaptă (1963), enucleorezecție.

— Metastazele ultime nu au fost solitare, dar totuși localizate doar în 1/3 inferioară a hemitoracelui drept, chiar după lobectomia inferioară dreaptă.

— Supraviețuirea a fost lungă : de la prima extirpare de metastază (1958) pînă la ultima (1976) ; bolnavul a decedat însă cu ulcer hemoragic.

Acest caz clinic pledează, odată în plus, pentru atitudine chirurgicală activă în metastazele pulmonare, chiar multiple și recidivate.

5. Concluzii

1. Cancerul bronho-pulmonar este o problemă prioritară de sănătate ; statistic a handicapat celelalte forme de cancer și este grevat de o mortalitate ridicată,

2. Depistarea tardivă și aplicarea unor tratamente eronate care dau momentan o ameliorare înșelătoare (datorită amendării fenomenelor in-

Scanned with OKEN Scanner

fecţioase supraadăugate), fac ca aproximativ 75% din bolnavi să piardă momentul operator.

3. Tratamentul chirurgical rămîne şi astăzi singurul tratament eficient şi logic care a dat rezultate deosebite şi durabile, cu supravieţuire de peste 5 ani ; după unii autori (adepţi ai concepţiei selecţionării cazurilor şi a operării numai a celor cu indicaţie ideală), supravieţuirea peste 5 ani este de 80%.

4. Clasificările cancerului bronho-pulmonar s-au îmbogăţit în ultimul timp cu clasificarea din 1987 adoptată de O.S.M., care reprezintă ultima fază a clasificării T.N.M. pe care o redăm şi noi, cît şi celelalte clasificări însoţite de indicaţia chirurgicală, şi anume aşa-numita „scală fizică".

Pentru a înţelege aceste clasificări redăm în detaliu ; la început vom preciza simbolurile apoi toate clasificările adoptate în 1987.

T = Tumori primare
N = ganglioni regionali (intratoracici, scalenici şi supraclaviculari)
M = metastaze la distanţă.

Clasificarea T.N.M. — 1987

a) *Evaluarea tumorală*

1. Tx = Celule tumorale în examenul de spută.
   Radiologic şi bronhoscopic normal.
   Indicaţia greu de stabilit din care parte vin celule tumorale.
2. To = Tumoare primară nedecelabilă.
3. Tis = Carcinom *in situ :* bronhoscopia pozitivă, cu confirmare histologică sau citologică. Radiologic negativ.
   Indicaţia chirurgicală — lobectomia.
4. T1 = Tumoare cu diametrul mai mic sau egal cu 3 cm. Examenul bronhoscopic arată o bronhie lobară indemnă. Indicaţia chirurgicală este lobectomia.
5. T2 = Tumoare cu diametrul mai mare de 3 cm.
   Examenul bronhoscopic arată invadarea bronhiilor lobare şi eventual a bronhiilor primitive în porţiunea lor distală ; mai există 2 cm de mucoasă sănătoasă. Indicaţia, în funcţie de parametrii funcţionali şi biologici este pneumonectomia.
   În această grupă mai pot fi încadraţi şi bolnavii cu invazia pleurei viscerale, dar fără revărsat pleural şi bolnavii cu atelectazie sau supuraţie retrosternală, extinsă la un lob.
6. T3 = Tumoare pulmonară de dimensiuni variabile, cu invazia structurilor vecine : perete, diafragm, mediastin ; sau, examenul bronhoscopic arată extinderea leziunilor şi pe bronhia primitivă pînă la mai puţin de 2 cm de carenă ; sau atelectazia sau pneumonită extinsă la întregul plămîn ; sau revărsat pleural.
   Contraindicaţie operatorie ; noi am practicat în asemenea cazuri intervenţii paliative cu pleurectomii + neurectomii, pentru asigurarea unui confort de supravieţuire.
7. T4 = Această formă nu există în clasificările mai vechi ; a fost introdusă în clasificarea din 1987.
   Tumoarea, de mărimi variabile, dar care invadează :
   — mediastinul ;

Scanned with OKEN Scanner

— inima ;
— vasele mari ;
— traheea ;
— esofagul ;
— vertebrele ;
— carena și deci traheea ;
— revărsate pleurale canceroase.

Contraindicație operatorie, inclusiv intervențiile cu viză paliativă.

b) *Evaluarea invaziei ganglionare*

1. Nx = Adenopatii regionale nedecelabile.
2. No = Absența adenopatiilor regionale.
3. N1 = Prezența adenopatiilor peribronșice homolaterale sau adenopatii hilare homolaterale.
4. N2 = Adenopatie mediastinală homolaterală și/sau subcarinală.
5. N3 = Adenopatie controlaterală, mediastinală, hilară ; adenopatie homo- sau controlaterală, scalenică sau supraclaviculară.
6. N4 = Această categorie a fost de asemenea introdusă în clasificarea din 1987.

c) *Evaluarea metastazelor la distanță*

1. Mx = metastaze neevaluabile ;
2. Mo = fără metastaze la distanță ;
3. M1 = cu metastaze la distanță :

pul. = pulmonare,
oss. = osoase,
cer. = cerebrale,
lyn. = ganglionare,
mar. = medulare,
ple. = pleurale,
per. = peritoneale,
sky. = cutanate,
ath = altele.

d) *Stadiile clasificării T.N.M. și indicația chirurgicală* (vezi tabelul IV-3)

e) *Clasificarea T.N.M. referitoare la gradul de diferențiere histologică a tumorilor.*

G 1 = Bine diferențiate.
G 2 = Moderat diferențiate.
G 3 = Slab diferențiate.
G 4 = Nediferențiate.

f) *Clasificarea T.N.M. privind evaluarea tumorală după tratament.*

Rx = Tumoare neevaluabilă.
R0 = Fără tumoare reziduală.
R1 = Fără tumoare reziduală microscopică.
R2 = Fără tumoare reziduală macroscopică.

Scanned with OKEN Scanner

Tabelul IV-3

Stadiul		Indicația chirurgicală	Viza
C. ocult	Tx. No. Mo	nu	—
C.O.	Tis. No. M9o	lobectomie	radicală
Stadiul I	Ti. No. Mo	lobectomie	radicală
	T2. No. Mo		
Stadiul II	T1. N1. Mo	pneumonectomie	radicală
	T2. N1. Mo		
Stadiul III A	T1. N2. Mo	pneumonectomie	paliativă
	T2. N2. Mo		
	T3. No. 1, 2	intervenții paliative pleurectomie + + neurectomie	
Stadiul III B	T oricare N3 Mo	numai intervenții	
	T4 oricare N Mo	paliative	
Stadiul IV	oricare T		
	oricare N M1	inoperabile	

g) *Cod O.M.S. privind statusul fizic (scala fizică)*

0 = Activitate normală.

1 = Jenă în activitatea fizică ; bolnav capabil de o muncă ușoară.

2 = Bolnav capabil să se îngrijească, dar incapabil de muncă.

3 = Bolnav imobilizat la pat sau fotoliu, peste 50% din timp — limitat la propriile sale nevoi.

4 = Bolnav imobilizat total la pat, incapabil să se îngrijească singur

h) *Clasificarea histologică*

Au fost făcute diverse clasificări histologice ale cancerului bronho-pulmonar ; aceasta este ultima clasificare adoptată de O.M.S.

1 = Carcinom epidermoid.

2 = Adenocarcinom (inclusiv carcinomul bronhioloalveolar sau al bronhiolelor terminale).

3 = Carcinom nediferențiat cu celule mari.

4 = Carcinom nediferențiat cu celule mici — *„oats cells"*.

Astăzi se consideră ca obligator, ca toți bolnavii suferind de cancer bronho-pulmonar să fie complet investigați, pentru a se cunoaște cît mai precis posibil :

a) întinderea locală a leziunii ;

b) invazia regională ;

c) invazia la distanță.

Din aceste investigații, în afara celor clasice (radiotomografice, bronhologice, biologice și funcționale) nu trebuie să lipsească următoarele :

a) tomografia computerizată, cu puncția dirijată transtoracică, cu ac special fin, cu diametrul de 0,5 mm tip Ciba sau altele ;

b) tomografia cu rezonanță magnetică, care se pare că este mult mai sensibilă decît tomografia computerizată și în viitor va avea o indicație largă ;

c) scintigrafia cuantificată pulmonară, hepatică, cerebrală și osoasă. Pentru metastaza cerebrală va fi folosit și computertomograful.

Cu ajutorul acestor metode moderne de investigații vom putea cunoaște exact starea completă a organismului și vom putea aplica clasificarea T.N.M. 1987, cu consecințele ei terapeutice chirurgicale.

Bibliografie

1. BOUSHY SF., BILLING M. D., BORTH L. M. — Clinical course related to preoperative and postoperative pulmonary function in patients with bronchogenetic carcinoma, *Chest*, 1971, 59, 383.
2. LE BRIGAND și colab. — Orientation du traitement médico-chirurgical du cancer broncho-pulmonaire primitif, *Presse méd.*, 1970, 78/1973.
3. COMAN C., POPESCU L., MICU VL. — Tratamentul chirurgical al carcinosarcoamelor bronho-pulmonare, *Chirurgia (Buc.)*, 1977, 3.
4. COMAN C. — Conception actuelle du traitement chirurgical du cancer bronchopulmonaire, *Poumon, Coeur*, 1974, 30, 2.
5. COMAN C. — Contribuții la concepția actuală în tratamentul chirurgical al cancerului bronho-pulmonar, *Ftiziologia*, 1974, 3.
6. COMAN C., STAN A., MICU VL., GEORGESCU G. — Notre expérience concernant les tumeurs primitives de la plèvre, *Lyon méditer. Méd.*, 1974, 2.
7. COMAN C., STAN A., MICU VL., ZARA D. — Tratamentul chirurgical al tumorilor traheale, *Oto-Rino-Laringol.*, 1974, 3.
8. COMAN C., STAN A., MICU VL., ZARA D. — Tratamentul chirurgical al tumorilor mediastinale, *Chirurgia (Buc.)*, 1981, 1.
9. COMAN C. — Tehnici de chirurgie toracică, Ed .Medicală, București, 1979.
10. TREVENT A. — Traitement chirurgical du cancer bronchique à petites cellules, *Poumon*, 1971, 27, 267.
11. JOHN D. MINA, GEORGE A. H., ELI J. GLATSTEIN — Cancer principles and practice of oncology, cap. 14, 396, 461, T. B. Lippincott Co., Philadelphia, Toronto, 1984.
12. FONTANA R. S. — Early diagnosis of lung Cancer, *Am. Rev. Resp. Dis.*, 1977, 116, 339—402.
13. FONTANA R. S. — The pesefalness of screening for lung cancer, 1979.
14. ROSENBERG J. C. — Neoplasm of the Mediastinum, cap. 15 în : Cancer — Principles and practice of oncology, T. B. Lippincott Co., Philadelphia, Toronto, 1984, p. 475.
15. MINNA J. D., HIGGINS G. A., GLATSTEIN E. J. — Treatment of metastatic cancer to lung, în : Principles and practice of oncology, T. B. Lippincott Co., Philadelphia, Toronto, 1984, p. 1 539—1 551.
16. COLOMB H. M., DE MESTER T. R. — Lung cancer — a combined modality approach to staging and therapy, *Cancer*, 1979, 259—275.
17. OCHSNER A. — The development of pulmonary surgery with spectal emphasis on carcinoma and bronchiectasis, *Amer. J. Surg.*, 1978, 135, 732—746.
18. RILKE F., CARBONE A., CLEMENTE C. și colab. — Surgical pathology of resecable lung cancer rog, *Cancer Ther. Res.*, 1979, 1, 129—142.

Scanned with OKEN Scanner

V. ACTUALITAȚI ÎN CHIRURGIA ESOFAGULUI

D. RĂDULESCU

1. **Refluxul gastro-esofagian** continuă să preocupe lumea medico-chirurgicală. Analizînd *bazele fiziologice pentru tratamentul medical al refluxului gastro-esofagian* (R.G.E.), Glyn G. Jamieson și colab. (1) consideră că R.G.E. este un fenomen fiziologic normal, survenind de obicei postprandial în timpul orelor de veghe și deloc sau rar în timpul somnului. Deglutiția golește esofagul de conținutul refluat în curs de cîteva minute. R.G.E. devine patologic cînd esofagul nu se mai poate goli de conținutul refluat care rămîne în contact prelungit cu mucoasa conductului, sau cînd există o scădere a rezistenței mucoasei față de conținut, ori cînd refluxul conține materiale foarte agresive. Se creează de asemenea condițiile bolii de reflux, dacă dispar barierele anatomice și/sau fiziologice antireflux sau dacă stomacul devine stazic.

Înainte de a folosi investigații extensive trebuie încercate măsuri simple care rezolvă problema la majoritatea bolnavilor : scăderea ponderală ; ridicarea capului patului ; evitarea îmbrăcămințiii constrictive ; schimbarea dietei — evitarea meselor copioase, grase ; evitarea alcoolului, a tutunului ; evitarea medicamentelor care favorizează refluxul ; administrarea de antiacide și acid alginic, înainte și după mese, înainte de culcare. Dacă acest tratament rămîne ineficient (sau dacă simptomele erau de la început foarte severe) sînt necesare cercetări diferențiate pentru determinarea mecanismului specific al semiologiei refluxului la bolnavul dat, urmate de instituirea unui tratament corespunzător : betanechol pentru golirea insuficientă a esofagului, betanechol+metoclopramidă pentru hipotonia sfincterului esofagian inferior, blocanți ai receptorilor H_2 pentru hipersecreția acidă gastrică, metoclopramidă și domparidon pentru întîrzierea evacuării gastrice.

Dacă apar complicații severe (stenoză, esofagită ulcerativă), chirurgia devine indicată, ca și la bolnavii necomplicați care nu pot suporta simptomatologia RGE.

Relațiile dintre *refluxul gastro-esofagian și obezitate* sînt studiate de Gilles Beauchamp (2) pe baza unui material clinic de 13 bolnavi supraponderali, operați prin procedeul gastroplastiei tubulate, asociat cu fundoplicatură (Henderson). Un tratament medical trebuie aplicat timp de cel puțin 1 an, alături de o tentativă serioasă de reducere în greutate, sub control medical atent. În lipsa unor rezultate evidente sau în

cazul apariției complicațiilor (hemoragie, stenoză, esofagită severă) operația se impune, de preferință executată la obezi pe cale toracică. Ca procedeu optimal autorii folosesc gastroplastia de tip Collis, asociată cu o fundoplastie totală, înaltă de cca 2,5 cm în jurul tubului de gastroplastie.

Același procedeu este recomandat de M. Orringer (3) pentru tratamentul RGE care apare în sclerodermia sistemică, ca urmare a pierderii tonusului esofagian inferior prin degenerescența fibrinoidă și remanierea fibroasă a musculaturii netede caracteristice consecințelor esofagiene ale acestei boli. Selecția bolnavului pentru operația antireflux este importantă întrucît maladia sistemică este uneori prea avansată pentru a se accepta o operație majoră (miocardopatie, insuficiență renală, cointeresare pulmonară). Gastroplastia tubulară Collis — executată cu *stapler mecanic* — este particular indicată la bolnavii cu sclerodermie, deoarece țesutul muscular esofagian atins de degenerescența fibrinoidă este gelatinos și friabil, incapabil de a suporta suturile cerute de procedeele antireflux standard (Nissen, Belsey). 89% din bolnavii cu sclerodermie, operați cu procedeul enunțat, au avut rezultate favorabile.

Necesitatea asocierii unui gest chirurgical antireflux la miotomia esofagiană este pusă în discuție de G. Jamieson și colab. (4). Ținînd seama de faptul că nu toți bolnavii care suportă o miotomie dezvoltă un RGE simptomatic și că există posibilitatea detectării prin investigații preoperatorii adecvate a celor cu risc crescut de RGE după miotomie, asocierea unei manșonări parțiale sau chiar totale a esofagului miotomizat este indicată la această ultimă categorie de bolnavi (hernie hiatală, evacuare gastrică greoaie, reflux duodenogastric, aciditate gastrică mare, hipotonia sfincterului esofagian inferior).

Tom R. Demeester (5) se ocupă de indicațiile chirurgicale și evaluarea preoperatorie a RGE : Reținem dintre indicații complicațiile respiratorii ale RGE : tusea cronică, răgușeala, *wheezing*-ul, simptome care pot fi datorate refluxului în căile respiratorii și de multe ori nu sînt recunoscute ca avînd această etiologie. Episoade pneumonice repetate, apariția astmului la adult, o tuse cronică fără alte cauze, prezența unei fibroze interstițiale cronice pe filmele pulmonare, pot pleda pentru RGE. O altă confuzie frecventă este produsă de esofagita dureroasă care poate mima semnele unei coronaropatii. O investigație utilă pentru discriminare este monitorizarea pe 24 de ore a pH-ului esofagian, care poate corela apariția durerilor cu un episod de reflux GE. Pentru diagnosticul radiologic al RGE pot fi deosebit de utile studiile cinetice : cineesofago- sau videoesofagograma. La bolnavii cu grețuri, dureri epigastrice și pierdere de apetit, trebuie considerată posibilitatea unui reflux duodenogastric, mai ales dacă au mai fost operați în etajul abdominal superior. O monitorizare de 24 de ore a pH-ului gastric și un studiu scintigrafic cu Tc-HIDA pot fi demonstrative în acest sens, stabilind eventual indicația unei operații care să rezolve problema refluxului alcalin în stomac și esofag : gastrectomie parțială cu gastro-jejunoanastomoză pe ansă în „Y" (diversie biliară).

Scanned with OKEN Scanner

2. **Disfagia esofagului cervical** caracterizată printr-un „nod în gît", sufocare și obstrucția esofagului cervical cu material înghițit, era în trecut denumită *globus hystericus*, sugerînd o posibilă origine psihosomatică a unui sindrom de cauză necunoscută. Denumirile actuale sînt numeroase : acalazie cricofaringiană, disfagie orofaringiană, spasm cricofaringian, bară hipofaringiană, iar investigațiile etiopatogenice recente încep să scoată în evidență rolul *sfincterului esofagian superior* în determinismul sindromului. F. Henry Ellis jr. (6) arată că structura anatomică a joncțiunii faringoesofagiene este complexă, activitatea sfincteriană fiind produsă de mușchiul cricofaringian în legătură anatomică și funcțională cu fibrele musculare ale esofagului superior. Inervația sfincterului este controversată, dar provine probabil din plexul vagal faringian. Anomaliile funcționale ale pasajului faringoesofagian se întîlnesc în numeroase situații patologice : boli ale SNC (accidente cerebrovasculare, Parkinson, poliomielită bulbară etc.), boli ale sistemului muscular (distrofii, inflamații, miopatii metabolice, miastenie), dar și în condiții locale, ca urmări ale operațiilor extensive în regiunea orofaringiană, diverticulul faringoesofagian (Zenker), incoordinarea (acalazia) joncțiunii faringoesofagiene, hipertonia sfincterului esofagian superior.

Tratamentul chirurgical al disfagiei esofagului cervical constă în *miotomia cricofaringiană*, care trebuie să secționeze nu doar mușchiul cricofaringian, ci și fibrele musculare ale porțiunii superioare a esofagului cervical ; operația oferă rezultate bune cu excepția cazurilor de paralizie bulbară.

Aceeași operație este propusă într-o variantă cu *miectomie* de către A. Duranceau (7) pentru tratamentul aceleiași disfagii orofaringiene. Una din indicațiile operației este *distrofia musculară oculofaringiană*, prezentată de Duranceau (8) într-un articol separat. Această curioasă boală genetică, de origine franco-canadiană, se manifestă prin ptoză oculară bilaterală severă și disfagie esocervicală cu regurgitații faringoorale, care poate duce la moarte prin inaniție sau bronhopneumonie de aspirație. Miotomia cricofaringiană poate fi singura soluție în cazurile cu disfagie severă.

3. **Hemoragia digestivă prin ruptura varicelor esofagiene** continuă să fie o problemă dificilă și controversată pentru chirurgi. Mortalitatea operatorie în operațiile de urgență rămîne între 40 și 80%, ceea ce a încurajat o atitudine de amînare deliberată și de prelungire a tratamentului medical. Cînd acesta își arată eșecul prin continuarea sau reluarea hemoragiei, starea bolnavului complicată de ascită, encefalopatie și perturbări de coagulare, ajunge la riscuri chirurgicale prohibitive. Marvin J. Wexler (9) crede că eforturile trebuie redirecționate în sensul unui control prompt și definitiv (!) al sîngerării inițiale și trece în revistă posibilitățile prezente.

Șunturile portosistemice executate în urgență sînt proceduri de o gravitate incompatibilă cu bolnavul cirotic în plină hemoragie, ducînd la o mortalitate operatorie de 46—73% (în medie 58%), ceea ce „asociat cu o deziluzie asupra tuturor formelor de șunturi portosistemice în toate stadiile", a reînviat interesul pentru controlul sîngerării varicoase prin procedee esofagiene directe.

Scanned with OKEN Scanner

Scleroterapia endoscopică este din ce în ce mai folosită, profitînd de noile instrumente și substanțe. Metoda este simplă, eficace (controlează 91—92% din hemoragii, de multe ori chiar printr-o singură aplicație), necostisitoare și ușor de învățat. Autorul folosește o tehnică ce combină avantajele fibroscopului flexibil cu cele ale endoscopului rigid (descriere completă) și injectează în varice oleat de etanolamină (2 ml pentru o dilatație varicoasă, 15—25 ml pentru o sesiune de tratament). Procedura este repetată la intervale de 7—10 zile pînă ce toate venele sînt obliterate pe toată lungimea, apoi din nou repetată la 3 și 6 luni interval. Neobținerea hemostazei sau reluarea precoce a sîngerărilor repetate este considerată o indicație pentru alte intervenții.

Ligaturile varicelor esofagiene sau rezecția lor prin abord toracic cu tehnica Boerema-Crile sau Milnes-Walker prezintă dezavantajul unor intervenții majore pe terenul fragil și predispus la complicații generale și locale ale bolnavului cirotic. Inspirată din primele încercări ale lui Van Kemmel din 1974, metoda actual folosită de autor (și de alții) este transsecția și reanastomoza simultană a esofagului pe cale abdominală (transgastrică) folosind aparatura de sutură mecanică americană (EEA *Auto Suture*). În completare autorul leagă vena coronară în mai multe locuri, de multe ori cu surjet. Metoda este rapidă, simplă, eficientă, nu necesită un antrenament chirurgical special și poate fi realizată cu pierdere minimală de sînge și fără un traumatism important. A fost folosită ca primă intervenție chirurgicală la bolnavi care au sîngerat repetat după scleroterapie sau ca primă măsură terapeutică la bolnavi tineri.

Operația Sugiura asociază mai multe proceduri chirurgicale : devascularizarea esofagiană transtoracică, transsecția și reanastomoza esofagiană și devascularizarea paraesofagogastrică transabdominală cu splenectomie, executate în 1 sau 2 timpi operatori (la intervențiile într-un timp, partea abdominală este condusă transdiafragmatic, din torace). Esofagul este minuțios jupuit de toate vasele, de la nivelul venei pulmonare inferioare stîngi pînă la 1/2 superioară a stomacului, 6—7 cm de la cardia de-a lungul micii curburi. Se asociază o piloroplastie, de teama unei vagotomii selective inadvertente. O intervenție de asemenea anvergură nu poate fi propusă decît pentru bolnavi în stare relativ bună, ceea ce nu este cazul celor mai mulți cirotici care sîngerează. În ideea creatorilor ei, operația Sugiura ar împiedica recanalizarea varicelor (și deci recidiva hemoragiei), prin faptul că sistemul venos paraesofagian detașat cu grijă de esofag va drena sîngele portal direct în sistemul azygos. Cu toate acestea, operația în cauză este foarte puțin folosită, din cauza riscurilor prea ridicate.

Sclerozarea endoscopică a varicelor esofagiene este tratată de Farges și Boutelier (10). La 45 de ani după prima inițiativă, procedeul este redescoperit și devine din ce în ce mai folosit, datorită decepțiilor produse de celelalte metode : anastomoze portosistemice, chirurgia de abord direct a varicelor, embolizarea vasculară, tratamente medicale diverse (pituitrină, beta-blocante, tamponare).

Ruptura varicelor din submucoasa esofagiană survine prin mecanisme încă incomplet cunoscute (acces de HP, creștere bruscă a presiunii intratoracice, traumatism alimentar, sepsis, eroziune, reflux acid, mișcări musculare). Hemoragia consecutivă rupturii constituie principalul

Scanned with OKEN Scanner

risc al blocurilor extrahepatice, iar la cirotici, unde reprezintă cauza a 30% din HDS și a 15% din letalitate, comportă în plus riscul decompensării funcției extrahepatice. Endoscopia în urgență arată că 90% din rupturi se produc în ultimii centimetri ai esofagului, riscul producerii hemoragiei fiind legat, nu atît de gradul HP cît de mărimea și aspectul varicelor ; sclerozarea vizează prevenirea rupturii, obstruînd sau protejînd varicele submucoase.

Evident, sclerozarea nu tratează în nici un fel patologia cauzală și nici HP, nefiind activă decît pe una din cauzele HD la cirotici. Nu previne riscul de gastrită hemoragică și eventual potențializează chiar riscul și gravitatea unei rupturi la nivelul altor căi derivative, cărora le poate crește debitul (varice esofagiene reziduale, gastrice, duodenale, jejunale).

În opoziție cu embolizarea și transsecția esofagiană, sclerozarea este electivă pe rețeaua submucoasă, conservînd rețeaua periesofagiană care poate fi o cale de menținere a derivării HP. Scleroterapia este un procedeu puțin invaziv, fără răsunet pe funcția hepatică, putînd fi repetat chiar în ambulator.

Injecția poate fi *para- sau intravasculară*. Tehnica paravasculară urmărește crearea, prin injecții multiple, a unei reacții inflamatorii submucoase care, prin fibrozare, să comprime varicele și să protejeze peretele vascular, menajînd însă lumenul și deci fluxul portal. Injecțiile circumferențiale, în inel, se fac strict subepitelial, necesitînd ședințe multiple, înainte de a obține o fibroză mulțumitoare.

Injecția intravasculară produce o leziune endotelială urmată în 12 ore de o tromboză. Acul trebuie orientat în unghi ascuțit, rămînînd superficial și evitînd atingerea peretelui esofagian în profunzime. Se injectează 2—5 varice pe ședință, începînd cu cele mai protuberante. De multe ori injecția intravasală interesează și spațiul paravascular, unii autori preconizînd chiar asociația sinergică a celor două tehnici.

Primele sclerozări au fost făcute prin esofagoscopul rigid (cu anestezie generală) care păstrează încă partizani, prezentînd unele avantaje. Cei mai mulți folosesc însă fibroscopul suplu, mai maniabil, cu cîmp de viziune mai larg, lucrînd sub o sedare simplă.

Cele mai multe substanțe sclerozante sînt uleioase, inflamatorii, trombogene, vasoconstrictive, făcînd parte din clasa detergenților și avînd, din păcate, o acțiune necrozantă asupra mucoasei, proporțională cu efectul sclerogen (etanol, diazepam, cefazolin, trombină, dextroză, tetradecilsulfat de sodiu, oleat de etanolamină, moruat de sodiu). Pentru injecțiile paravaricoase se folosesc polidecanolul, uleiul fenolizat, parafina lichidă.

Scleroterapia varicelor esofagiene se poate face în urgență sau în perioada electivă. Indicația sclerozării *în urgență* poate fi sistematică sau specifică ; în acest ultim caz depinzînd de aspectul endoscopic al varicelor, de mecanismul hipertensiunii portale și, în caz de bloc intrahepatic, de tipul și gravitatea hepatopatiei cauzale. Firește, indicația poate fi dată de eșecul tratamentului medical, de contraindicațiile pentru chirurgie (teren, tromboză portală, șunt în antecedente, insuficiență hepatocelulară avansată, alte tare organice) sau de refuzul bolnavului pentru chirurgie.

Scanned with OKEN Scanner

În momentul sclerozării varicele pot sîngera sau hemoragia poate fi oprită.

Definirea criteriilor de eficacitate a sclerozării în urgență diferă de la o serie la alta, mai cu seamă cu privire la durata efectului (control imediat în cursul ședinței, sau control definitiv al hemoragiei pe durata spitalizării), dar și prin heterogenitatea bolnavilor supuși tratamentului.

Controlul hemoragiei se obține în 75—100% din cazuri și, din acestea, în 88—98% într-o singură ședință de injectare. Dacă hemostaza nu este obținută inițial, o nouă injectare o va produce în 50% din cazuri. Rezultatele acestea nu diferă sensibil după momentul injectării (sîngerare prezentă sau oprită) și nici după gradul de severitate al cirozei. Sclerozarea este mai eficace decît tamponamentul esofagian, iar morbiditatea procedeului este mai redusă. Mortalitatea după sclerozare este de asemenea mai redusă ; explicabil, dacă se ține seama că în mortalitatea globală a acestor bolnavi este cuprinsă și mortalitatea prin exsanguinare pe care sclerozarea o înlătură.

Indicațiile sclerozării *în perioada electivă* (la distanță de episodul hemoragic) sînt legate de cunoașterea anumitor date : riscul hemoragic al unor varice care n-au sîngerat niciodată este de 30%, în timp ce după o sîngerare, acest risc crește la 70% ; ca prognostic, supraviețuirea la 1 an a unei populații de cirotici care au sîngerat prin varice esofagiene este de 30%. Problema este dacă scleroterapia este sau nu susceptibilă de a micșora proporția de recidive hemoragice. Se folosesc ambele tehnici de injectare — intra- și paravaricos —, repetînd injecțiile pînă la obținerea unui aspect endoscopic care să garanteze scăderea riscului de hemoragie : tromboză, micșorare sau chiar dispariția varicelor. Rezultatul acesta este obținut printr-un număr variabil de injecții și de repetare a ședințelor, într-un timp total foarte variabil după autori : 18 zile, 1 lună, 3 luni și chiar 6—9 luni. Locul scleroterapiei în perioada electivă în cadrul celorlalte tratamente ale HP este greu de precizat în momentul actual.

Mortalitatea și morbiditatea scleroterapiei sînt legate de starea generală a bolnavului, de momentul tratamentului (urgență, electiv), de antrenamentul endoscopistului. Complicațiile sclerozării pot fi : hemoragii precoce (persistență de varice, supradistensie prin substanța injectată, eliminare de escară, ruptură de varice gastrice) ; ulcerații (determinate de substanța sclerozantă în submucoasă) ; perforații esofagiene (prin endoscop rigid sau plăgi făcute cu acul de injecție) ; stenoze esofagiene (cu atît mai frecvente, cu cît numărul injecțiilor a fost mai mare). Alte complicații sînt neînsemnate sau foarte rare : disfagie tranzitorie, febră, pneumopatie de deglutiție, abces paraesofagian, hematom intramural etc.

4. **Spasmul esofagian difuz** este caracterizat printr-o activitate motorie sever dezordonată în cele 2/3 inferioare ale esofagului și o funcționare normală a zonei de presiune ridicată. R.D. Henderson (11) arată că afecțiunea a mai fost denumită esofag „în tirbușon", esofag cu activitate motorie primar dezordonată, esofag „ondulat". Cauza bolii nu este clar stabilită, deși unele studii de microscopie electronică ar sugera prezența unei degenerări neurogenice întrucîtva similară acalaziei.

Scanned with OKEN Scanner

Simptomele dominante sînt durerea și disfagia ; pot exista semne de reflux gastroesofagian care pot încurca diagnosticul. Durerea, de multe ori necaracteristică, este epigastrică, retrosternală, cu iradiere posibilă în spate, gît, urechi, brațe, fiind de multe ori provocată de alimente sau schimbare posturală. O durere spontană poate apărea la 25% din bolnavi, fiind în acest caz foarte evocatoare pentru un spasm difuz (confuzie frecventă cu durerea angioasă).

Disfagia, totdeauna prezentă, poate fi localizată mai des la joncțiunea esogastrică, dar și medioesofagian sau cricofaringian ; de multe ori severă, pentru solide și lichide, este însoțită de regurgitații de mucus și alimente, ca și de pierdere ponderală uneori masivă (pînă la 15 kg). Mulți purtători de spasm difuz au și o hernie hiatală (46% în acest studiu).

Diagnosticul radiologic, esențial pentru eliminarea malignității, poate fi dificil, recunoscînd boala doar în 40% din cazuri (confuzii frecvente : esofag normal, acalzie, hernie hiatală, reflux). Asocierea cineradiologiei este ideală. *Manometria* etajată, investigația clasic necesară, arată în 75% din cazuri unde motorii dezordonate, prelungite, multispiculate sau de amplitudine foarte ridicată. *Esofagoscopia* este absolut necesară pentru a elimina o eventuală tumoare distală sau fundogastrică (neobservată radiologic) care ar putea determina o activitate motorie dezordonată și de mare amplitudine. Endoscopia este de asemenea necesară pentru diagnosticul unei hernii hiatale sau a unui reflux gastroesofagian.

Tratamentul medical este puțin eficace, cu excepția cazurilor în care există hernie hiatală și reflux. S-au încercat, fără efecte notabile, colinergicele și anticolinergicele, metoclopramida, betanecholul. *Dilatațiile* esofagiene cu bujii, sonde cu musuc, baloane umflate cu aer sau apă, au dat rezultate variabile. *Tratamentul chirurgical* ridică problemele nivelurilor superior și inferior ale miotomiei, ca și necesitatea eventuală a unui gest antireflux. După opinia autorului, operația adecvată este o *miotomie extinsă, asociată cu o scurtă fundoplicatură Nissen modificată*. Abordul prin toracotomie stîngă în spațiul VII, cu mobilizarea joncțiunii esogastrice și a esofagului pînă deasupra arcului aortic. Palparea esofagului va descoperi hiperplazia peretelui și contracția viguroasă a conductului, caracteristice pentru spasmul esofagian difuz. Miotomia extramucoasă se execută ușor pe toată lungimea esofagului, de la apexul toracelui pînă la venele gastrice proximale. Operația se încheie cu o fundoplicatură largă care înglobează 1—2 cm din esofagul distal.

5. **Esofagectomia „oarbă" transhiatală fără toracotomie** este recomandată de M. Orringer (12, 13) pentru reducerea anvergurii și morbidității obișnuite a operațiilor de exereză esofagiană „la vedere". Autorul raportează 170 asemenea operații executate în decurs de 6 ani pentru 49 afecțiuni benigne (spasm esofagian, acalazie, sclerodermie, strictțiuni cronice prin reflux și postcaustice etc.) și 121 cancere situate în toate segmentele esofagului. Deși această operație violează principiile chirurgicale de bază ale expunerii adecvate și ale hemostazei, autorul o consideră un mijloc foarte eficace de îndepărtare și înlocuire a esofagului și afirmă că a devenit metoda sa preferată, practic în totalitatea cazurilor, necesitînd o rezecție esofagiană.

Scanned with OKEN Scanner

Tehnica. Esofagectomia transhiatală se execută pe cale combinată, prin două incizii, cervicală și abdominală supraombilicală. Prin abdomen stomacul este mobilizat prin ligatura — secțiunea vaselor gastroepiploice stîngi, a ligamentului gastrohepatic și a arterei gastrice stîngi, păstrînd cu grijă vasele gastrice drepte și gastroepiploice drepte. Piloroplastie, decolare duodenopancreatică, jejunostomie de alimentație. Se mobilizează joncțiunea esogastrică și se secționează cu *staplerul,* fixîndu-se un tub de dren la esofagul secționat, pentru tracțiunea necesară disecției. Trăgînd în jos de acest tub cu mîna stîngă. mîna dreaptă este introdusă prin hiatul diafragmatic și se începe disecția digitală „boantă" a esofagului inferior din mediastin. Degetele trebuie să mențină contactul strîns cu esofagul pentru a nu pătrunde în cavitățile pleurale sau în marile căi aeriene.

Esofagul cervical este izolat și secționat printr-o incizie paralelă cu marginea anterioară a sternomastoidianului de partea stîngă. Din nou un tub de dren este suturat la esofagul secționat și folosit ca tractor în timpul disecției digitale care este condusă cu o mînă prin plaga cervicală. Esofagul complet eliberat este îndepărtat prin abdomen sau pe sus, păstrînd tubul de dren care a fost fixat la capăt prin mediastin. La acest tub se fixează fundul stomacului, care prin combinația tracțiunii și a ghidajului manual transabdominal, este adus și urcat prin mediastinul posterior pînă cînd apare în incizia cervicală. La acest nivel, stomacul este fixat cu cîteva puncte de sutură la fascia prevertebrală. După închiderea celiotomiei, esofagul cervical restant este anastomozat în termino-lateral la fața anterioară a stomacului.

Rezultatele autorului sînt : mortalitatea intraoperatorie 0, mortalitătea postoperatorie (30 de zile) 8%, fără legătură directă cu tehnica esofagectomiei. Pierderile intraoperatorii de sînge măsurate au fost în medie de 1 100 ml pentru întregul grup. Pneumotoraxul recunoscut și tratat prin aspirație a survenit în 55% din cazuri ; 36% au dezvoltat o răgușeală prin pareză recurențială ; șase bolnavi au prezentat un chilotorax, din care patru au necesitat o reintervenție pentru controlul fistulei. Două lacerații traheale au fost suturate cu succes. Proporția dehiscențelor anastomotice a fost de 12%, acestea survenind mai ales în anastomozele foarte înalte, cu faringele. 85% din bolnavii operați, care au supraviețuit rezecției de carcinom intratoracic, au fost externați cu deglutiție prezentă în curs de trei săptămîni (dintre care 74% în decurs de două săptămîni de la operație).

Autorul este convins că stomacul ridicat prin mediastinul posterior și anastomozat cu esofagul cervical este un înlocuitor mai bun funcțional și mai puțin cauzator de complicații tardive decît colonul. Spre deosebire de anastomoza intratoracică, anastomoza cervicală este lipsită de reflux clinic semnificativ.

Unii cred că esofagectomia transhiatală fără toracotomie privează bolnavii de posibilitatea unei rezecții „radicale". Orringer este de părere că la cei mai mulți pacienți, carcinomul esofagian este incurabil la data operației (doar 25% rezecții „curative" la operațiile de exereză intratoracică, restul fiind paliative prin adenopatii la distanță sau prin invazia structurilor vecine). Este adevărat că operația „oarbă" transhiatală poate lăsa pe loc țesut malign prin „fracturarea" digitală a tumorii,

Scanned with OKEN Scanner

dar este puțin probabil că dobîndirea unei margini oncologice de 1—2 mm în plus, obținută prin exereza transtoracică la vedere să aducă șanse mai bune de „vindecare" decît esofagectomia transhiatală.

Concluzia autorului este că esofagectomia transhiatală produce o agresiune fiziologică mult mai redusă decît tradiționalul abord combinat transtoracic și abdominal. Cunoașterea perfectă a anatomiei toracice, a complicațiilor chirurgicale și a tratamentului lor este oricum absolut necesară în execuția esofagectomiei și a reconstrucției. Dar toracotomia nu este indispensabilă la majoritatea celor care necesită o esofagectomie ; evitarea ei este recompensată prin mai puține complicații postoperatorii și o mobilizare mai rapidă a operaților. Este o intervenție „sigură", „bine tolerată" ale cărei riscuri pot fi minimalizate prin discreția gesturilor, o tehnică îngrijită și prin experiență.

6. **Rupturile barotraumatice ale esofagului** sînt rare. Ribert și Pruvot (14) reușesc să adune 19 cazuri publicate, la care adaugă patru cazuri personale. Mecanismul prin care se produc aceste leziuni este fie un jet de gaz în esofag, fie o explozie în apropierea feței, antrenînd ruptura esofagului prin hiperpresiune endoluminală. Patru semne clinice sînt caracteristice : plăgi sau arsuri ale feței sau ale gurii, durere toracică sau epigastrică, emfizem subcutanat și insuficiență respiratorie. Pneumomediastinul și un epanșament pleural sînt frecvente. Un tranzit esofagian folosind substanță opacă hidrosolubilă obiectivează de regulă perforația arătînd nivelul leziunii și trecerea substanței în mediastin sau în mediastin și pleură.

Tratamentul rupturilor esofagiene comportă patru principii : abordul și tratamentul perforației, punerea în repaus a esofagului, drenajul epanșamentelor, lupta contra infecției și a consecințelor ei. Din totalul de 23 de cazuri reunite de autori, 8 bolnavi au decedat și 15 s-au vindecat ; analiza gesturilor efectuate pledează pentru abordul direct al mediastinului, toracotomia fiind singura cale care permite tratarea corectă a leziunilor mediastinale și un drenaj pleural corect. Plaga esofagiană trebuie suturată cît mai precoce, ceea ce nu exclude însă posibilitatea dezvoltării în continuare a unei mediastinite evolutive. Sutura esofagiană a fost, de obicei, făcută în două planuri, uneori cu o fistulizare dirijată prin tub Kehr pentru a evita dehiscența secundară datorată hiperpresiunii endolumenale. Jejunostomia sau gastrostomia de alimentație poate fi folositoare.

7. **Fistulele aortoesofagiene** (15) sînt excepționale, cauza lor fiind, în ordinea frecvenței : ruptura anevrismală de aortă toracică ; ingestia de corpi străini, cancerul de esofag, ulcerul esofagian. Hemoragia digestivă „terminală" a acestor fistule (hematemeză cu sînge roșu, tipic arterial, emis brutal de un bolnav care varsă în jet) este aproape totdeauna mortală, cauza sîngerării fiind de regulă o descoperire necroptică. Cu toate acestea, mulți dintre bolnavi au o istorie clinică evocatoare, caracterizată printr-un sindrom esofagian premergător, cu dureri toracice și disfagie, urmat de un interval liber de zile — săptămîni — luni și apoi o hemoragie „sentinelă" de sînge roșu care precedă cu cîteva ore sau zile hemoragia cataclismică terminală (triada Chiari). Diagnosti-

Scanned with OKEN Scanner

cul este însă rareori afirmat înaintea hemoragiei finale, care ridică necesitatea unei hemostaze la început temporare, apoi definitive prin operație.

J. P. Marmuse și colab. au avut trei cazuri de FAO, dintre care două prin caner și unul prin corpi străini. Un bolnav a decedat înainte de intervenție. La ceilalți doi, diagnosticul a fost pus după laparotomie și gastrostomie de extremă urgență pentru hematemeză masivă : sînge roșu venind din esofag în stomac sub formă de jeturi sistolice. La ambii bolnavi s-a putut obține o hemostază temporară prin sondă Blakemore introdusă din stomac în esofag și hipotensiune controlată, permițînd astfel continuarea intervenției prin toracotomie stîngă și clamparea aortei. Unul din bolnavii, care avea cancer de 1/3 mijlocie a esofagului perforat în aorta descendentă, a suportat cu succes o rezecție-grefă a istmului aortic și o esofagoplastie gastrică retrosternală. Celălalt avea o fistulă la nivelul istmului aortic, probabil prin corp străin. S-a făcut o esofagectomie cu esofagostomie cervicală și gastrostomie, asociată cu o rezecție-grefă a istmului aortic cu proteză de Dacron.

Succesele în tratamentul fistulelor aortoesofagiene sînt foarte rare deoarece se asociază :

— dificultățile unei hemostaze rapide la un bolnav exsanguinat, operat de obicei fără diagnostic, la indicația singulară a unei hematemeze masive ;

— riscurile unei reparații aortice, realizată în plină hemoragie într-un spațiu mediastinal devenit septic prin comunicarea cu esofagul.

Antibioterapia intra- și postoperatorie trebuie să fie masivă, cu spectru larg, acoperind flora esofagiană (gram-negativă, streptococi, anaerobi), dar și riscul de grefă stafilococică pe proteza aortică. Problemele respiratorii, deseori prezente, necesită o asistență ventilatorie prelungită, evitînd cu grijă traheostomia dacă există o esofagostomie cervicală (pericolul unei suprainfecții gravisime a spațiilor celuloase cervicale).

8. **Fistulele esopericardice** (16, 17) sînt complicații rare ale leziunilor esofagiene. Cercetînd literatura, Olivier și colab. găsesc 39 de cazuri publicate, fistula fiind produsă, în ordinea frecvenței, de cancerul esofagian, de ulcerul peptic, de corpul străin și de alte cauze excepționale. Leziunea esofagiană este localizată în 1/3 inferioară perforației, fiind de multe ori minimală.

Diagnosticul poate fi pus pe baza antecedentelor „esofagiene" cunoscute sau reinterpretate anamnestic și pe semnele clinice toracice care orientează spre pericard. Instalarea perforației aduce o durere brutală retrosternală cu iradiere în umeri, influențată de deglutiție și respirație, putînd simula infarctul miocardic acut. Apoi apar semnele de tamponadă, cu turgescență venoasă, ficat mare, creșterea PVC. La auscultație semnul patognomonic clasic denumit „zgomot de moară" corespunde agitației hidroaerice în cavitatea pericardică închisă, ritmată de mișcările cordului. Semnele electrice sînt de pericardită, iar la examenul radiologic toracic de față se pot găsi imaginile clasice de pneumopericard cu nivel lichidian (inconstante, putînd apărea uneori tardiv). Fistula poate fi pusă în evidență prin ingestia de substanță opacă hidrosolubilă (clișeu de profil) care arată și leziunea responsabilă. Ecografia este utilă.

Scanned with OKEN Scanner

Puncția pericardică găsește lichid tulbure cu germeni din tubul digestiv (*Klebsiella*, enterococ, *E. coli*, *Candida*).

Prognosticul fistulelor esopericardice este sever — 85% din bolnavii purtători au decedat, supraviețuitorii fiind toți purtători de leziuni benigne. Un factor de agravare prognostică este întîrzierea aplicării tratamentului, datorată predominanței semiologiei cardiovasculare care încurcă diagnosticul real.

Tratamentul privește epanșamentul pericardic și fistula propriu-zisă. Pericardocenteza este indispensabilă în caz de tamponadă, dar este de obicei insuficientă pentru golirea pericardului, chiar prin repetare ; este importantă pentru conducerea antibioterapiei și poate fi folosită pentru introducerea de antibiotice în cavitatea pericardică. Cu acest tratament, Simelière (17) a obținut vindecarea unui bolnav cu fistulă esopericardică ulceroasă, care s-a închis spontan după rezolvarea epanșamentului pericardic.

Pentru leziunile fistuloase maligne se recomandă intubația transtumorală sub endoscopie, care permite atît alimentarea bolnavului, cît și astuparea fistulei (tratament paliativ, evident justificat de stadiul avansat al cancerului în momentul în care survine fistula). În afara cancerului, tratamentul leziunii esofagiene depinde de starea locală și generală, chirurgia de rezecție nefiind însă indicată din cauza mediului profund septic. Încercările de obturare a fistulei cu *patch* pericardic sau lambou diafragmatic sînt ineficace pentru aceste leziuni scleroase. Soluția cea mai simplă este crearea unei fistule dirijate prin intubarea transfistuloasă a esofagului cu un tub „în T" gros, asociind un larg drenaj pleural. Rămîne deschisă problema eventualei necesități de întrerupere a continuității esogastrice : dublă excludere sau gastrostomie de aspirație, asociată cu jejunostomie de alimentație.

9. Dintre toate tumorile benigne ale esofagului, **chisturile esofagiene** (18) sînt cu totul excepționale. Originea lor este congenitală, rezultînd dintr-o anomalie de dezvoltare a intestinului primitiv. În săptămîna a 3-a de viață embrionară, acesta se desparte într-o porțiune anterioară, care dă naștere aparatului respirator și una posterioară, din care provine tubul digestiv. Chisturile peretelui esofagian pot avea originea în ambele porțiuni, cel observat de autori (18) fiind mai degrabă de tip bronhogenic ; diagnosticul histologic este indicat de prezența glandelor bronșice și a resturilor de țesut cartilaginos. Celălalt tip de chist este tapisat de celule gastrice sau enteroide, constituind astfel o duplicație de tub digestiv.

Clinic, chistul se manifestă ca o tumoare benignă, cu disfagie moderată ; radiologic — aspect de lacună regulată ; ecografia ar putea arăta conținutul lichidian al tumorii. Evolutiv, chistul poate deveni voluminos, determinînd o disfagie severă sau un sindrom de compresiune mediastinală. De aceea se impune exereza prin toracotomie stîngă, de cele mai multe ori realizabilă printr-o chistectomie extramucoasă.

Scanned with OKEN Scanner

Bibliografie

1. JAMIESON G. G., BEAUCHAMP G., DURANCEAU A. C. — Bazele fiziologice pentru tratamentul medical al refluxului gastroesofagian, *Surg. Clin. North Amer.*, 1983, 63, 4, 841—849.
2. BEAUCHAMP G. — Refluxul gastroesofagian și obezitatea, *Surg. Clin. North Amer.*, 1983, 63, 4, 869—875.
3. ORRINGER M. B. — Tratamentul chirurgical al esofagitei de reflux în sclerodermie, *Surg. Clin. North Amer.*, 1983, 63, 4, 859—868.
4. JAMIESON G. G., DURANCEAU A. C. — Miotomia esofagiană și refluxul gastroesofagian, *Surg. Clin. North Amer.*, 1983, 63, 4, 877—884.
5. DEMEESTER T. R. — Refluxul esofagian, indicații pentru chirurgie, evaluarea preoperatorie și principiile fiziologice ale operațiilor antireflux, *Advances gastrointest. Surg.*, 1984, 31—38.
6. ELLIS F. H. jr. — Disfagia esofagiană cervicală — indicații și rezultate ale miotomiei cricofaringiene, *Advances gastrointest. Surg.*, 1984, 23—30.
7. DURANCEAU A. C. și colab. Tehnica miotomiei cricofaringiene, *Surg. Clin. North Amer.*, 1983, 63, 4, 833—840.
8. DURANCEAU A. C. și colab. — Disfagia orofaringiană și distrofia musculară oculo-faringiană, *Surg. Clin. North Amer.*, 1983, 63, 4, 825—832.
9. WEXLER M .J. — Procedee esofagiene pentru controlul sîngerării prin varice, *Surg. Clin. North Amer.*, 1983, 63, 4, 905—914.
10. FARGES O., BOUTELIER PH. — Sclerozarea endoscopică a varicelor esofagiene, *J. Chir. (Paris)*, 1986, 123, 2, 129—140.
11. HENDERSON R. D. — Spasmul esofagian difuz, *Surg. Clin. North Amer.*, 1983, 63, 4, 951—962.
12. ORRINGER M. B. — Proceduri paliative pentru cancerul esofagian, *Surg. Clin. North Amer.*, 1983, 63, 4, 941—950.
13. ORRINGER M. B. — Experiența clinică cu esofagectomia transhiatală fără toracotomie, *Advances gastrointest. Surg.*, 1984, 91—97.
14. RIBET M., PRUVOT F. R. — Rupturile barotraumatice ale esofagului, *J. Chir. (Paris)*, 1986, 123, 3, 164—168.
15. MARMUSE J. P. și colab. — Hemoragiile digestive masive prin fistulă aorto-esofagiană, *J. Chir. (Paris)*, 1986, 123, 2,83—90.
16. OLIVIER A., MONNEINS F., PARC R. — Fistulă eso-pericardică prin perforația unui ulcer benign esofagian, *J. Chir. (Paris)*, 1986, 123, 6—7, 395—398.
17. SIMELIÈRE TH. și colab. — Fistulă eso-pericardică benignă. Vindecare, *J. Chir. (Paris)*, 1987, 124, 2, 136—137.
18. GOSSOT D. și colab. — Chist intramural al esofagului, *J. Chir. (Paris)*, 1986, 123, 6—7, 399—401.

Scanned with OKEN Scanner

VI. INSUFICIENȚA EVACUATOARE GASTRICĂ POSTOPERATORIE

G. IONESCU, E. CARDAN

Printre complicațiile postoperatorii ale chirurgiei gastrice se înscrie, într-o incidență departe de a fi neglijată, insuficiența evacuatoare gastrică.

Etiologia acestor tulburări de tranzit postoperator este polimorfă, în principiu mecanică sau funcțională. Cele mecanice, legate indubitabil de tehnica operatorie, au un tablou clinic relativ clar și se pot stăpîni terapeutic. Dimpotrivă, tulburările funcționale sînt mai greu de interpretat și, de cele mai multe ori, dificil de influențat terapeutic.

În cele ce urmează este prezentată o tulburare preponderent funcțională a gurii de anastomoză gastrointestinale ce se etichetează de către operator, cel puțin inițial, ca așa-zisul „edem al gurii de anastomoză".

Etimologic, se înțelege prin edemul gurii de anastomoză o strîmtare prin edem a unui pasaj anastomotic. Uzual, termenul este folosit pentru anastomozele din chirurgia digestivă, cu precăderea cea gastrică.

Din punct de vedere anatomopatologic, un atare edem reflectă un proces inflamator aseptic. Un grad de edem este totdeauna prezent, un număr de zile, la orice gură de anastomoză. Traumatismul instrumental, efectuarea tranșei de secțiune, implantarea unui material de sutură străin, precum și avivarea a două structuri tisulare diferite, constituie tot atîția factori etiologici ai acestui edem.

În mod obișnuit el nu ajunge la dimensiuni clinice. Posibilitatea unor reacții edematoase exagerate există ipotetic la bolnavi cu teren „mai reactiv" sau la cei ce dezvoltă intoleranță la materialul de sutură. Dar, oricît de pronunțată ar fi o astfel de reacție edematoasă, trebuie să survină pe o gură strîmt croită, pentru a determina o tulburare mecanică de tranzit. Edificarea indubitabilă asupra unei astfel de tulburări mecanice se poate face doar operator sau necroptic și trebuie menționat de la bun început, că ea este sporadică și surprinzător de rară în comparație cu numărul de cazuri la care s-ar presupune pe baze clinice. Această discrepanță se explică prin atributul de sindrom pe care „edemul gurii de anastomoză" îl are la ora actuală în limbajul curent. În continuare se va dezvolta cu precădere acest tip de insuficiență evacuatoare gastrică postoperatorie.

În fapt, este vorba de o tulburare regională de tranzit interesînd joncțiunea gastro-intestinală după intervențiile de rezecție gastrică.

1. *Tabloul clinic.* Survenind mai ales la bolnavi ce aveau și preoperator semne de insuficiență evacuatoare gastrică, lipsa pasajului gastrointestinal are un colorit polimorf, dar se traduce clinic relativ uniform.

Expresia clinică propriu-zisă constă în :

— Nereluarea tranzitului digestiv la nivelul gastric în concordanță cu perioada postoperatorie.

— Reinstalarea, la cîteva zile după intervenție, a fenomenelor ocluzive superioare ; în aceste cîteva zile, tranzitul fusese reluat.

— Retenția gastrică se face prezentă prin vărsături sau obținerea la aspirație de lichid de stază. Acest lichid nu este într-o cantitate neglijabilă, putînd cumula mai mulți litri în 24 de ore. Aspectul floconos și mai ales culoarea verzuie sînt semne cvasiconstante.

— La bolnavii la care, dintr-un motiv sau altul, nu s-a făcut o pregătire corespunzătoare, intensitatea suferinței respectă un oarecare grad de corespondență cu amploarea fenomenelor retenționale preoperatorii.

Este, apoi, de mare interes practic, faptul că această tulburare de tranzit este mult mai frecventă cînd actul operator a inclus și vagotomia, mai ales în varianta sa tronculară.

Pierderea gastrică de lichid spoliază organismul de apă și ingredientele conținutului gastric, ceea ce se reflectă prin grade diferite de deshidratare, deficite electrolitice și modificări acido-bazice *(vide infra).* Deficitul hidric poate merge pînă la hipovolemii, generatoare chiar de stări de șoc.

Ceea ce contrariază în mod deosebit este reluarea sau, respectiv, neafectarea tranzitului digestiv în sectorul intestinului subțire și gros. Acești bolnavi au emisii spontane de gaze și, uneori, chiar scaun (mai ales dacă actul operator s-a efectuat la un bolnav al cărui tub digestiv nu fusese golit în prealabil). Este cazul curios al bolnavilor la care poate coexista clapotajul în zona epigastrică, cu un abdomen suplu sau chiar excavat în rest.

2. *Aspectul radiologic.* Văzut pe gol, se remarcă subdiafragmatic, bontul gastric cu multă secreție și o bulă mare de gaz. Bolnavii care s-au alimentat, au resturi alimentare.

Dacă se administrează o substanță de contrast, aceasta va putea trece uneori în intestin, dar numai în cantitate mică, prin mecanism gravitațional. Lipsește dinamica activă a unui pasaj viguros și substanța poate fi găsită în stomac în aceeași cantitate și poziție la mai multe ore sau chiar zile după ingerare.

3. *Endoscopia.* Examinarea endoscopică a unui astfel de bolnav nu este simplă avînd în vedere că este vorba de un bolnav la pat, cu o plagă operatorie proaspătă și cu suturi digestive tot atît de recente. Este nevoie de o golire și o spălare minuțioasă a stomacului, ceea ce nu se reușește nici întotdeauna și nici ușor. Dacă o astfel de pregătire este posibilă, se poate aprecia dacă este într-adevăr cazul de un edem real, stenozant, al gurii de anastomoză. Așa cum s-a mai menționat, un astfel de edem este rar, mult mai rar decît se etichetează clinic drept „edem al gurii de anastomoză". Un oarecare grad de edem se găsește, dar acesta este cel menționat și acceptat ca survenind în mod obișnuit și nu este stenozant. Dimpotrivă, în majoritatea cazurilor gura de anastomoză este li-

Scanned with OKEN Scanner

beră, largă chiar și, important de subliniat, beantă, sugerînd lipsa de funcționalitate. Uneori coexistă o congestie mucoasă în jurul tranșei de sutură.

4. *Modificări umorale*. Spre deosebire de cazurile rare de stenoză mecanică propriu-zisă a gurii de anastomoză și cînd modificări umorale survin inconstant și doar ulterior, în entitatea clinică ce face subiectul acestui material, tulburările umorale sînt totdeauna prezente și, de cele mai multe ori exprimate. De subliniat faptul că acestea sînt timpurii și adesea, așa cum se va vedea într-un alt subcapitol, premerg actul operator.

Tabloul umoral este și el relativ tipic și este constituit din modificările cauzate de pierderea de conținut gastric, pe de o parte, și lipsa de aport digestiv, pe de altă parte.

Dat fiind conținutul acid și bogat în clor și potasiu al lichidului ce se pierde din stomac, profilul umoral cel mai frecvent întîlnit este cel al alcalozei metabolice cu hipopotasemie.

— Alcaloza metabolică se traduce prin :
- creșterea bazelor exces (BE $>$ + 2 mEq/1) și ionului bicarbonic (SB $>$ 28 mEq/1) ;
- creșterea compensatorie a bioxidului de carbon în sîngele arterial ($PaCO_2$ $>$ 42 mmHg) ;
- cînd posibilitățile de compensare sînt depășite, crește pH-ul peste 7,42.

— Hipopotasemia realizează în general variații concordante cu gradul alcalozei. Este una din împrejurările clinice ce evoluează cu scăderile cele mai pregnante ale nivelului seric al potasiului, cifra de $<$ 2 mEq/1 fiind adesea întîlnită.

De fapt, este vorba de un deficit global de potasiu încît valoarea celulară (hematică în procedura uzuală de laborator) este și ea scăzută.

Deficitul de potasiu și hipopotasemia sînt uneori atît de exprimate încît apar și alterări electrocardiografice, cu modificări ale complexului de repolarizare și apariția de undă U.

În forme severe și de durată este prezentă chiar o nefropatie kaliopenică, tradusă prin creșterea ureii și creatininei în sînge precum și, uneori, prin proteinurie.

În fine, acești bolnavi cumulează și un deficit de sodiu tradus prin hiposodemii de diferite proporții, pînă la proporții îngrijorătoare.

În încărcarea cu oxigen a sîngelui arterial poate fi de asemenea o dereglare, PaO_2 coborînd sub 80 mm Hg.

Pierderea de apă se reflectă prin valori mari ale hematocritului. Cifra poate fi aparent în limite normale și, din cauza deshidratării, nerezolvate, să mascheze de fapt un grad de anemie.

Acesta din urmă, prezent în majoritatea cazurilor, devine semnificativ abia după administrări lichidiene și corectarea deshidratării.

Din cauza inaniției, care de asemenea se va detalia într-un subcapitol următor, ureea urinară poate fi crescută.

5. *Anatomie patologică*. Pe lîngă examinarea endoscopică, starea locală poate fi de asemenea apreciată, din punct de vedere morfologic, intraoperator, atunci cînd bolnavul se reoperează, sau necroptic, cînd evoluția este scăpată de sub control. Trebuie și aici subliniat faptul că

Scanned with OKEN Scanner

nici într-o circumstanță, nici în alta, nu se găsește tabloul organic al stenozei, al unei atare stenoze care să poată constitui un suport morfologic pe măsura aspectului și al amplorii modificărilor paraclinice. Atît în cazul anastomozei gastro-jejunale cît chiar și a celei gastro-duodenale, gura de anastomoză este găsită permeabilă, cu un diametru care ar permite foarte bine chimului gastric să treacă mai departe. Este constatarea care face ca echipa operatorie ce a reintervenit într-un astfel de caz să se părăsească plaga, fără satisfacția de a fi găsit o cauză palpabilă a ocluziei digestive înalte pe care, clinic, bolnavul o prezenta și fără să-i fi putut face ceva realmente util în situația dată.

6. *Fiziopatologia*. Încercînd să se explice semnele clinice și modificările de laborator ale unui bolnav cu „edem al gurii de anastomoză", trebuie menționate următoarele :

— Boala ulceroasă este prin patogenie o afecțiune a întregului organism dar, prin leziune, stigmatizează cu precădere stomacul.

— Acești bolnavi au frecvent hipersecreție și hiperaciditate, ceea ce presupune un *turnover* alert al componentelor sucului gastric.

— Pe lîngă conținutul bogat în clor și H ioni, sucul gastric are și o concentrație cel puțin dublă în K față de serul sanguin. Aceasta din urmă poate atinge zeci de mEq/1, explicînd astfel viteza și gradul spolierii de potasiu în caz de vărsături sau aspirație gastrică.

— Stomacul constituie o verigă importantă de dezechilibru, nu numai prin pierderile pe care le poate cauza disfuncția sa, dar și prin simpla reducere sau suprimare a aportului exogen de principii alimentare, săruri și oligoelemente.

— Prin poziția sa topografică, mult mai puțin mobil decît segmentele supra- și subiacente, duodenul poate dezvolta o peristaltică mai puțin amplă, cel puțin în jumătatea lui proximală. De aceea pasajul prin duoden depinde mai mult de „presa gastrică".

— În mediu și în condiții de stază, bilirubina este transformată în biliverdină, care dă culoarea verzuie caracteristică a lichidului de retenție. Acest detaliu are o mare importanță semiotică :

- în primul rînd că stagnarea este de durată, deci staza este semnificativă ;
- în al doilea rînd că are loc un pasaj retrograd din duoden în stomac.

Or, dacă din duoden în stomac, retrograd, se poate trece, este legitim să se pună întrebarea ce fel de obstacol există la nivelul gurii de anastomoză, ca în aval să nu se poată trece ? Această întrebare, simplist formulată, este totuși de natură să releve că fiziopatologia tulburării în cauză este mult mai complexă.

Atenția care se dă, în literatură, acestei probleme este mai mult decît modestă și o abordare „compactă" a ceea ce se petrece cu acești bolnavi lipsește, atît în tratatele de chirurgie consacrate, cît și în revistele periodice. Se va încerca, de aceea, o analiză mai mult logică a problemelor de ordin practic pe care le prezintă această categorie de bolnavi.

Fenomenele retenționale gastrice constituie o ocluzie digestivă înaltă. Așa cum s-a putut vedea la descrierea fibroscopică și anatomopatologică, nu se găsește la acești bolnavi un obstacol mecanic propriu-zis. De alt-

Scanned with OKEN Scanner

fel, culoarea verzuie a lichidului de stază, acel „poraceu", atestă un reflux biliar din duoden, prin gura de anastomoză, în stomac. Lipsa unui obstacol mecanic cert obligă la acceptarea drept funcțională sau adinamică a tipului de ocluzie. Acest „funcțional" este ca substanță o pareză.

Cum se explică această pareză ?

Pentru un peristaltism eficient sînt necesare concomitent un stimul nervos reglator, un perete digestiv receptiv și condiții umorale corespunzătoare.

— Rolul stimulului nervos reglator este dovedit de incidența sporită a suferinței la bolnavii cărora li s-a efectuat și vagotomie, mai ales non-selectivă. Vagul constituie componenta vegetativă efectorie pentru peristaltism și secționarea lui bilaterală la nivelul trunchiului privează, se știe, teritoriul tributar de stimulul reglator efector.

— La rîndul său, rolul unei bune receptivități a peretelui gastric este atestată, indirect, de frecvența mai mare a „edemului gurii de anastomoză" la bolnavii care prezentau preoperator semne de insuficiență evacuatoare. Corelînd detaliile clinice, radiologice și fibroscopice întîlnite la astfel de bolnavi este de reținut că peretele gastric al acestora este hipo- sau aton. Clasic, acest deficit de tonus parietal este consecința unei epuizări ce-a urmat unei hiperactivități cu hipertrofie a peretelui, induse de prezența obstacolului piloro-duodenal. Revenind, se poate comenta aici, însă, faptul că și în acest caz trebuie să se accepte ca supraadăugată o componentă funcțională, mai exact carențială. Rămîne de reperat contextul epidemiologic în care această componentă se conturează și de stabilit categoria anume de bolnavi la care ea survine.

— În fine, condițiile umorale sînt, poate, cele mai importante. Consecință a pierderilor anterioare de conținut gastric, sînt alterați parametri importanți ai homeostaziei : capitalul sodic și de apă, precum și cel de potasiu și clor, sînt global scăzute, iar echilibrul acido-bazic și regimul presional al gazelor sanguine ajung grav alterate.

Dacă se face o referire la deficite funcționale, stomacul este un teritoriu a cărui suferință de tipul celei discutate aici se răsfrînge deosebit de pregnant, avînd în vedere că ea reduce sau chiar suprimă aportul digestiv, pe de o parte, și duce la spolieri rapide și avansate a unor componente homeostazice atît de importante, pe de altă parte. Se poate înțelege astfel de ce, în circumstanțele unei combinări a reducerii sau chiar suprimării aportului cu pierderi multiple și spoliante, se ajunge la o alterare atît de pronunțată a întregii economii a organismului.

Nu trebuie scăpat din vedere faptul că acești bolnavi sînt cașectici, cu deficite ponderale de diferite grade, de cele mai multe ori mari. Se corelează aici anemia, despre care s-a mai amintit, și reducerea competenței imunitare, cu scăderea capacității de apărare antimicrobiene în ansamblul ei. Procese infecțioase vechi se redeșteaptă mai ușor, iar cele noi se pot declara mai frecvent și mai grav, la această categorie de bolnavi, Pneumonia francă lobară, accelerarea producției purulente într-o bronșiectazie și chiar bronhoreea purulentă în cazuri cu arbore traheobronșic aparent indemn, sînt cele mai frecvent întîlnite în perioada postoperatorie imediată a bolnavilor de acest fel.

Scanned with OKEN Scanner

Este un fapt de observație clinică indubitabil că dacă acestor bolnavi li se efectuează o pregătire preoperatorie corespunzătoare, evoluția lor are cele mai multe șanse să fie obișnuită, cu reluarea la timp a tranzitului digestiv. Toleranța gastrică și alimentația orală vor simplifica substanțial mersul clinic ulterior.

Dimpotrivă, operarea lor în starea precară descrisă, este de natură să complice și mai mult starea bolnavului, prin acțiunea stresantă a actului operator. În ceea ce privește detaliile umorale importante ale suferinței ce formează subiectul acestui material, stresul operator presupune :

— O hipersimpaticotonie, ce înclină și mai mult balanța peristaltismului către pareză.

— O sporire a catabolismului la un caşectic, ale cărui resurse în substrat energetic sînt insuficiente.

— O predominare de depolarizare la nivelul tuturor structurilor membranale din organism.

La un bolnav cu un profil umoral de tipul celui în discuție, aceasta înseamnă apelul la un sodiu intracelular deficitar și accentuarea deficitului celular de potasiu.

Cert este că, revenind la dimensiunile clinice ale problemei, staza gastrică se accentuează, pierderile patologice de conținut gastric devin și mai pronunțate și reluarea tranzitului digestiv întîrzie. Dacă se corelează aceasta cu ceea ce se cunoaște despre rolul vagului în secreția digestivă și cu reducerea suprafeței secretante după o rezecție gastrică, este aparent greu de explicat cum, după o rezecție gastrică, mai ales cu vagotomie, poate surveni o astfel de hiperproducție de suc gastric și acid clorhidric. De vreme ce cantitatea mare de lichid la aspirație gastrică este o realitate și pH-ul acestuia este scăzut, o explicație trebuie să existe. S-ar putea specula aici faptul că, evoluînd din punct de vedere vegetativ cu o amfotonie, reacția organică postagresivă subînțelege la nivel digestiv și o hipervagotonie. Dacă o vagotomie nu este făcută sau ea este tehnic incompletă, hipervagotonia se poate valida prin creșterea producției de suc gastric și de acid. În cazul unei vagotomii „ortodoxe", cum este cea tronculară, din acest punct de vedere, la baza secreției trebuie că stă un alt mecanism, posibil o mediere în principal gastrinică.

De ce fenomenele retenționale sînt regionale, la nivel gastric ?

Dacă este să se accepte influența defavorabilă pe care o exercită tulburările umorale descrise și, eventual, vagotomia nonselectivă, contrariază din capul locului interesarea prin pareză doar a sectorului gastric. Nu este mai puțin adevărat pe de altă parte că stomacul este organul cu precădere traumatizat de către actul operator și că la nivelul lui a evoluat, pînă la găsirea soluției chirurgicale, un proces patologic care l-a transformat, se zice, într-un *„locus minori resistentiae"*.

Se potrivește aici să se adauge că stomacul reprezintă în general zona digestivă cea mai reactivă. Este motivul pentru care în stările grave de șoc, cum sînt în particular cele septice, staza gastrică este expresia cea mai accentuată a participării digestive, după cum hemoragia digestivă de stres își are, în principal, sursa tot la nivelul stomacului.

Scanned with OKEN Scanner

În context, trebuie menționat că „edemul gurii de anastomoză" mai poate reprezenta și expresia clinică a unui proces inflamator, chiar minim și bine delimitat, perianastomotic. Este cazul unor soluții de continuitate în tranșa de sutură, care nu pot duce la declanșarea unei fistule, deoarece sînt blocate timpuriu și etanș ; răspuns la procesul inflamator de însoțire se declară și continuă o pareză a peretelui digestiv adiacent.

În fine, un stomac stigmatizat și proaspăt operat poate reacționa cu pareză la procese septice ce evoluează undeva în vecinătate sau chiar la distanță. În activitatea noastră s-au întîlnit cazuri de „edem al gurii de anastomoză", instalat după reluarea pentru cîteva zile a tranzitului digestiv, consecutiv unei pneumopatii bazale (drepte) absedate și chiar a unei infecții urinare. Tratamentul substitutiv intensiv aplicat acestor bolnavi a evitat degradarea lor biologică ; influențarea pozitivă a suferinței gastrice a survenit însă numai după rezolvarea favorabilă a procesului septic respectiv. De aceea, este prudent și se recomandă ca, ori de cîte ori se conturează un tablou clinic de „edem al gurii de anastomoză", să fie examinat bolnavul și în direcția unui proces infecțios în vecinătate sau la distanță.

7. *Evoluția.* Așa cum s-a menționat pe parcurs, evoluția acestor bolnavi este anevoioasă. Ea depinde de vechimea bolii ulceroase, dacă a fost sau nu complicată de o insuficiență de evacuare, de severitatea tulburărilor umorale, de pregătirea preoperatorie, strategia și tactica operatorie precum și de tratamentul postoperator aplicat.

Deși bine intenționate, așa cum se va vedea mai departe, unele măsuri terapeutice pot să altereze și mai mult tulburările umorale. Intră aici și actul operator grăbit care, prin atributul său de agresiune, amplifică suferința deja existentă.

Bine pregătit preoperator, se apreciază că un astfel de caz evoluează după intervenție ușor, asemănător bolnavilor obișnuiți. Altfel, sînt necesare adesea săptămîni de tratament substitutiv intensiv pînă la efectuarea turnurii favorabile. Judecînd prin prisma economicității, este preferabilă o pregătire preoperatorie minuțioasă și intensivă unui tratament postoperator greoi și infinit mai costisitor.

Evoluția defavorabilă, către deces, este posibilă și cunoscută. La scara posibilităților terapeutice actuale, ea nu se datorește depășirii tratamentului general ci, de cele mai multe ori, apariției unei complicații, mai ales de natură septică. Afecțiunile intercurente, cu precădere pneumopatia, sînt cele care complică inexorabil evoluția acestor bolnavi.

Cînd evoluția este favorabilă, scade cantitatea de aspirat gastric, scade secreția acidă (reducerea debitului de clor avînd un real rol prognostic) ; din poraceu, conținutul gastric virează către bilios clar, apar apetitul și toleranța gastrică care se ameliorează progresiv.

8. *Tratament.* Înainte de a aborda schema terapeutică a unui astfel de caz, trebuie subliniat că, în faza complicațiilor bolii ulceroase, actul operator este gestul terapeutic esențial. El se adresează leziunii, pe care încearcă să o înlăture, și unor verigi patogenetice importante, cu scopul de a evita recidiva. Modalitatea tehnică de rezolvare depinde de disciplina serviciului și particularitățile cazului. Cea mai frecventă intervenție în unitățile noastre spitalicești este, pe departe, rezecția gastrică cu

Scanned with OKEN Scanner

anastomoza Péan sau Reichel-Polya, însoțită opțional de vagotomie; mai rar se recurge la vagotomie ce trebuie însoțită obligator de o intervenție de drenaj. Vagotomia, la rîndul ei, poate fi planificată drept superselectivă, selectivă sau tronculară bilaterală.

Mult mai exprimat decît în alte capitole de patologie chirurgicală, morbiditatea și mortalitatea peroperatorie depind strîns, pe lîngă calitatea actului operator propriu-zis, de factorul teren. Or, acesta este, după cum s-a putut vedea, profund alterat. Este, de aceea, necesară o pregătire preoperatorie care să se adreseze acestei alterări, cu scopul de a o corecta.

8.1. Tratament profilactic

8.1.1. Pregătirea preoperatorie

Pregătirea preoperatorie constituie o condiție *sine qua non* a creșterii gradului de securitate a actului operator și vizează în principal ameliorarea stării de nutriție și redresarea homeostaziei.

Este greu de făcut o ierarhizare a măsurilor terapeutice, multe la număr, ce se iau în rezolvarea unui caz de acest fel. Se va încerca o eșalonare care să respecte procedura de rutină din staționar. Astfel:

8.1.1.1. *Asigurarea unei linii venoase*

Avînd în vedere că, așa cum se va vedea mai departe, administrările lichidiene sînt de durată, multiple, bogate și cu o osmolaritate ridicată, este necesar ca injectatul să se distribuie într-un flux sanguin mare, spre a se putea dilua repede, pentru a nu irita. Corespunde acestui deziderat orice venă centrală mare, în care un caracter pe măsură se va plasa prin denudare sau percutan, după procedura aleasă de echipa în cauză. Cele mai multe sufragii îndeplinește plasarea percutană printr-una din venele subclavii, în cava superioară, a unui cateter de un calibru maxim posibil. Dintre catetere cel mai bun pare a fi cel cu orificii laterale multiple.

8.1.1.2. *Plasarea unei sonde de aspirație gastrică*

Pe lîngă disconfortul reprezentat de greață și vărsătură, distensia gastrică este apreciată a fi un factor de autoîntreținere a hipersecreției gastrice. Pentru o aspirație eficientă, calibrul sondei trebuie să împace toleranța, din partea bolnavului, cu eficiența, referitor la calibru. Aspirația poate fi intermitentă sau continuă, activă sau gravitațională.

Spălarea stomacului cu ser fiziologic este de natură să reducă din gradul aciditații și să faciliteze evacuarea reziduurilor. Folosirea în acest scop de bicarbonat de sodiu satisface și pentru neutralizarea pe care o reușește.

Scanned with OKEN Scanner

8.1.1.3. *Reducerea secreției gastrice*

Cunoscîndu-se rolul medierii H_2 histaminice, în procesul de secreție gastrică acidă, s-a asimilat în ultimul timp, pentru arsenalul antisecretor, medicația anti-H_2 histaminică. Experiența mondială este încă modestă pentru o astfel de circumstanță patologică și nu există o standardizare certă a folosirii lor. Pentru efecte antisecretorii dozele parenterale (intravenoase) recomandate sînt de 0,6—1,2 g cimetidină și respectiv 0,15—0,3 g ranitidină.

8.1.1.4. *Organizarea monitorizării paraclinice*

Identitatea și cantitatea substanțelor ce urmează a se administra impun o monitorizare umorală largă. În vederea asigurării acesteia, se va proceda la măsurile organizatorice potrivite și se va recolta cantitatea necesară de sînge (arterial) pentru probele de referință.

Se vor urmări, din principiu, de cel puțin trei ori pe zi valorile ionogramei, echilibrul acido-bazic și gazele sanguine sau cel puțin rezerva alcalină. Determinarea ionilor intracelulari poate da o idee despre amploarea deficitului tisular, mai ales cînd acesta este foarte pronunțat și cînd cifrele obișnuite diferă mult de variația relativ largă a valorilor normale. Zilnic trebuie apreciat gradul de anemie, ureea și creatinina în sînge. Mai sînt și alte probe de laborator utile și la care se apelează, după caz.

Pe lîngă explorarea umorală se mai efectuează frecvent pH-ul conținutului gastric obținut la aspirația gastrică, iar intermitent se măsoară ionograma acestuia ; aceasta din urmă este utilă aprecierii pierderilor electrolitice ce continuă pe parcursul tratamentului și care trebuie luate în calcul pentru componenta substitutivă a rației ce urmează a fi administrată. Un indiciu suplimentar al amplorii pierderilor și de răspuns terapeutic ne poate da dinamica secreției de clor, pentru care este descrisă o tehnică specială de laborator. Pentru starea renală se vor face examinările curente de urină și ureea urinară, utilă calculării pierderilor de azot și fixarea rației acestuia.

8.1.1.5. *Asigurarea unei rații calorice și de azot*

Avînd în vedere cașexia, uneori de lungă durată, necesarul caloric este mare. În condiții de rutină, acest necesar nu se poate aprecia cu exactitate ; de aceea este de preferat să se greșească fixînd o rație mai mare decît una mai mică. Cifra de 2 500 calorii este bună pentru un normoponderal. Cît privește azotul, aportul trebuie să fie peste 10 g. O bună dimensionare a acestora este atestată de reducerea eliminării urinare de uree, echilibrarea balanței de azot și ulterior cîștigul ponderal.

Aportul caloric se asigură, în principal, prin soluții de glucoză dar se poate apela și la suspensii de grăsimi, iar cel de azot prin soluții de aminoacizi. Ar fi de discutat o serie de detalii de alimentație parenterală, dar subiectul depășește cadrul acestui material.

Scanned with OKEN Scanner

8.1.1.6. *Administrarea de apă și electroliți*

În cazurile cu deshidratare și demineralizare avansată, sînt necesare cantități mari de apă și, adesea impresionante, de electroliți. Aceștia din urmă se vor administra în combinații și proporții utile în același timp redresării acido-bazice.

— Cantitatea de apă trebuie să vizeze corectarea deficitului instalat și substituția pierderilor patologice care continuă prin aspirație gastrică. Creșterea evidentă a diurezei peste media cuvenită dimensiunii corporale atestă atingerea necesarului. În funcție de cantitatea de apă necesară, se va alege concentrația soluției de glucoză, pînă la 50%.

— Electroliții utili sînt clor, potasiu și sodiu. Aceștia se administrează sub formă de ClK și ClNa, care se diluează în soluția de glucoză.

— Cît privește remontarea acido-bazică, se încearcă contracararea alcalozei indirect, prin administrarea de ClK. Cînd alcaloza nu este influențată de maniera în care să satisfacă, se recurge la acid clorhidric. Preparat în soluție molară, el se poate distribui de asemenea în soluția de glucoză sau suspensia de grăsimi. Soluțiile de arginină-sorbitol și clorură de grăsimi. Soluțiile de arginină-sorbitol și clorură de amoniu nu sînt eficiente avînd în vedere că nu ameliorează echilibrul acido-bazic al mediului intracelular.

8.1.1.7. *Corectarea anemiei (și hipovolemiei)*

Așa cum s-a menționat la începutul capitolului, acești bolnavi au diferite grade de anemie, de cele mai multe ori pronunțată. Hipovolemia posibilă îi face vulnerabili din punct de vedere hemodinamic. Actul operator ce urmează (rezecția gastrică), înseamnă o pierdere sanguină variind între 500 și 1 000 ml care este în măsură să agraveze și mai mult anemia sau chiar să șocheze bolnavul.

Dacă bolnavul este și hipovolemic, se va recurge la sînge. Dacă bolnavul este numai anemic, un aport hematic este suficient. El se va administra deja preoperator dacă anemia este pronunțată, cu un hematocrit sub 30%, altfel el se va asigura intraoperator și mai ales în postoperator, după încheierea hemostazei chirurgicale.

8.1.2. **Tratarea proceselor infecțioase coexistente**

O asanare, așa cum ar fi util, ideal, nu este posibilă. Timpul necesar este prea lung pentru a putea amîna atît de mult actul operator. Se va încerca, totuși, o influențare favorabilă a lor prin dimensionarea generoasă a unui tratament antiinfecțios și antiinflamator. Uscarea unei bronșiectazii și tratarea proceselor congestive pulmonare și a infecției urinare sînt, în experiența noastră, cel mai adesea de luat în considerare.

8.1.3. **Stabilirea momentului operator**

Alimentația parenterală este o alternativă temporară utilă, dar refacerea definitivă și ajustată a deficitelor nutriționale nu poate avea loc decît prin alimentația naturală ; de aceea, actul operator, singurul care poate mijloci ajungerea în această situație, nu trebuie amînat prea mult :

Scanned with OKEN Scanner

el se va planifica de îndată ce volemia, capitalul hematic și condițiile umorale o permit. Se poate înțelege astfel de ce o pregătire preoperatorie intensivă este de natură să grăbească programarea intervenției chirurgicale.

În termeni practici, se consideră atins momentul oportun cînd se îndeplinesc următoarele condiții :

— ameliorarea stării generale ;

— refacerea stabilă a parametrilor umorali alterați : pH, BE sau rezerva alcalină, nivelul sanguin al K, Cl, Na, al ureii și al creatininei ;

— o diureză refăcută, adică un volum cvasiconstant la o rație hidrică constantă ;

— evoluție ponderală favorabilă, care înseamnă sistarea pierderii în greutate sau chiar cîștig ponderal (detalii de calcul pot edifica asupra faptului că acesta reflectă o depunere tisulară și nu doar un supliment hidric).

8.1.4. Alegerea actului operator

O boală ulceroasă complicată cu stenoză piloro-duodenală are drept cea mai bună rezolvare chirurgicală rezecția gastrică. Detalii de situație locală, condiția biologică generală a bolnavului și experiența operatorului vor influența tipul de anastomoză — gastro-duodenală sau gastro-jejunală. Pentru subiectul în discuție, poate că mult mai importantă este strădania ce trebuie depusă spre a evita o sutură stenozantă în caz de „Péan" și a reuși o orientare favorabilă evacuării gastrice în caz de „Reichel-Polya".

Cît privește vagotomia, ea are la ora actuală un statut clar și recurgerea la ea trebuie să corespundă unor rigori, mai ales în condiții de chirurgie programată. Problema depășește cadrul acestui material. Avînd în vedere că tipul de suferință care se discută subînțelege un perete gastric hipoton, este de recomandat abținerea de la vagotomie.

8.1.5. Îngrijirea postoperatorie

Dacă pregătirea preoperatorie a fost minuțioasă și actul operator adaptat la caz, evoluția postoperatorie este de așteptat să fie simplă. Trebuie menționate, totuși, cîteva detalii :

— Se va continua refacerea volemiei și a capitalului hematic, după necesități.

— Se va investiga mai atent umoral, în direcția parametrilor care au fost redresați în pregătirea preoperatorie.

— Orice abatere va putea astfel să fie corectată la timp.

— Avînd în vedere pornirea și derularea stresului postoperator se va crește rația calorică și eventual de azot.

— Se va încuraja folosirea unor scheme de analgezie ce nu sînt bazate pe opiacee, datorită efectului de deprimare a peristaltismului digestiv pe care acestea îl au.

Scanned with OKEN Scanner

8.2. Tratamentul propriu-zis

Odată instalat tabloul unei insuficiențe evacuatoare, obiectivele terapeutice sînt următoarele :

— Reducerea pierderilor gastrice prin anti-H_2 histaminice.

— Substituția metabolică și nutritivă care, ca și în pregătirea preoperatorie, va avea în vedere acoperirea necesarului de calorii, azot, ioni și microelemente precum și corectarea modificărilor acido-bazice, pe măsura apariției și evoluției lor.

— Aspirație gastrică conștiincioasă, dublată de spălarea cu ser fiziologic și, dacă pH-ul conținutului gastric o impune (pH sub 4), neutralizarea cu soluție de bicarbonat de sodiu.

— Examinarea bolnavului în vederea depistării și influențării terapeutice a unor procese infecțioase, în apropiere sau la distanță, la care — așa cum s-a mai comentat — zona gastro-duodeno-jejunală reacționează reflex prin pareză și stază. Experiența de fiecare zi nu este străină de cazuri la care o astfel de cauzalitate se poate exclude cu certitudine, iar o explicație umorală, carențială, a parezei, de asemenea nu poate fi incriminată. Adesea este vorba, de asemenea după cum s-a mai arătat, în această situație, de o mică breșă a tranșei anastomotice, cu dezvoltarea unui proces inflamator în jur ; delimitarea și chiar circumscrierea lui reușește să evite declararea unei fistule digestive externe adevărate dar este în măsură să întrețină pentru multă vreme o pareză reflexă a stomacului. Nu încape îndoială că, în absența exteriorizării unei fistule, o astfel de interpretare este în mare parte deductivă și pentru a o putea susține trebuie excluse, bine justificat, celelalte cauze descrise. Prin gen, ea ar fi într-un fel o situație intermediară față de componenta gastrică a parezei digestive globale ce face apanajul procesului peritonitic franc și în cazul cînd tabloul clinic este mai alarmant, cel al unei stări septice, cu determinări funcționale și organice multiple (cunoscuta insuficiență pluriorganică) și în cazul în care survine adesea și o hemoragie digestivă superioară, consecutivă unor ulcerații de stres.

— Literatura de profil recomandă pentru această variantă etiologică o rezolvare chirurgicală : eradicarea în bloc a zonei anastomotice și crearea unei noi guri. Se admite că, tehnic, aceasta nu este nici ușoară și nici totdeauna posibil.

Ca variantă se poate apela la o scurtcircuitare a gurii prinse în blocul inflamator, prin practicarea unei gastro-enteroanastomoze.

Nu sînt rare cazurile în care nici după efectuarea unei noi guri de evacuare, tranzitul nu se reia. Într-un asemenea caz nu există altă alternativă decît a se insista cu un tratament medical conștiincios, în așteptarea remiterii factorului cauzal. Sînt menționate în literatura consacrată cazuri la care pareza a durat mai multe săptămîni, eventualitate cu care autorii acestui capitol au fost și ei confruntați.

Negăsind o cauză obstructivă în zona anastomotică, unii chirurgi practică jejunostomia de alimentație. Cum tranzitul și, ipotetic, capacitatea de absorbție sînt aici reluate, ea este în măsură să influențeze favorabil aspectul nutrițional. Aceasta înseamnă foarte mult, dacă explicația parezei este strict umorală, dar nu rezolvă pe măsura așteptărilor pareza, cînd aceasta are o altă cauză.

Scanned with OKEN Scanner

O astfel de alimentație se poate practica printr-o sondă plasată intraoperator în ansa eferentă, trecută prin gura de anastomoză, atunci cînd bolnavul se reoperează. Ea ar face oficiul unei jejunostomii. Este un detaliu tehnic la care se poate apela și profilactic în toate cazurile la care se presupune că este de așteptat o insuficiență evacuatoare. *Design*-ul și realizarea manufacturieră la care s-a ajuns în domeniul acestor sonde sînt de natură să încurajeze apelul mai frecvent la ele.

Acceptînd ipoteza etiologiei edematoase *„per se"*, unele servicii încearcă un tratament local constînd din administrarea pe sonda gastrică de de antispastice, anestezice locale și cortizon, la care se adaugă o corticoterapie sistemică. Absorbția și efectul local par iluzorii într-o zonă parietală ce-și manifestă clinic suferința prin stază și pareză. Cît privește administrarea parenterală de cortizon, aceasta poate să crească neoglucogeneza și eliminarea de potasiu, ambele neavenite pentru ceea ce se întîmplă umoral cu acești bolnavi.

Pentru a încheia, se socotește necesar să se specifice că anumite considerații parcurse în acest capitol nu au suport bibliografic solid. Ele au fost formulate plecîndu-se de la fapte de observație clinică și apelîndu-se la principii generale în fiziopatologie. Autorii acestui material asigură însă pe cititor că și-au permis aceasta doar în scopul de a-i da textului un consens didactic, dar că nu s-au abătut cîtuși de puțin de la realitatea terenului. Este în dorința lor ca mesajul acestui material să reprezinte o apreciere corectă a stării clinice și umorale, o pregătire preoperatorie energică ca intensitate și strict necesară calendaristic, o strategie chirurgicală adaptată la caz și, în fine, o interpretare și un tratament postoperator, pe măsura problemelor restante sau adăugate.

Problema discutată nu constituie numai un element de meditație ; ar fi deosebit de utilă și o studiere sistematică în vederea unei codificări atît în interpretare cît și în tratament.

Bibliografie

1. ANDRIU V., CARMACIU D., LERNER C. — Chirurgia Duodenului, Ed. Medicală, București, 1973, p. 38.
2. BARROSO F. L., ORNELLAS-FILBO A., SABOYA C. J. și colab. — Duodenoplasty and proximal gastric vagotomy in peptic stenosis. Experience with 43 cases, *Arch. Surg.*, 1986, 121, 1 021.
3. CAMERON J. L. — Current Sugical Therapy, Decker and Mosby Co., Philadelphia etc., 1984, p. 577, 592.
4. EMAS S., FERNSTROM M. — Prospective, randomized trial of selective vagotomy with pyloroplasty and selective proximal vagotomy with or without pyloroplasty in the treatment of duodenal, pyloric and prepyloric ulcers, *Amer. J. Surg.*, 1985, 149, 236.
5. GOLDSTEIN, H., BOYLE J. R. — The saline load test : A bedside evaluation of gastric retention, *Gastroenterology*, 1965, 49, 375.
6. GREENFIELD L. J. (sub red.) — Complications in Surgery and Trauma, J. P. Lippincott Co., Philadelphia, 1984, p. 439.
7. HASTINGS P. R., SKILLMAN J. J., BUSHNELL L. S. și colab. — Antiacid titration in the prevention of acute gastrointestinal bleeding, *New Engl. J. Med.*, 1978, 298, 1 041.
8. HAYASHI J. T., WOLFE B. M., CALVERT C. C. — Limited efficacy of early postoperative jejunal feeding, *Amer. J. Surg.*, 1985, 150, 52.

Scanned with OKEN Scanner

VII. ACTUALITĂȚI ÎN CANCERUL GASTRIC

C. CALOGHERA

Cancerul gastric rămîne încă una dintre cele mai agresive neoplazii, iar tributul plătit anual de omenire, prin îmbolnăviri și decese consecutive acestei boli, se ridică la cifre impresionant de mari. Situația menționată explică interesul mereu actual pentru această afecțiune, reflectat în numeroase publicații și teme la diferite congrese, avînd ca obiectiv cunoașterea mai bună a bolii, un diagnostic cît mai precoce și un tratament cît mai radical. Progresele făcute în lupta împotriva cancerului gastric au fost lente și, cu excepția Japoniei, puțin semnificative în ultimii 20—30 de ani. Aceste insuficiențe nu pot fi puse pe seama laturii chirurgicale a luptei anticanceroase, deoarece aceasta întrunește adeziunea foarte largă a chirurgilor la protocoale bine definite și care cu greu s-ar mai putea îmbunătăți sub aspect tehnic. Rezultatele slabe trebuie imputate descoperirii tardive a bolii, în faze avansate, cînd resursele terapeutice sînt drastic limitate de agresivitatea și extensia cancerului gastric.

În cele ce urmează prezentăm o sinteză a imensului material bibliografic referitor la cancerul gastric, publicat în ultimii 25 de ani. Insistăm asupra aspectelor verificate și aproape unanim admise, fără să omitem acele controverse ce par a deschide noi orizonturi în cunoașterea și stăpînirea acestui grav flagel.

1. Anatomia patologică

Descrierea macroscopică a cancerului gastric se bazează pe clasificarea lui Borrmann (1926) în patru tipuri, la care japonezii au adăugat un al cincilea tip „neclasificabil" (51). Actualmente în clasificarea macroscopică a cancerului gastric sînt întîlnite următoarele forme :

1.1. Forma ulcerativă

Forma ulcerativă, cea mai frecventă (75—78%), poate îmbrăca radiologic și clinic aspectul ulcerului benign. Criteriile de diferențiere de ulcerul malignizat sînt microscopice. Pentru ulcerul malignizat pledează :

a) baza tumorii depășește musculatura mucoasei ;
b) fibroza marcată în baza tumorii ;

c) musculatura mucoasei elevată la marginile tumorii prin proces cicatriceal ;
d) arterele și venele din jurul tumorii prezintă procese de endangeită obliterantă sau scleroproliferare.

1.2. Forma polipoidă

Forma polipoidă (10%) poate atinge dimensiuni foarte mari, fără invazie intramurală sau metastaze, tumorile fiind histologic bine diferențiate. După concepția europeană, aceste tumori provin din degenerarea mucoasei cu metaplazie intestinală.

1.3. Forma infiltrativă

Forma infiltrativă, numită și schiroasă (10%), este de obicei formată din celule anaplazice sau foarte slab diferențiate, cu prognostic foarte rezervat.

1.4. Cancerul superficial

Cancerul superficial denumit și incipient, este clasificat după date endoscopice inspirate din clasificarea lui Konjetzny. Carcinomul superficial este definit histologic ca nedepășind în profunzimea peretelui gastric stratul mucos și submucos. Este clasificat în trei tipuri :

— tip I : *exofitic ;*
— tip II : *superficial,* cu trei subtipuri :
  • elevat,
  • plat,
  • depresat ;
— tip III : *excavat,* corespunzînd cu ulcerul malignizat.

Trebuie făcută o precizare semantică cu implicație practică evidentă. Termenul de „cancer incipient" nu trebuie înțeles în raport cu variabila timp, ci în sensul evoluției malignității. Nedepășirea graniței reprezentată de submucoasă face din aceste forme de cancer eventualități curabile, dar evoluția lor în timp este, în mod paradoxal, îndelungată. Constatarea a fost posibilă datorită urmăririi unor cazuri de cancer „incipient" care au refuzat operația și și-au păstrat aceleași aspect la 8—10 ani după descoperirea lor inițială. Într-o primă etapă, această observație a dus la o interpretare eronată, după care cancerul gastric incipient a fost considerat ca o formă anatomopatologică particulară a bolii și nu ca un stadiu evolutiv. Unii autori au considerat chiar cancerul incipient ca „boală japoneză". Observațiile ulterioare au infirmat ambele ipoteze. S-a constatat în primul rînd că forma superficială a cancerului gastric apare în toate țările lumii, cu condiția să fie descoperită în acest stadiu și, în plus, s-a constatat o evoluție în timp particulară a cancerului gastric. Aceasta cuprinde două perioade abrupte,

Scanned with OKEN Scanner

rapide, intercalate de o lungă perioadă de evoluție staționară. Prima perioadă rapidă este reprezentată de dezvoltarea de la primele celule neoplazice pînă la forma de cancer incipient. Acesta poate rămînea ca atare o perioadă de timp îndelungată, dar variabilă. A doua etapă rapidă o constituie transformarea cancerului incipient în tardiv, prin depășirea submucoasei, după care invazia se face într-un ritm alert (13).

1.5. Clasificările cancerului din punct de vedere microscopic

Din punct de vedere *microscopic*, *clasificările cancerului* gastric sînt numeroase și se lasă mai greu „standardizate". Sînt în uz mai multe sisteme de clasificare propuse de Stout, Wanke, Berndt și de autorii japonezi (55). Wanke și Grundman propun următoarea sistematizare :

a) adenocarcinom : — tubular
— solid
— papilar
— schiros

b) carcinom rotundocelular : — medular
— simplu
— schiros

c) carcinom mucinos : — adenomatos
— schiros

d) forme rare : — epiteliom scuamos
— adenoacantom
— carcinosarcom ș.a. (55)

Societatea japoneză de Morfopatologie recunoaște 5 tipuri (55) :

a) adenocarcinom
b) carcinom simplu
c) adenoacantom
d) carcinom epidermoid
e) cancere mixte.

Aprecierea histopatologică a formei de cancer este esențială pentru prognosticul afecțiunii, alături de gradul de extensie limfoganglionară sau sistemică. Formele cele mai agresive sînt cele cu grad scăzut de diferențiere histologică. Evaluarea agresivității tumorii pe baza caracterelor celulare sau necelulare ale aspectului histopatologic a dus la elaborarea unor „scări" cu 4 grade, în clasificarea Broder :

— 1—2 bine diferențiat ;
— 3—4 slab diferențiat ;

sau cu o estimare mai calitativă în ce privește anaplazia, în :

1. cancere bine diferențiate (*grading* 1 — G_1) ;
2. cancere moderat diferențiate (G_2) ;
3. cancere slab diferențiate (G_3).

Trebuie subliniat faptul că între variațiile aspectului macroscopic și gradele histologice există o relație. De exemplu, linita plastică se corelează totdeauna cu celule foarte nediferențiate, iar cancerul polipoid prezintă aproape întotdeauna celule diferențiate. Forma ulcerativă are o situație intermediară.

Scanned with OKEN Scanner

O clasificare mai nouă foarte simplă și cu o mare valoare prognostică a fost elaborată de Ming în 1977 (36). Acest autor împarte carcinomul gastric în două tipuri, după modul de creștere microscopică, dar independent de celularitate. Cele două tipuri sînt :

a) tipul expansiv ;

b) tipul infiltrativ.

În tipul expansiv creșterea tumorală se face prin „înmugurire" dintr-un nucleu unic, tumoarea fiind bine delimitată histologic de țesutul normal înconjurător. În tipul infiltrativ, celulele tumorale se „insinuează" între celulele normale învecinate, limita tumorii fiind imprecisă.

Extensia ganglionară a cancerului gastric respectă în mare parte o teritorializare datorată curentului limfatic dominant. Aceasta face posibilă eșalonarea stațiilor ganglionare în sistemul TNM după poziția pe care o ocupă față de tumoare.

Clasic (Rouvière, 1932) sînt descrise trei teritorii principale de drenaj limfatic. Autorii japonezi folosesc o hartă a ariilor limfoganglionare cu 16 grupe standardizate, ceea ce permite compararea rezultatelor printr-un limbaj comun, prin aceea că evită confuziile sau prezentările echivoce. Cele 16 grupe ganglionare sînt prezentate în fig. VII-1.

Invazia neoplazică a grupelor ganglionare se face în funcție de sediul tumorii, același grup ganglionar putînd fi primar pentru o localizare și secundar sau terțiar pentru alte localizări. Pe de altă parte, unii ganglioni pot fi săriți și prinși alții din stația secundară sau terțiară. Acest amănunt pledează pentru extirparea întregului aparat limfatic accesibil exerezei reglate. Vom relua problema extensiei și chiurajului limfatic la capitolul de tratament chirurgical.

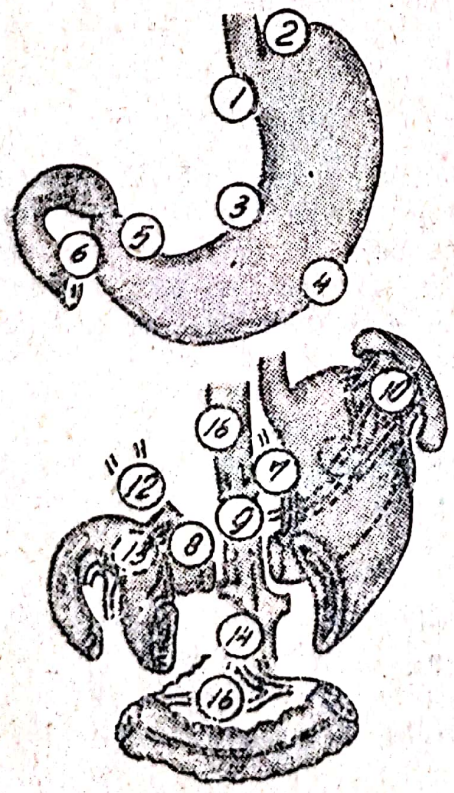

Fig. VII.1. — Grupurile ganglionare de drenaj limfatic al stomacului (Soga și colab., 51) : 1. ganglionii paracardiali drepți ; 2. ganglionii paracardiali stîngi ; 3. ganglionii micii curburi ; 4. ganglionii marii curburi ; 5. ganglionii suprapilorici ; 6. ganglionii infrapilorici ; 7. ganglionii arterei coronare stomahice ; 8. ganglionii arterei hepatice comune ; 9. ganglionii celiaci ; 10. ganglionii hilului splenic ; 11. ganglionii arterei splenice ; 12. ganglionii ligamentului hepatoduodenal ; 13. ganglionii retropancreatici ; 14. ganglionii rădăcinii arterei mezenterice superioare ; 15. ganglionii arterei colice medii ; 16. ganglionii preaortici.

Scanned with OKEN Scanner

Eforturile făcute pentru înțelegerea drenajului limfatic și pentru aprecierea cît mai exactă a invaziei ganglionare reale sînt justificate de semnificația biologică și implicit prognostică pe care o are invazia ganglionară. Prezența metastazelor ganglionare reduce mult șansele de supraviețuire chiar în stadii „precoce", din punct de vedere al invaziei în grosimea peretelui, deși în general, între cele două direcții de extensie există un paralelism recunoscut. Soga și colab. (51) au examinat aproape 16 000 de ganglioni proveniți din 530 de rezecții cu intenție curativă. Deși doar 16% au fost pozitivi, aceștia au provenit de la 62% din pacienți. Supraviețuirea la 5 ani a reieșit a fi dependentă mai mult de nivelul lui N decît de invazia locală, deci de T. Astfel, supraviețuirea globală a seriei a fost de 50%, cu 76% în stadiul N_0, indiferent de T, 40% în N_1, 25 și 22% în N_2 și N_3.

Takagi și Nakada (37), într-un studiu pe 383 de cancere superficiale, au raportat o supraviețuire la 5 ani relativă la gradul de invazie ganglionară după cum urmează: 94% în N_0, 74% în N_1, 64% în N_2 și 25% în N_3. Se remarcă reducerea bruscă a supraviețuirii la cazurile cu metastaze ganglionare față de carcinoamele cu adevărat *in situ*. Datele sînt concordante cu cele publicate în alte studii referitoare la cancerul precoce (1, 13, 15, 22).

Extensia metastatică și generalizarea cancerului gastric se fac după invazia vasculară intratumorală direct pe cale hematică, sau după parcurgerea căii limfatice. Datele din literatura consultată nu au adus elemente noi asupra acestei probleme.

Un progres important obținut în cunoașterea cancerului gastric s-a datorat clasificării stadiale după sistemul TNM. Această clasificare oferă clinicianului posibilitatea de a elabora un plan terapeutic judicios, de a stabili prognosticul bolii și de a evalua și compara rezultatele terapeutice la distanță. Clasificarea UICC, bazată pe sistemul TNM și care este din ce în ce mai larg utilizată pe plan mondial, face posibil, prin realizarea unui „limbaj comun" între oncologii din întreaga lume, un schimb util de informații și îmbogățire a cunoștințelor fiecăruia.

2. Clinica cancerului gastric

Una din cauzele cele mai evidente ale adresabilității slabe și a diagnosticului predominant tardiv în cancerul gastric este evoluția silențioasă sau puțin alarmantă a acestuia. Nu se poate afirma că evoluția naturală este fără simptome, deoarece chiar și în cazul carcinomului superficial, Murakami găsește peste 50% din cazuri simptomatice; simptomele sînt însă vagi, necaracteristice și ușor trecute cu vederea atît de pacient, cît și de medic (37). Tocmai acest „tablou clinic neclar" este cel al fazei „utile", iar descoperirea mai precoce a bolii nu poate rezulta decît din tratarea acestor suferințe cu „suspiciune oncologică" și verificarea prin toate mijloacele existente.

Scanned with OKEN Scanner

3. Explorări paraclinice

Tabloul clinic sărac şi necaracteristic şi necesitatea de descoperire precoce a cancerului gastric au impus dezvoltarea unor metode paraclinice de diagnostic adecvat. Saltul calitativ în diagnosticul precoce al cancerului gastric a fost posibil prin constituirea şi perfecţionarea unui trepied paraclinic cu aplicabilitate largă, chiar „de masă", şi anume : examenul radiologic, endoscopic şi bioptic.

Deşi succesele iniţiale în depistarea cancerului incipient au fost datorate introducerii endoscopiei cu instrumente cu fibre optice (Hirschowitz, 1958), care a dus şi la elaborarea clasificării cancerului superficial de către Societatea de Endoscopie Digestivă Japoneză, radiologia a făcut progrese cel puţin la fel de spectaculoase. Este vorba de examinări cu tehnici speciale, cum ar fi pasajul baritat în strat subţire, în dublu contrast şi compresiunea dozată. Apariţia ecranelor întăritoare de imagine, a radiocinematografiei şi a radiocinematografiei televizate, a ridicat foarte mult indicele de depistări precoce. Cu aceste dotări şi cu un personal antrenat, acurateţa diagnostică a cancerului superficial prin mijloace radiologice atinge 96% (37).

Endoscopia gastrică reprezintă o achiziţie deosebit de utilă pentru depistarea cancerului precoce. În Japonia, unde metoda are cea mai largă aplicare, acurateţa diagnosticului în cancerul superficial este de 98—99% (37). Cele mai dificil de diagnosticat sînt formele „plane" ale cancerului superficial, în special în tipul II B, care nu produce decît o modificare discretă de culoare a mucoasei pe o arie variabilă ; aceste forme sînt însă rare (37).

Performanţele endoscopiei sînt îmbunătăţite substanţial de aplicarea pe mucoasa gastrică de coloranţi (indigocarmin, albastru de metilen), care reliefează mai bine zonele de mucoasă anormale. O manevră endoscopică care vine în ajutorul chirurgului ce urmează să opereze un cancer superficial, este injectarea în peretele gastric din zona limitrofă tumorii a unui colorant. Acesta va realiza o expresie pe seroasa gastrică, permiţînd identificarea, altfel foarte dificilă, a unor forme de cancer gastric incipient, care practic nu au expresie palpatorie (40).

Biopsia ţintită, dirijată prin fibroscop, cu 8—10 prelevări, asigură 90% rezultate corecte (37). Pentru tipurile I şi II ale cancerului superficial, recoltarea de material bioptic se face din plină leziune. Pentru tipul III, care corespunde practic unui ulcer malignizat, trebuie să se recolteze din marginile ulceraţiei, deoarece fundul acesteia este benign.

Citologia gastrică exfoliativă este o altă metodă valoroasă de depistare a cancerului. Acurateţa acesteia atinge 90% (10). S-au imaginat mai multe metode de „îmbogăţire" a sucului gastric în celule neoplazice exfoliate, pentru a ridica valoarea sensibilităţii testului. Metoda care s-a impus este periajul mucoasei gastrice din zona suspectă, prin intermediul fibroscopului.

Angiografia selectivă a trunchiului celiac, laparoscopia, echografia şi echotomografia se adresează cancerului gastric tardiv şi avansat, permiţînd aprecierea preoperatorie a extensiei bolii neoplazice.

Scanned with OKEN Scanner

Dintre „markerii biologici" căutați cu interes și speranța unor posibile *screening*-uri, antigenul carcinoembrionic plasmatic apare doar la 40—60% din cazuri și mai ales la formele avansate. De dată recentă este dozarea lui în sucul gastric, test promițător, deoarece se pozitivează precoce și pare să aibă o sensibilitate de 80—90% (33). La noi în țară, Dejica și Abrudan de la Clinica III Medicală din Cluj-Napoca au prezentat în 1984 un studiu pe 17 bolnavi : la 16 din ei, nivelul ACE în sucul gastric era semnificativ crescut peste valoarea normală (18).

4. Diagnosticul cancerului gastric

Strategia clasică de diagnostic, bazată pe adresabilitatea directă și voluntară a bolnavului la medic, depistează de cele mai multe ori tardiv afecțiunea. Responsabilitatea este împărțită între pacient și medic. Educația sanitară activă în rîndul bolnavilor poate diminua întîrzierea prezentării la consult.

Diagnosticul actual are o altă orientare. Este vorba de un diagnostic activ, de depistare, de urmărire, de vigilență oncologică, ce trece de la bănuială la investigație, dispensarizare și control. Acest mod de a concepe diagnosticul cancerului gastric cere un efort material și uman substanțial.

Cu toate aceste eforturi, chiar și în Japonia, cancerul precoce este descoperit doar în 20—30% din cazuri (37, 39) (semnificativ mai bine decît în S.U.A. și Europa, unde cele mai optimiste aprecieri nu trec de 10%) (10, 19, 22, 24, 48).

În condițiile foarte bune de care dispun japonezii, intervalul debut-operație este de sub 6 luni în 60% din cazuri, cu 33% din cazuri evoluînd peste un an, o treime din aceștia fiind eronat apreciați de medicul practician la primele consulturi, deci cu o întîrziere iatrogenă a terapiei (37). Rezultatele lor sînt incomparabile cu cele europene sau americane, după cum arată Goldsmith la comentariul articolului (37) care din 270 de cancere gastrice a găsit tumoarea limitată la stomac doar în 10% din cazuri (26). Explicația situației diferite în Japonia față de restul țărilor rezidă în mai multe circumstanțe. În primul rînd, avînd o incidență și o mortalitate foarte mare prin cancer gastric, alături de o bună propagandă sanitară și de dotări corespunzătoare, populația este conștientă de riscul la care este expusă, iar adresabilitatea la medic este foarte mare. Aceasta face posibilă desfășurarea unei supravegheri active de masă a întregii populații, chiar și a celor asimptomatici. În al doilea rînd, dar tot datorită morbidității crescute, medicina japoneză are o tradiție deosebită și, în același timp, o uniformitate de vederi (înțeleasă în sensul cel mai bun și constructiv) exemplară, în lupta împotriva cancerului gastric.

Scanned with OKEN Scanner

Depistarea în cadrul supravegherii de masă în Japonia se desfășoară în etape succesive după următorul protocol :

— examinarea fluoroscopică și radiologică standard ;

— examinare endoscopică standard ;

— la cazurile suspecte : radiologie de detaliu și gastroscopie amănunțită cu biopsie.

În felul acesta acuratețea diagnosticului atinge 97,7% pentru cancerul precoce (37).

Strategia modernă, activă, de diagnostic adoptată în mai multe țări, după modelul japonez, bazată pe examinarea clinico-radio-endoscopică a unor grupe populaționale cu risc crescut de malignitate gastrică, constituie unica modalitate de recunoaștere a neoplaziei incipiente, latentă sau asimptomatică.

În practică însă, diagnosticul se sprijină pe simptomatologia clinică, îndeosebi dacă aceasta apare la vîrste peste 40 de ani, pe examenul radiologic cu toate variantele sale și pe examenul endoscopic cu biopsie dirijată, ori de cîte ori ne stă la dispoziție. Mai poate fi practicată citologia sedimentului gastric, citită de un citolog experimentat.

Regulile propuse de Hafter pentru diagnosticul precoce al cancerului gastric sînt deosebit de utile :

1. În orice suferință epigastrică ce nu dispare în cîteva săptămîni, să ne gîndim la posibilitatea unui carcinom gastric.

2. Să nu ezităm în acest caz de a efectua un examen radiologic sau gastroscopic, chiar dacă cauzele sînt minore, starea generală bună, palparea, VSH-ul și hemograma normale, iar aciditatea gastrică prezentă.

3. Să nu ne încredem în diagnosticul radiologic de gastrită și, de asemenea, în diagnosticul de ulcer declarat sigur benign, după o singură examinare.

4. Se recomandă pentru fiecare ulcer gastric sau orice modificare radiologică, o gastroscopie cu biopsie.

5. Să nu bazăm diagnosticul diferențial pe acidităților gastrice, deoarece valorile crescute nu exclud un carcinom.

6. Se recomandă un examen citologic, numai cînd ne stă la dispoziție un citolog experimentat ; cel fără experiență se înșeală adesea.

7. Să nu restrîngem controlul ulcerului gastric la examenul radiologic, ci să recomandăm gastroscopie după patru săptămîni, iar dacă nu se vindecă, să se repete tot la două-trei săptămîni, cu biopsie de fiecare dată.

8. Se recomandă intervenție chirurgicală de rezecție în ulcerul gastric fără tendință de vindecare după șase săptămîni sau nevindecat îndată după 3 luni, chiar dacă biopsia este negativă.

9. Absența acuzelor nu exclude un carcinom.

10. Să se păstreze sub control stările precanceroase ; se recomandă extirparea polipilor gastrici care cresc și trebuie să ne amintim de frecvența carcinomului gastric, în anemia pernicioasă.

Scanned with OKEN Scanner

5. Tratamentul chirurgical

Față de alte localizări ale cancerului, care pretind și beneficiază de un tratament complex chimio-radio-hormono-imuno-chirurgical, tratamentul cancerului gastric este aproape monospecializat, chirurgical. De aceea, cu toate că și aici se aplică principiul indicației terapeutice colective, responsabilitatea principală a tratamentului revine chirurgului.

Noțiunea de tratament radical, care pretinde individualizare pentru fiecare stadiu evolutiv al bolii și pentru fiecare caz în parte, se aplică și cancerului gastric. Redăm în continuare poziția actuală în ceea ce privește principiile de tactică și tehnicile chirurgicale folosite în tratamentul cancerului gastric.

De urgență sau electivă, indicația chirurgicală este absolută, cu excepția unor contraindicații motivate de : vîrstă foarte înaintată, stare generală alterată cu caşexie, ascită, ganglioni supraclaviculari, prezența metastazelor evidente. În caz de contraindicație, bolnavul este declarat inoperabil, adică nu intră în discuție nici laparotomia exploratorie (46).

Indicația terapeutică orientativă trebuie apreciată preoperator și adaptată situației bolnavului. Decizia pentru un procedeu sau altul aparține în întregime chirurgului și se ia intraoperator, după o explorare atentă și competentă — la vedere și palpare — a stomacului în întregime, a tumorii (dimensiuni, mobilitate, extensie, penetrabilitate), a ficatului, a lanțurilor ganglionare, a colonului și mezocolonului transvers, intestinului subțire, peritoneului. Re Mine efectuează explorarea centripet, începînd cu pelvisul și fundul de sac Douglas (46).

În ceea ce privește operațiile radicale, se recomandă să se respecte următoarele principii :

- Secțiunile proximale și distale pe stomac la minimum 5—7 cm, la distanță de marginea tumorii, chiar 8—10 cm la cele infiltrative. Dacă este posibil, verificarea histopatologică extemporanee a tranșei de secțiune, element care conferă rigoare științifică radicalității în înălțime.
- Evidare ganglionară completă și corectă, chiar pentru o tumoare mică, cunoscută fiind tendința marcată limfofilă a cancerului gastric.
- Rezecția marelui epiploon.
- Ridicarea odată cu stomacul a oricărei părți (rezecabile) a organelor vecine care par să fie invadate.
- Dacă tehnic este posibil, piesa de exereză să fie îndepărtată monobloc.

Marea variabilitate a situațiilor concrete face imposibilă emiterea unei atitudini dogmatice. Totuși, tendința actuală este de a codifica atitudinea, atît în ceea ce privește nivelul rezecției sau tipul de gastrectomie, cît și asupra extensiei limfadenectomiei, ca parte esențială și indispensabilă a operației cu intenție de radicalitate.

În cele ce urmează încercăm o sistematizare a tehnicilor utilizate în prezent în cancerul gastric.

Scanned with OKEN Scanner

5.1. Operaţii cu intenţie de radicalitate oncologică

5.1.1. Gastrectomia radicală distală (gastrectomia subtotală distală)

Se îndepărtează 4/5 din stomac, bulbul duodenal (invazia intramurală a duodenului în cancerele antrale este de 45%), concomitent cu marele epiploon prin decolare coloepiplooică, ligamentul gastrocolic, micul epiploon pînă la originea arterei coronare gastrice, precum şi ganglionii supra-, sub- şi retopilorici ai arterei gastroepiplooice drepte şi ganglionii suprapancreatici. După Re Mine şi alţi autori, trebuie îndepărtată şi splina (46). Numai în cancerele mici şi localizate strict antral se poate păstra splina. Continuitatea digestivă se restabileşte prin anastomoză gastro-jejunală. Ablaţia marelui epiploon uşurează aducerea ansei jejunale precolic la distanţă convenabilă de unghiul duodeno-jejunal. Anastomoza gastro-duodenală obligă la o rezecţie economică, care nu mai este oncologică. Gastrectomia radicală distală este indicată în cancerele porţiunii orizontale a stomacului ; linia de secţiune gastrică trebuie să fie plasată la minimum 5—7 cm de marginea superioară a tumorii (49).

5.1.2. Gastrectomia radicală proximală (gastrectomia subtotală proximală sau polară superioară)

Teoretic ar trebui să îndepărteze 4/5 din stomac (80%). În practică, din motive tehnice, se îndepărtează însă 50, maximum 60%. Împreună cu polul superior gastric, se îndepărtează o mare parte din marele epiploon, din ligamentul gastrocolic, ligamentul gastrosplenic cu splina şi micul epiploon, pînă la originea arterei coronare gastrice (32). Această rezecţie oncologic limitată, asociată dificultăţilor în realizarea anastomozei eso-gastrice, au determinat pe mulţi chirurgi să nu o adopte ca intervenţie radicală în cancerul gastric, indicaţiile ei fiind trecute pe seama gastrectomiei totale.

Indicaţiile, chiar pentru cei care o practică, sînt relativ rare (în cancerul subcardial sau al 1/2 superioare a micii curburi).

În caz de cancer al cardiei este obligatorie ablaţia esofagului inferior (esogastrectomie subtotală proximală). În acest caz rezecţia xifoidului nu asigură, de regulă, extinderea oncologică a operaţiei şi trebuie recurs la toracotomie ca şi cale de acces.

5.1.3. Gastrectomia totală

Piesa de exereză cuprinde cardia şi pilorul, toate formaţiunile care conţin teritoriul limfatic aferent : epiploonul mare şi mic pînă la originea arterei coronare gastrice, ligamentul gastrocolic, gastrosplenic şi splina (49). După autorii japonezi trebuie îndepărtate toate cele 16 grupuri ganglionare. Direcţia operaţiei este, de regulă, dinspre distal spre proximal sau, în sens invers, proximal-distal, aşa cum o efectuează E.V. Bancu (8) şi alţii.

Această operaţie este indicată în neoplasmele antrale cu prinderea micii curburi şi a corpului gastric. Este indicată, de asemenea, în linita

Scanned with OKEN Scanner

plastică și polipoza difuză cu malignizări multiple. Unii autori japonezi (A. Kyama) preferă gastrectomia totală și în cancerul esofagului inferior și al cardiei, ca operație asociată esofagectomiei inferioare, din rațiuni de invazie limfatică retrogradă pe mica curbură. Restabilirea continuității se poate realiza prin :

— anastomoză, de regulă, eso-jejunală termino-terminală sau termino-laterală ;

— anastomoză (de excepție) eso-duodenală ;

— interpoziție jejunală sau colică eso-duodenală.

Gastrectomia totală, cu toate progresele în ceea ce privește indicația, anestezie-reanimare și tehnică, rămîne grevată de :

— complicații și mortalitate operatorie încă însemnată ;

— inconveniente serioase din punct de vedere al calității vieții (sindromul de agastrie) ;

— durată de supraviețuire cel mult la fel, de regulă mai scurtă, comparativ cu gastrectomia subtotală.

Față de gastrectomia totală de principiu, cu adepți destul de numeroși în anii '60 și gastrectomia totală cu indicație numai de necesitate a altor autori, în ultimele două decenii s-a cristalizat opinia în favoarea gastrectomiei totale cu indicație electivă, mai mult decît „de necesitate", mai puțin decît „de principiu" pentru situațiile lezionale amintite mai sus ; ținînd însă seama, în aprecierea oportunității și riscului acestei operații, de vîrsta bolnavului și de boli asociate. Pentru această atitudine, încă în deceniul al 7-lea au optat deja chirurgi cu mare experiență (Lefèvre, Wangensteen, Berezov, Tomoda, Nakayama, Scott, Winkelbauer, Longmire ș.a.).

Mortalitatea operatorie după gastrectomia totală a scăzut foarte mult în ultimele două decenii, ajungînd în jur de 10%, iar Nakayama a raportat o mortalitate de 3,3%.

Pentru prevenirea tulburărilor funcționale provocate de agastrie, s-au preconizat numeroase tehnici. Firul conducător la majoritatea lor este intercalarea duodenului în calea alimentelor (procedeele Nissen, Nakayama etc.).

5.1.4. Operații radicale complexe

Aceste operații au ca obiectiv, alături de îndepărtarea stomacului purtător al tumorii sau a celei mai mari părți din el, și exereze lărgite în zonele anatomice limitrofe impuse de extinderea tumorii prin contiguitate a neoplaziei (pancreas, ficat, colon, diafragm, splină), de invadarea teritoriului limfatic al unui organ din vecinătate, sau de extinderea pe cale vasculară.

5.1.5. Limfadenectomia ; tendința actuală

Pentru a fi cît mai radicali în ceea ce privește îndepărtarea teritoriilor limfatice aferente, autorii japonezi au descris și folosesc o „hartă" a ariilor limfoganglionare cu 16 grupe standardizate. Grupele ganglionare sînt prezentate la capitolul de anatomie patologică. În tabelul VII-1 prezentăm teritorializarea, ierarhizarea și indicațiile de exereză a stațiilor

Scanned with OKEN Scanner

Tabelul VII-1

Gruparea ganglionilor regionali gastrici în funcție de localizarea neoplasmului

Sediul neoplasmului	N_1	N_2	N_3	N_4
1/3 inferioară	3 4 5 6	1 7 8 9	11 12 13 14 (2) (10)	15 16
1/3 medie	1 3 4 5 6	7 8 9 11 (2) (10)	12 13 14	15 16
1/3 superioară	1 2 3 4	7 8 9 10 11 (5) (6)	12 13 14	15 16
difuz	1 2 3 4 5 6	7 8 9 10 11	12 13 14	15 16

limfatice ganglionare, în funcție de localizarea cancerului. Exereza grupurilor ganglionare notate între paranteze nu este obligatorie (34).

Conduita pe care o recomandă și o practică autorii japonezi este limfadenectomia mai „radicală" față de tehnicile descrise anterior — intervenția avînd ca obiectiv să înlăture în toate cazurile ganglionii primari și pe cei secundari și, în măsura posibilului, și pe cei terțiari. Astfel, apare necesitatea ridicării ganglionilor arterei splenice (grupul 11) și a celor hepato-duodenali, retropancreatici și ai rădăcinii arterei mezenterice superioare (grupurile 12, 13, 14) în toate localizările (34).

Constatăm deci, că pînă în urmă cu 15 ani, limfadenectomia se limita la stadiile I (N_1) — ganglionii perigastrici — și II (Nh_2) — ganglionii trunchiului celiac și ai ramurilor sale. Actualmente, sub impulsul școlii japoneze se preconizează o limfadenectomie a stațiilor III (N_3), ganglionii hepato-duodeno-pancreatici situați adiacent acestor elemente anatomice și a vaselor corespunzătoare lor și stația IV (N_4) — ganglionii la originea arterei colice medii, ganglionii mezenterici superiori, ganglionii aortici. Conduita aceasta nu a primit o accepțiune generală în centrele din afara Japoniei.

Studiile prospective au arătat că îndepărtarea ganglionilor din afara ariei perigastrice nu crește rata de supraviețuire în stadiile 1 și IV, în timp ce ablația ganglionară totală (16 grupe ganglionare) crește rata de supraviețuire în stadiul II de la 39% la 52%, iar în stadiul III de la 13% la 27% (34).

Acest spor de supraviețuire este limitat însă la tumorile care ajung doar pînă în musculara proprie a organului, fără invazie sau invazie minimă a seroasei. Deci, numai în asemenea condiții, în stadiile II și III este de efectuat o limfadenectomie lărgită. Invazia seroasei se apreciază prin efectuarea unui lavaj peritoneal în timpul operației, urmat de un examen citologic. Seroasa intactă și citologia negativă dau o supraviețuire la 5 ani de 86%, iar invazia seroasei cu citologie pozitivă, supraviețuire de 0 la 5 ani.

Într-un studiu retrospectiv pe două perioade a cîte 10 ani, Kodama, Sugimachi, Inoguchi și colab. (34) au analizat rezultatele terapiei cancerului gastric relativ la două metode „extreme", caracteristice fiecărei perioade. Prima este rezecția radicală simplă, care ridică cel mult gan-

Scanned with OKEN Scanner

glionii primari și a caracterizat chirurgia cancerului gastric cu 20—30 de ani în urmă. A doua este rezecția radicală cu limfadenectomie lărgită, adresîndu-se stațiilor secundare în totalitate și majorității stațiilor terțiare. Diferențele între rezultatele celor două metode sînt semnificative statistic atunci cînd există metastaze ganglionare (34).

5.2. Operații paliative

Gama operațiilor paliative este mai largă și include : rezecțiile paliative, „*bypass*"-area tumorii, gastro- sau jejunostomii, sau intubații cu diferite proteze. Indicațiile generale ale intervențiilor paliative sînt :

1) stenozele neoplazice, în special cele pilorice, rezultînd în insuficiență evacuatoare gastrică, sau cele cardiale cu disfagie și imposibilitatea alimentării ;

2) hemoragiile digestive necontrolabile, fie cu alură acută, fie mai frecvent cronice și persistente, ducînd la o anemie severă și necorectabilă.

Tendința actuală este de a practica, pe cît este posibil, rezecția paliativă subtotală, care dă o supraviețuire mai bună față de celelalte operații paliative, cu efecte funcționale cel puțin la fel de bune. Gastrectomia totală paliativă este din ce în ce mai puțin recomandată de diferiți autori (47).

6. Terapeutici adjuvante

În tratamentul cancerului gastric radioterapia clasică nu s-a impus, iar studiile referitoare la iradierile externe în cancerul gastric aproape că au dispărut din literatura actuală. O metodă care poate să aducă unele beneficii ca adjuvant al actului operator este iradierea intraoperatorie cu o doză unică și importantă de radiații.

Radioterapia intraoperatorie a fost inițiată de Kimura, Matuda și Abe în 1964, ca ultimă posibilitate terapeutică în stadiile avansate, terminale ale bolii. Din 1972 tehnica a fost aplicată și de către alți autori, în mod extensiv în combinație cu chirurgia radicală, în scopul de a obține vindecarea, prin completarea „sterilizării oncologice" a ariilor ganglionare clinic inaparent invadate sau care nu pot fi incluse în exereza chirurgicală. Ca sursă de iradiație s-a folosit ^{60}Co, acceleratori liniari, betatronul, neutroni rapizi. Se folosește o doză masivă unică pentru eradicarea tumorii primare, a ganglionilor metastatici, a ganglionilor reziduali după rezecție, folosind un con localizator. Bolnavul este adus lîngă sala de operație unde este instalată sursa de iradiere. Dozele aplicate sînt de 4 000 rad pentru tumoarea primară, 3 000—5 000 rad pentru ganglionii metastatici și 2 800 rad pentru boala reziduală după rezecție, ultima situație fiind cea care conferă unele rezultate favorabile (53).

Iradierea intraoperatorie cu o singură doză masivă este destul de puternică pentru a steriliza și un adenocarcinom slab diferențiat. Proce-

Scanned with OKEN Scanner

deul este eficient mai ales în tumorile antrale ce invadează capsula pancreasului și ganglionii secundari din releul II. Procedeul este avantajos la obezi, unde ablația ganglionilor este dificilă (53).

O altă metodă care suscită interes și în cancerul gastric este chimioterapia. Studiile comunicate în literatură folosesc o serie de substanțe, din care cele mai importante sînt 5-fluorouracilul, adriamicina sau mitomicina C în diferite combinații, doze și protocoale de administrare. Rezultatele administrării acestora nu sînt însă concludente (21).

Un studiu interesant comunicat de Nishioka și colab. se bazează pe proprietatea de absorbție electivă a grăsimilor pe cale limfatică și caută să obțină concentrații mai mari ale substanței tumoricide în ganglionii limfatici ai stomacului prin administrarea *per os* a 5-FU sub forma unei emulsii. S-a constatat acumularea mai bună a formei emulsionate și faptul că substanța atinge niveluri similare indiferent de stația ganglionară (primară, secundară sau terțiară). La 123 de pacienți au administrat 5-FU emulsionabil, urmărind pe cupe histologice din ganglioni, efectele celulare ale acestuia. La 62% din ganglionii examinați s-au constatat necroze și degenerare în plajele metastatice, mai frecvent în cazul celulelor diferențiate (41). În comentariul asupra articolului citat, G.J. Hill arată că răspunsul la 5-FU administrat pe cale generală (i.v.) este de 27%. Această cale de administrare a citostaticelor este cel puțin tentantă prin comoditatea ei, dar confirmarea valorii sale reale, nu este încă deplină (29).

Imunoterapia, cu rezultate bune în unele localizări ale bolii neoplazice este într-un stadiu experimental în cancerul gastric.

7. Prognostic. Rezultate

Prognosticul cancerului gastric rămîne rezervat cu toate progresele tehnice realizate în ultimii 20 de ani. Situația este explicată de procentul încă redus al depistărilor și tratamentului în stadiul precoce.

Rezultatele diferitelor statistici publicate în literatură sînt foarte heterogene. Cele mai multe studii sînt bazate pe statistici parțiale, cu cazuri selecționate. Cele care arată adevărata situație de fapt sînt statisticile globale, care iau în considerare toate cazurile internate, sau chiar toate cazurile dintr-un teritoriu (2). În asemenea statistici, operabilitatea atinge 80—95%, deci chirurgicalizare într-o proporție foarte mare. Aproximativ o treime din operații sînt însă laparotomii exploratorii, o bună parte sînt intervenții cu caracter paliativ, iar procentul operațiilor cu intenție de cură oncologică, redat prin noțiunea de rezecabilitate, atinge 40—66% (tabelul VII-3). În cancerul polului superior situația este și mai nesatisfăcătoare cu operabilitate scăzută, 40—45%, și rezecabilitate între 35—65%, după cum reiese din tabelul VII-4. Tendința de creștere a rezecabilității în ultimii ani are două cauze : una obiectivă, prin sporirea procentului neoplasmelor operate precoce și una subiectivă, cu pondere mai importantă, rezultînd din îmbunătățirea tehnicii chirurgicale care a adus după sine o poziție generală mai „intervenționistă", deci lărgirea limitelor exerezei cu intenție radicală.

Scanned with OKEN Scanner

Mortalitatea operatorie marchează o tendință importantă de reducere în ultimii ani, coborînd sub 10% pentru operațiile radicale subtotale și în jur de 10—15% pentru cele totale, existînd și excepții.

Supraviețuirea la 5 ani, indicatorul cel mai fidel al rezultatelor terapeuticii variază între 5—25% în majoritatea statisticilor, excepție făcînd autorii japonezi care prezintă numeroase statistici referitoare la cancere precoce, cu supraviețuiri de 80—90% (1, 37, 40, 57). Rezultatele sînt net dependente de stadiul evolutiv al bolii, reflectat prin T și N după cum reiese din tabelul VII-2, care arată experiența Centrului Oncologic Național din Tokio.

Tabelul VII-2

Supraviețuirea la 5 ani — cancer gastric (%) — 4 783 de cazuri cu gastrectomie
(Centrul Național de Cancer Tokio, 1972)

Extensia în profunzime		Invazia ganglionară			
		N_0	N_1	N_2	N_2, P+, H+
1. Mucoasă		91,8	76,9	51,7	—
2. Submucoasă		89,5	68,8	65,5	37,5
3. Musculară		81,2	67,0	41,3	18,5
4. Subseroasă		80,8	60,9	35,2	17,3
5. Seroasă	$-S_1$	62,4	52,7	27,5	11,3
	$-S_2$	40,1	33,9	17,2	5,6
6. Organe vecine	$-S_3$	17,6	6,7	8,1	3,6

Este cunoscută dependența rezultatelor de forma celulară a tumorii. Într-un studiu publicat în 1981, M. Ribeiro și colab. au verificat semnificația prognostică a clasificării Ming, pe 242 de cazuri. Pentru cancerele expansive, supraviețuirea la 5 ani a fost mult mai bună decît pentru cele infiltrative, cu diferențe statistic semnificative, respectiv 57% față de 11% (48).

Redăm în tabelele VII-3 și VII-4 cîteva experiențe terapeutice în chirurgia cancerului gastric, publicate în ultimii 20 de ani.

Tabelul VII-3

Experiențe terapeutice în chirurgia cancerului gastric.
Statistici globale

Autorul	Anul	Țara	Nr. cazuri	Operabilitate, %	Rezecabilitate, %	Mortalitate, %	Supraviețuire la 5 ani %
1	2	3	4	5	6	7	8
1. I. Mureșan	1965	România	374	82,8	38,7	9,6	16,9*
2. C. Andreoiu	1966	România	651	88,6	63,1	9,7	—

Scanned with OKEN Scanner

Tabelul VII-3 (continuare)

1	2	3	4	5	6	7	8
3. C. B. Costello	1977	Marea Britanie	226	96,4	56,3	16,0	8,5
4. C. Caloghera	1980	România	743	83,7	44,6	12,0	16,0*
5. M. M. Ribeiro	1981	Spania	242	—	42,0	—	16,0
6. D. Burlui	1981	România	413	57,0	51,0	—	—
7. N. Angelescu	1983	România	185	—	51,0	—	—
8. V. E. Bancu	1984	România	1 413	—	60,1	4,31**	—
9. G. N. Ionescu	1984	România	1 128	83,3	52,4	7,36	—
10. Z. Krizsar	1984	România	3 287	75,5	49,1	—	—
11. J. T. Diehl	1983	S.U.A.	164	—	—	4,0	40,0
12. M. Posteucă	1984	România	1 641	74,0	66,0	7,8	18,0*
13. P. Ignat	1984	România	238	—	60,5	7,2	—
14. L. F. Hollender	1984	Franța	384	80,0	80,0	15,0	12,3
15. C. P. Armstrong	1986	Republica Sud-Africană	227	90,0	45,0	6,8	8,5
16. C. Caloghera	1986	România	935	85,4	46,2	8,8	—

* Pentru operații cu intenție de radicalitate.
** Mortalitate calculată pe 139 de cazuri.

Tabelul VII-4

Statistici parțiale, cazuri selecționate

Autorul	Anul	Țara	Problema tratată	Nr. cazuri	Operabilitate, %	Rezecabilitate, %	Mortalitate, %	Supraviețuire la 5 ani, %
1	2	3	4	5	6	7	8	9
1. C. Andreoiu	1975	România	cancer de pol superior	122	92,6	64,6	20,0	—
2. M. V. Inberg	1981	Suedia	cancer de pol superior	305	—	76,0	13,4	24,0
3. C. Dolinescu	1982	România	cancer de pol superior	48	39,6	38,0	11,0	—
4. D. Setlacec	1984	România	cancer de pol superior	150	—	69,0	33,0	—
5. V. H. Allum	1986	Marea Britanie	cancer gastric pol superior	736	46,0	36,0	30,0	4,5

Scanned with OKEN Scanner

Tabelul VII-4 (continuare)

1	2	3	4	5	6	7	8	9
6. P. Creiner	1981	R.D.G.	cancer gastric precoce	64	100,0	100,0	—	75,0
7. H. H. Gentsch	1981	R.F.G.	cancer gastric precoce	113	—	86,0	—	51,0
8. G. Gebhardt	1981	R.F.G.	cancer gastric precoce	130	—	—	8,0	82,0
9. S. Abe	1984	Japonia	cancer gastric precoce	140	—	—	—	96,2
10. Y. Naguchi	1985	Japonia	cancer gastric precoce multiplu	178	100,0	100,0	4,5	92,0
11. M. Soare	1984	România	cancer gastric hemoragic	84	—	66,0	26,0	—
12. Y. Nagao	1979	Japonia	cancer gastric avansat**	336	—	65,0	—	50,0*
13. Y. Kodama	1981	Japonia	rezecții radicale (fără L.R.)***	254	—	—	3,7	33,0*
			rezecții radicale cu L.R.	454	—	—	1,7	58,0*
14. T. Oohara	1984	Japonia	cancer gastric la vîrstnici peste 70 de (ani)	406	70,0	46,0	—	51,0*

* Pentru rezecții cu intenție de radicalitate.
** În sens histologic, cu depășirea submucoasei.
*** L.R. = limfadenectomie radicală.

Bibliografie

1. ABE S., OGAWA Y., NAGASUE N., SASAKI H., AKAMIZU H., HIRASE S., YIUKAYA B., SUEHIRO S. — Early gastric cancer. Results in a general hospital in Japan, *World J. Surg.*, 1984, 7, 308—314.
2. ALLUM W. H., ROGINSKI CLAUDIA, FIEDLING J. W. L., JONES B. G., ELLIS D. J., WATERHOUSE J. A. H., BROOKES V. S. — Adenocarcinoma of the cardia, A 10-year regional review, *World J. Surg.*, 1986, 10, 462—466.
3. ANDREOIU C., POPESCU IRINEL, BĂDULESCU TR., ANDREOIU C. C. — Considerații clinice și terapeutice asupra cancerului cardiotuberozitar, *Chirurgia (Buc.)*, 1975, 24, 335—339.
4. ANGELESCU N., POPA FL., CIRIC E., POPESCU A., MATEESCU L., FUNDUC C., PETRORU D., VASILESCU D. — Considerații asupra cancerului gastric, *Chirurgia (Buc.)*, 1983, 32, 177—184.
5. ARMSTRONG C. P., DENT D. M. — Factors influencing prognosis in gastric carcinoma, *Surg. Gynec. Obstet.*, 1986, 4, 343—348.
6. BOLBA GH., GALATÂR S. — Clasificarea TNM a cancerului gastric și alte clasificări utilizate, în : „Cancerul gastric, Enciclopedia oneologică (sub red. Chiricuță I.), vol. 13, Cluj-Napoca, 1984, p. 276—284.
7. BANCU V. E., STANCIU G., CĂLBUREANU MINODORA, HERMAN M. — Oportunitatea rezecțiilor uni- sau pluriviscerale de vecinătate în chirurgia cancerului gastric, *Chirurgia (Buc.)*, 1971, 20, 311—314.

Scanned with OKEN Scanner

VIII. ACTUALITAȚI ÎN CANCERUL DE BONT GASTRIC

C. DOLINESCU

Cancerul bontului gastric după rezecție constituie în prezent o realitate clinică, endoscopică, histopatologică, avînd elemente clinice și paraclinice suficiente pentru un diagnostic precoce, care să permită diagnosticul în timp util, cu rezultate bune în timp.

Incidența acestui cancer legat direct de rezecția practicată anterior pentru cauze diverse, a fost raportată în jur de 11%, reprezentînd 5% din carcinoamele gastrice (R. Maingot). Între aceste cauze se înscriu: ulcerul gastric și duodenal rezecat, cu anastomoză gastrojejunală, neoplasmul gastric și formațiuni benigne (polipi, schwanom, diverticul) și maligne — limfomul — la care s-au practicat rezecții largi și subtotale.

Există probe sigure să gastrectomia pentru ulcer peptic predispune la dezvoltarea tardivă a cancerului gastric (Fortner, Helsinger, Kuhlueayer Liavag, Nicholls, Papachristou), acest lucru fiind legat și de momentul rezecției: cu cît aceasta este făcută mai devreme, în a 3-a — a 4-a decadă de viață, cu atît riscul apariției în timp a cancerului de bont gastric este mai mare. Studiul statistic efectuat de John Nicholls pe cazuistica spitalului St. James din Londra compară 5 115 observații de rezecții pentru ulcer gastric, duodenal și combinat, cu 1 473 observații de neoplasm gastric, arătînd că din prima categorie 28 de pacienți (0,55%) au revenit cu cancer de bont gastric, procent subestimat datorită posibilității de adresare a bolnavilor cu neoplasm de bont gastric și în alte servicii, iar din a doua categorie 36 pacienți (2,4%). Combinînd aceste date cu cele ale Institutului Național de Statistică a Marii Britanii (care indică că 1,1% din populația de peste 45 de ani din zona Londrei a suferit o rezecție gastrică pentru leziune benignă, media de viață fiind de 61 de ani, incidența cancerului gastric este de 1 la 1 033 locuitori), Nicholls ajunge la concluzia că 1 din 183 pacienți cu rezecție gastrică prezintă riscul cancerizării bontului și că din cei aflați în viață, la 20 de ani de la rezecție, riscul apariției cancerului de bont este de șase ori mai mare pentru populația cu stomac rezecat.

Se admite în prezent că intervalul liber între rezecție și apariția cancerului de bont trebuie să fie de cel puțin 10 ani, indiferent de cauza pentru care s-a făcut rezecția, problema ridicîndu-se în special pentru cancerul gastric care sub acest interval reprezintă cu siguranță o recidivă. Aceste limite de apariție în timp a cancerului de bont gastric (CBG)

variază, la ulcer, de la 10—45—50 de ani, demonstrînd confortul îndelungat după rezecție, ca și riscul efectuării ei la vîrste tinere.

Deși primele cazuri de cancer ale bontului gastric au apărut în literatură în jurul lui 1950, problema și-a făcut loc cu greutate în publicațiile de specialitate, pentru ca în deceniul al 7-lea și mai ales după 1980, ea să confrunte date numeroase referitor la rezecțiile pentru ulcerele gastrice și duodenale, ridicîndu-se următoarele trei probleme :

— tipul de intervenție gastrică predispune la o creștere a riscului de cancerizare, fiind verificat că anastomoza gastro-jejunală (Billroth II) este mai frecvent incriminată în apariția CBG decît cea gastro-duodenală (?) ;

— necesită acest risc un program de verificare endoscopică sub formă de *screening* a tuturor bolnavilor rezecați pentru ulcer, avînd această anastomoză, sau numai la apariția primelor semne și de la o anumită vîrstă ?

— există modificări decelabile endoscopic, macroscopic și bioptic ce ar reprezenta stadiul premalign ?

Referitor la prima problemă — a tipului de anastomoză —, deși datele sînt contradictorii (Lygidakis găsind o predominanță a CBG după anastomoza tip Péan), totuși se admite din ce în ce mai mult astăzi, rolul gastrojejunostomiei în dezvoltarea cancerului de bont gastric, datorită scăldării continue a gurii de anastomoză cu săruri și acizi biliari care vor determina leziuni de tip distrofic și schimbări de floră bacteriană ale mucoasei ; acești factori vor constitui metaplazia de tip intestinal și displazii severe, care vor conduce în timp la procese neoplazice așa cum s-a demonstrat deja experimental și endobiopsic, sub fibroscop, la nivelul colonului.

Rămînînd tot în problema ulcerului gastric și duodenal ca factor etiologic ce conduce la rezecție gastrică și în timp la CBG, se știe mai bine astăzi că tipul și localizarea ulcerului nu are o valoare semnificativă în creșterea incidenței cancerului de bont (așa cum sugerau studiile lui Helsinger și Hillenstal) ; studiile comparative făcute la Memorial House Kettering Cancer Center indică o incidență egală pentru cele două localizări, ținîndu-se cont de frecvența mare de 4/1 pentru ulcerul duodenal.

În legătură cu cea de a doua problemă, a incidenței CBG după rezecțiile pentru ulcer, toate studiile recente arată că această frecevnță este redusă, dar ea crește direct proporțional cu numărul anilor de după rezecție (astfel bolnavii supuși gastrectomiei după 60 de ani dezvoltă CBG după 5 ani), fiind cel mai des întîlnită după 50 de ani.

Se conchide (R. Maingot) că vîrsta peste 50 de ani, existența gastrectomei și ulcerul peptic cresc semnificativ riscul cancerului gastric. Rezultă din acest studiu că în cadrul bolnavilor cu risc de a face CBG trebuie să intre :

— rezecații gastrici simptomatici a căror vîrstă depășește 50 de ani ;

— rezecații gastrici cu anastomoză gastro-jejunală (studiile pe cobai ale lui Morgenstein, care a efectuat vagotomie și gastro-jejunostomie, au reprodus experimental tumori gastrice pe stomă și în jurul ei ca în CBG) ;

— rezecțiile pentru ulcer gastric, dat fiind marele potențial malign al ulcerului gastric, ca și aspectele de cancer ulcerat cu posibilități de dezvoltare multicentrică (R. Maingot).

Scanned with OKEN Scanner

La acești bolnavi trebuie efectuat controlul endoscopic periodic pentru a surprinde leziunea în stadiul incipient, folosindu-se pentru aprecierea rezultatelor la distanță, ca și în cazurile de cancer gastric primar, stadializarea propusă de Societatea de Cercetare a Cancerului gastric din Japonia (Kidokoro, Hayasida și Urabe) care apreciază cele patru componente :

— diseminarea peritoneală — P ;

— metastazele în ficat — H ;

— metastazele în nodulii limfatici — L ;

— profunzimea invaziei — S, acesta din urmă fiind factorul cel mai important în funcție de invazia păturilor histologice, și anume : m=limitarea la mucoasă ; Sm=limitarea la submucoasă ; pm=tunica musculară ; Ss=subseroasa ; S=seroasa, atingerea seroasei fiind corelată și cu gradul de malignitate histologică.

Endoscopistul trebuie să urmărească atît bontul gastric cît și gura de anastomoză (cancerul putînd fi multicentric), iar dacă biopsia inițială indică atrofia gastrică, reluarea investigației devine obligatorie, deoarece 10% din acești bolnavi rezecați pot dezvolta eventual cancerul gastric.

În legătură cu cea de a treia problemă, a existenței modificărilor decelabile endoscopic și bioptic, ce ar reprezenta stadiul premalign, studiile recente făcute de Huibregtse — 1981 (înregistrînd 11 cancere gastrice la 535 pacienți asimptomatici) și de alți autori, arată că metaplazia și displazia înregistrate frecvent pe stomacul restant, la 10—15 ani de la gastrectomie, sînt legate direct de rezecție ca și de tipul acesteia, favorizînd incidența crescută a cancerului de bont gastric. Faptul că bolnavii sînt asimptomatici, îi determină pe aceștia să refuze endoscopiile repetate și mai ales actul chirurgical.

Experiența clinică permite, la rezecatul gastric, chiar în afara leziunilor maligne, a se stabili (a intui) posibilitatea instalării unui CBG în fața unei suferințe dispeptice instalată brusc, după o lungă perioadă de confort, asociată de regulă cu anemie marcată și progresivă, considerată în mod greșit și dăunător pentru bolnav ca fiind legată de tulburările de nutriție postrezecție. Astfel, unul din bolnavii noștri (obs. B.N., 75 de ani) prezentînd un sindrom anemic important, a fost tratat aproape doi ani pentru anemie postrezecție, deși avea un interval liber de aproape 30 de ani de la intervenția pentru ulcer duodenal, timp în care prezentase un confort digestiv foarte bun.

Toți bolnavii (14 observații) cu excepția unui singur caz, internați în Clinica III-a chirurgicală Iași între 1976—1986 pentru cancer de bont gastric după rezecție pentru ulcer, au avut o lungă perioadă de confort digestiv, pînă la 42 de ani, ceea ce a ușurat mult diagnosticul, în prezența fenomenelor clinice menționate. Anemia hipocromă a fost severă, impunînd de regulă reechilibrarea postoperatorie. Trebuie menționat că toți acești pacienți rezecați pentru ulcer au avut constant o greutate peste normal, indicînd un rezultat postoperator foarte bun, ceea ce contrastează net cu instalarea sindromului dispeptic și anemic legat de prezența CBG.

Frecvența crescută a CBG la rezecții în vîrstă peste 50—70 de ani poate ridica problema altor localizări neoplazice, în special colonice, atunci

Scanned with OKEN Scanner

cînd se asociază fenomene digestive specifice vîrstei (constipație, anorexie), ceea ce impune asocierea unor examene paraclinice care verifică și certifică diagnosticul de cancer pe bontul restant gastric.

Este stabilit în prezent că algoritmul diagnosticului în CBG asociază datelor clinice fundamentale (rezecție gastrică antecedentă cel mai frecvent pentru ulcer gastric sau duodenal și sindrom dispeptic-anemic) următoarele etape :

— examenul radiologic baritat gastric, care permite diagnosticul în prezența modificărilor organice și funcționale pe gura de anastomoză, corpul gastric restant, cardia ;

— endoscopia cu biopsie, asociată cu citologia „prin periere" (William P. Longmire Jr., Davis Chr. Sabiston — Textbook of Surgery, 1986) ;

— reexplorare la 3 și 6 luni în caz de examinare negativă, dar cu date clinice sugestive ;

— explorare operatorie, cu gastrotomie și biopsii multiple extemporanee, atunci cînd datele clinice și radiologice sînt evidente, iar endoscopia cu biopsie rămîne negativă, indicînd fenomene displazice ale gurii de anastomoză postrezecție.

Un singur caz (femeie de 60 de ani), cu fenomene clinice dispeptice și sindrom anemic, cu date endoscopice și bioptice îndoielnice, a fost laparotomizat în Clinica a III-a chirurgie din Iași în anul 1981 ; gastrotomia anterioară pe bont, cu cercetarea gurii de anastomoză, a corpului gastric restant, a cardiei, a ansei jejunale, cu biopsii numeroase extemporanee, a precizat diagnosticul de gastrită hipertrofică a gurii de anastomoză și a bontului gastric. Evoluția bună în timp a verificat absența CBG, ofernid o supraviețuire de peste 5 ani.

Experiența noastră publicată pe 7 observații în *Revista medico-chirurgicală (Iași)*, nr. 2 din 1982, p. 259—261 și prezentată la al V-lea Congres Național de Gastroenterologie — București, mai 1986, totalizează în prezent 14 observații care, raportate la cele 500 de adenocarcinoame gastrice operate în interiorul 1975—1986, înscrie cancerul de bont gastric cu o frecvență de 2,8%, cifră apropiată de cea dată de Nicholls (2,4‰).

Toate cazurile, bărbați, au prezentat în majoritate ulcer duodenal în antecedente (cu excepția a trei observații cu neoplasm gastric), avînd o rezecție gastrică cu montaj Billroth II. Neoplasmul de bont gastric a apărut după un interval ce a variat între 17—42 ani, la o vîrstă care pentru majoritatea bolnavilor a fost peste 60 de ani ; cel mai „tînăr" bolnav a avut 49 de ani, prezentînd o rezecție pentru ulcer în urmă cu 20 de ani.

Diagnosticul, deși semnele clinice apăreau net legate de stomacul rezecat, aparent indemn pînă la acea dată, s-a fixat în general tardiv, după aproximativ un an de la debutul simptomatologiei digestive, fie din lipsa corelării suferinței clinice cu antecedentul operator gastric, fie datorită unui control radiologic inadecvat, lipsei endoscopiei cu biopsie și refuzul unor bolnavi.

Examenul radiologic baritat a fixat diagnosticul la 12 cazuri, alte două fiind diagnosticate endobiopsic. Prezența tumorii palpabile cu HDS în antecedente a ușurat diagnosticul dar a marcat inoperabilitatea, verificată operator. Într-un singur caz biopsia preoperatorie a indicat un rezultat

Scanned with OKEN Scanner

de ulcer peptic infirmat la examenul intraoperator și biopsia la parafină care au stabilit diagnosticul de carcinom mucigen.

Cu diagnosticul stabilit, indicația chirurgicală se impune în lipsa metastazelor hepatice (verificate ecografic) și a carcinomatozei difuze, singura intervenție logică fiind totalizarea rezecției pe cale abdominală sau combinată, abdomino-toracică (la brevilini, sau în recidivele întinse ce prind și polul superior gastric restant). Totalizarea, urmată de anastomoză eso-jejunală „*à la Roux*", a fost posibilă la 11 observații, cu dificultăți tehnice mari, impunînd de regulă rezecții asociate de tipul splenopancreatectomiei caudale sau chiar corporeo-caudale (3 observații) și o colectomie transversă (1 observație), care au agravat bilanțul deficitar al bolnavilor vîrstnic și cu tare asociate ; s-au înregistrat astfel 2 decese din care unul pe primul caz al seriei noastre operat în 1976 (fibrinoliză), și altul în 1986 după o evoluție grevată de abces subfrenic, accident vascular cerebral, hemiplegie dreaptă. Trei cazuri au fost inoperabile prin extensia loco-regională și metastaze hepatice.

Leziunile au fost prezente, în majoritate, pe gura de anastomoză, ca și pe fețele stomacului restant sau la nivelul polului superior al acestuia.

Calea abdominală a fost impusă de vîrstă la bolnavii peste 70 de ani, fiind suficientă în majoritatea cazurilor pentru rezolvarea tehnică oncologică corectă.

Datele histologice nu au indicat metaplazia pe cazurile noastre, ea fiind găsită de Huibregtse (1981) în secvența displazie severă — cancer invaziv, în mai puțin de 5 ani, menționînd că Pickfort și colaboratorii în 1984, pe 54 gastrectomizați examinați endoscopic și bioptic, nu a înregistrat, de asemenea, leziunea, cu toate examinările frecvente efectuate (J. L. Crawen, în Gastrointestinal Oncology (sub red. Priestman T. J.), cap. 7, 1986, p. 126.

Apariția metaplaziei de tip intestinal și a displaziilor severe pe bontul gastric restant, în special pe gura de anastomoză, trebuie să oblige la *screening*-ul acestor bolnavi cu risc, la intervale cu atît mai mici, cu cît rezecția este mai îndepărtată și vîrsta rezecatului este mai mare, trecînd de 50—60 de ani. Depistarea acestor forme timpurii *(early cancer)* vor permite intervenții mai puțin ample, cu intenție radicală reală și rezultate bune la distanță asemănătoare cancerului gastric primar.

Cazurile operate de noi au constituit forme avansate cu interesarea întregului perete gastric, invazie de vecinătate, încît rezecția a avut un caracter pur paliativ, rezultatele fiind legate direct de situația loco-regională ; dacă la aceasta se adaugă vîrsta înaintată, tarele asociate, se poate conchide că CBG reprezintă o complicație redutabilă la distanță a rezecției gastrice care apare net mai frecvent la rezecați decît la populația cu stomac indemn.

Posibilitățile de prevenire a CBG ar consta în limitarea rezecției pentru ulcer, în special la tineri, ca și a rezecțiilor subtotale în cancerul gastric ; încadrarea stomacului operat la categoria bolnavilor cu risc și dispensarizarea obligatorie a celor peste 50 de ani, fie că sînt simptomatici sau nu.

Scanned with OKEN Scanner

Controversat încă, ca entitate morbidă, pe stomacul rezecat, cancerul de bont gastric reprezintă o realitate care — deși cu incidență relativ scăzută — constituie o complicație redutabilă a rezecției gastrice, a cărui diagnostic precoce este posibil dacă se acceptă conceptul de „rezecat gastric cu risc", și dacă se instituie o supraveghere polivalentă (clinică, radiologică, endoscopică și bioptică) obligatorie și competentă.

Bibliografie

1. CLARK I. și colab. — *World J. Surg.*, 1983, 7, 236.
2. DAVIS CHR. — Textbook of Surgery, 1981, c.p. 32, p. 979.
3. DOLINESCU C., DRAGOMIR CR., PLEȘA C. — *Rev. Med. Chir. (Iași)*, 1982, 2, 259.
4. FIELDING W. J., PRIESTMAN W. J. — Gastrointestinal oncology, cap. 7, 1986, p. 1 126.
5. KIDOKORO T., HAYASIDA Y., URABE M. — *World J. Surg.*, 1985, 6, 9, 966.
6. MAINGOT R. — Abdominal operations severithed, vol. 1, 1979, p. 499.
7. MONTGOMERY R. D., RICHARDSON B. P. — *Q. J. Med.*, 1975, 44, 591.
8. MORGENSTERN L., VAMAKAWA T., SELTZER D. — *Amer. J. Surg.*, 1973, 125, 29.
9. NICHOLLS J. C. — *Brit. J. Surg.*, 1974, 61, 244.
10. NICHOLLS J. C. — *World J. Surg.*, 1979, 3, 731.
11. REYNOLDS K. W., JOHNSON A. G., FOX B. — *Clin. Oncol.*, 1975, 1, 101.
12. SKINNER J. M., HEEMAN P. J., WITEHEAD R. — *Brit. J. Surg.*, 1975, 62, 23.
13. STALSBERG H. — *Gastroenterology*, 1972, 62, 1 276.
14. TAKSDAL S., STALSBERG H. — *Cancer*, 1973, 32, 162.
15. VISTE A., EIDE G. E. — *World J. Surg.*, 1986.

Scanned with OKEN Scanner

IX. ACTUALITĂȚI ÎN PATOLOGIA CHIRURGICALĂ A INTESTINULUI SUBȚIRE

P. SIMICI

Patologia chirurgicală a intestinului subțire continuă să fie dominată de diversele aspecte ale sindromului oclusiv, care, cu toate progresele efectuate în numeroase domenii de activitate medicală, pun atît probleme de diagnostic uneori greu de rezolvat, cît și probleme de terapeutică operatorie. În ultima decadă, alături de citarea diverselor și variatelor etiologii ale tulburării tranzitului intestinal, se adaugă cauze noi pe care le putem denumi iatrogene.

Așa de pildă, extinderea tratamentului anticoagulant de lungă durată, făcut în scop curativ sau preventiv, a făcut să crească corespunzător și numărul accidentelor hemoragice cu diferite localizări între care, sîngerările, produse la diferite nivele ale tubului digestiv, nu sînt din cele mai rare, fiind socotite a ocupa un procent de circa 5% (1). Sîngerarea care se produce la nivelul intestinului subțire poate da naștere unui hematom intramural, prin a cărui dezvoltare să se creeze toate premisele instalării sindromului oclusiv.

Tratamentul anticoagulant generator a unei astfel de complicații este mai totdeauna un tratament cu antivitamina K și numai în mod excepțional poate fi urmarea unui tratament heparinic (7).

Manifestarea oclusivă survine deobicei după cîteva luni de tratament anticoagulant, în general tratament făcut ambulatoriu și deci fără o supraveghere hematologică conform cu normele stabilite a controla conducerea unei astfel de terapeutici. Dar se întîmplă ca timpul de protrombină să scadă peste măsură la cifre de 10—17% sau chiar mai jos, mărturie a unei supraeficacități medicamentoase care conduce la o adevărată stare de hipocoagulabilitate. Această situație poate fi urmarea terapeuticii în sine, dar și a unor factori ajutători, cum ar fi decadele 6—7 de viață, insuficiență hepatică, carență de vitamina K etc.

Sîngerarea produsă la nivelul intestinului poate de naștere fie la mici hematoame dezvoltate în submucoasa și în musculoasa intestinului, fie la o infiltrație hematică segmentată care se întinde pe o lungime variabilă, putînd afecta 40—50 cm de intestin. Revărsatul sanguin interesează concomitent și carefurul respectiv, antrenînd tulburări de irigare prin compresie sau obstrucție ale segmentului intestinal respectv care capătă o culoare violacee ; datorită transsudării de sînge de la nivelul seroasei

Scanned with OKEN Scanner

în cavitatea peritoneală, se produc ambele forme de ocluzie, atît mecanică prin leziune parietală, cît și dinamică prin interesarea peritoneală. În funcție de cantitatea de sînge care transsudă, se pot adăuga și manifestări generale determinate de dezechilibre hidroelectrolitice care se instalează odată cu deperdiția sanguină.

Apariția simptomatologiei oclusive pe fondul unui tratament anticoagulant de lungă durată, poate sugera etiologia hematomului intramural, mai ales după efectuarea diagnosticului diferențial cu alte sindroame peritoneale acute, a căror diferențiere este destul de lesnicioasă.

Din punct de vedere terapeutic trebuie să se țină seama că majoritatea hematoamelor intramurale, a căror frecvență este desigur cu mult mai mare decît cazurile care au fost publicate, nu au nevoie de o sancțiune chirurgicală : ele retrocedează spontan, sub tratament medical care constă în corectarea stării de hipocoagulabilitate și ridicarea timpului de protrombină peste 20% în 24 ore. Corectarea rapidă a timpului de protrombină devine absolut necesară în cazul în care se întrevede necesitatea actului operator.

Coeliotomia, chiar cu titlul de diagnostic, devine necesară de îndată ce sindromul peritoneal devine predominant, mai ales pe fondul accentuării sindromului oclusiv. În unele cazuri dezvoltarea hematomului intramural creează modificări morfologice importante la nivelul intestinului subțire interesat —, la acest nivel se observă absența pulsațiilor arterelor drepte și atunci este justificată enterectomia segmentară, fără de care există riscul de necroză și de perforare, datorat infiltrației atît intestinale cît și mezenterice (13).

Îmbrăcînd tot un caracter iatrogen, apare astăzi cu tot mai mare frecvență, enterita actinică, rezultat al răspîndirii tot mai largi în terapeutica tumorilor maligne abdominale și mai ales ale sferei genitale feminine, a iradierii leziunilor cu radiații de mare energie. Lezarea intestinului poate fi urmarea unui supradozaj, a unor erori de concepție în aplicarea terapeuticii cu energie înaltă, dar poate fi și urmarea unor supradozaje voite ; această ultimă eventualitate reprezintă singura soluție pentru a oferi supraviețuirea unui bolnav prezentînd o tumoră malignă ce nu poate beneficia de nici o altă posibilitate terapeutică.

Riscul iradierii cu energii înalte reprezintă un risc cu mult mai mare pentru intestin decît radioterapia convențională și riscul este cu atît mai mare, cu cît bolnavul a suferit celiotomii anterioare, care au dus la aderențe și la fixarea anselor intestinale care suportă acțiunea agentului actinic pe aceeași suprafață, pe toată durata iradierii. Suferința intestinului iradiat manifestă inițial prin dureri colicative și dureri repetate pentru a ajunge în final la o leziune stenotică, trebuie să intre în preocuparea chirurgului generalist care poate întîlni, în timpul actului operator, leziuni jejuno-ileale actinice.

Riscul la lezare cu radiații de mare energie care se practică în centre tot mai numeroase și cu indicații tot mai variate, este cu mult mai mare decît cazurile de iradiere cu radioterapia convențională cu 200 Kw, deoarece în radioterapia modernă cu energie înaltă, se înlătură bariera cutanată astfel că efectul radiațiilor este mai crescut în profunzime.

Numărul de bolnavi iradiați este atît de mare astăzi, încît suferința intestinului iradiat trebuie să intre în obișnuința medicului generalist și

Scanned with OKEN Scanner

cu atît mai mult a chirurgului, care deschide un abdomen ; primul împinge bolnavul către o intervenție chirurgicală, iar chirurgul poate întîlni leziuni necunoscute ca aspect și cu atît mai greu de înlăturat și de scurtcircuitat în cazul necunoașterii exacte a terapiei suferite anterior de către bolnav ; de la forma acută a leziunilor actinice pe intestin, marcată în special prin dureri și diaree, și pînă la cea cronică marcată prin stenoză, mergînd pînă la adevărata ocluzie, pot trece ani de zile.

Factorul decisiv în apariția acestor leziuni este datorat depășirii limitei de rezistență a structurilor limfoide vasculare și stromale ale intestinului (2), fie ca urmare a unor dozări eronate, fie a unor erori de concepție în schema generală a tratamentului cu energie înaltă, fie unor supradozaje voluntare aplicate în scopul de a obține o creștere a supraviețuirii în cazurile local inextirpabile, în cazurile de recidivă masivă sau de mică radiosensibilitate tumorală (4).

Intestinul subțire este în special sediul unor alterări degenerative ale vilozităților cu fibroză parietală care explică caracterul stenozant al leziunilor produse. În stadiul ireversibil al fibrozei, care poate surveni și după ani de la aplicația radiațiilor (un caz personal după 3 ani), se produce leziunea ulcerativă, cu suprainfecție și fistulă secundară, urmată de peritonită.

Din punct de vedere clinic este important de consemnat în foaia de observație a suferindului abdominal, radioleziunile precoce caracterizate prin diaree și mai rareori prin ocluzie și peritonită, sau pe cele tardive a căror traducere clinică este sindromul subocluziv sau ocluzia cu perforația și peritonită.

Există o unanimitate de păreri în ceea ce privește tratamentul enteritei actinice în faza de debut (13) și anume că acesta este indicat să rămînă cît mai mult timp medical, aportul principal fiind considerat nutriția exclusivă parenterală, asociată medicației adjuvante. Nutriția parenterală este echivalentă cu punerea totală în repaus a tractului digestiv, realizînd prin aceasta o prevenție a radioleziunii ; totodată crește toleranța la iradiere și permite de asemenea, o bună pregătire în vederea unei eventuale intervenții pentru care este importantă diminuarea patologiei viscerale și menținerea unei balanțe azotate pozitive (15).

Problema cheie care se ridică în sindroamele ocluzive prin astfel de leziuni este tactica de urmat în vederea scurtcircuitării obstacolului. Leziunea radică intestinală ca și aceea cutanată (dacă aria respectivă nu a fost corect protejată) ridică probleme serioase atît în privința eficienței cusăturilor anastomotice cît și a celor parietale. (2).

În apariția complicațiilor care impun intervenția chirurgicală, se va ține seama după posibilități, că pentru derivație este preferabilă folosirea 1/3 superioare a colonului, care de regulă nu intră în cîmpul de iradiere și conferă astfel condiții mai bune de rezistență a anastomozei isleocolice. În acest cadru este de preferat ileo-transversostomia efectuată cît mai aproape de unghiul hepatic, pentru a rezerva o suprafață de rezorbție cît mai mare. În cazul afectării ileonului terminal, cfare este cel mai frecvent lezat prin fixarea sa într-o anumită poziție datorită celeotomiei anterioare, se impune ca cea mai sigură soluție, hemicolectomia dreaptă cu ileo-transversoanastomoză, ținînd seama de recomandarea de mai înainte.

Scanned with OKEN Scanner

Enterectomia ca soluție de scurtcircuitare a zonei afectate de iradiere, impune sacrificii întinse de intestin, pentru a putea efectua anastomoza de refacere a tranzitului în zona de intestin sănătos, recomandîndu-se în plus, folosirea anastomoziei latero-laterale efectuată în dublu strat (2). Unii autori recomandă în vederea folosirii pentru anastomoză a unor țesuturi cît mai trofice, de a efectua intervenția mai înainte de stabilirea unei veritabile ocluzii, care creează în plus condiții mai proaste de operabilitate. Se recomandă de asemenea, efectuarea de biopsie din peretele destinat anastomozei pentru a verifica integritatea tisulară. În cazul întîrzierii de reluare a tranzitului se recomandă evitarea examenului baritat de control, acesta putînd fi dăunător anastomozei. În ansamblu, se consideră că riscul anastomozei este de cel puțin 1/3 (14).

Etiologia sindromului oclusiv este atît de variată, încît se poate spune pe bună dreptate că de îndată ce chirurgul deschide cavitatea abdominală, el creează condiții favorabile pentru producerea de aderențe care să conducă către instalarea unei forme a sindromului oclusiv și aceasta cel mai adesea prin bride.

Evoluția sindromului, dacă nu este de natură funcțională, conduce fatal către o nouă celiotomie, aceasta la rîndul ei aducînd în repetiție aceleași riscuri, astfel încît ciclul infernal al ocluziilor recidivante este deschis (11).

Pentru evitarea acestui risc s-a pus multă bază, cel puțin între deceniile 5—7, pe entero- sau mezoplicatură intestinală, realizată prin multiple procedee plecate de la ideea lui J. Noble.

Trecerea anilor și urmărirea evoluției atît imediat, dar mai cu seamă tardiv, a acestor tipuri de intervenții au condus în final la discuții controversate ; unii autori au ajuns chiar la concluzia că entero- sau mezoplicatura prezintă mai multe riscuri decît avantaje (4, 5). Din experiența școlii românești de chirurgie care are o destul de vastă experiență în acest domeniu (11), nu s-ar putea trage o astfel de concluzie ; totuși, bazați pe propria noastră experiență, am putea considera că utilizarea diferitelor procedee de ordonare a anselor intestinale (care cel puțin în parte pune la adăpost de recidivă eclusivă), trebuie să se facă cu prudență, după o tehnică minuțioasă, cu indicații precise, deoarece fixarea intestinului este o operație nefiziologică și într-adevăr, în multe cazuri, generatoare de complicații. În ultimii ani noi am folosit în exclusivitate procedeul de profilaxie oclusivă Raymond, așa cum am citit că fac cei mai mulți autori, cel puțin francezi. Am folosit acest procedeu simplu pentru a acoperi suprafețe depolisate și uneori chiar în scop de peticire, gest pe care-l utilizăm de principiu pentru a acoperi zona de enterorafie rămasă după enterotomia de golire pe care o efectuăm de principiu după procedeul Balsano-Raynolds, în orice ocluzie cu distensie apreciabilă a anselor. Dacă de principiu intervenița de fixare ordonată a anselor subțiri este practic condamnată, pentru a fi folosită cu titlul profilactic, ea rămîne totdeauna a fi indicată în ocluziile iterative și deperitonizările după viscerliză întinsă (5).

Sîntem printre partizanii care gîndesc că dacă rămîn suprafețe deperitonizate, indicația profilactică a enteroplicaturii este numai relativă, ca și în așa-zisele celiotomii cu risc de eviscerație sau care se soldează cu lipsuri parietale ce conduc eventual către eviscerații fixate. În aceste

Scanned with OKEN Scanner

cazuri trebuie cîntărit între avantajele prevenirii unei eventuale ocluzii, care poate că nici nu se produce și între inconvenientele și eșecurile plicaturi intestinale. De indicație discutabilă rămîn peritonitele acute și ocluziile inflamatorii în care ansele intenstinale sînt deja aglutinate și pot genera ocluzii postoperatorii.

În absența oricăror mijloace de profilaxie medicamentoasă a aderențelor anarhice intraperitoneale, generate cel mai adesea de afecțiunile inflamatorii și mai ales de cele cu implicații genitale, cea mai bună metodă de prevenire a ocluziei postoperatorii o constituie însă respectarea principiilor chirurgicale fundamentale cu practicarea unei chirurgii atraumatice, toaleta riguroasă a cavității peritoneale, așezarea cu grijă, în ordine, a anselor intestinale și acoperirea lor cu marele epiploon.

În general, din ultimile date de literatura pe care a avut posibilitatea să o consultăm, utilizarea oricăruia dintre procedeele recomandate în a ordona poziția anselor intestinale, (care cel puțin în parte pun la adăpost de recidivă ocluzia), trebuie să se facă cu prudență, după o tehnică minuțioasă, cu indicații bine cîntărite, deoarece entero- sau mezoplicatura rămîne o operație nefiziologică și posibil generatoare de complicații (12).

Mobilitatea anselor intestinale subțiri este elementul clasic recunoscut a reprezenta mijlocul major de protecție a intestinului în cazul traumatismului abdominal prin impact. Avantajele și dezavantajele folosirii centurilor de siguranță în traficul auto a făcut obiectul a numeroase discuții care au condus la o descumpănire în ceea ce privește stabilirea obligativității utilizării acestui mijloc de fixare a călătorului în vehiculul care-l transportă.

Lezarea organelor parenchimatoase în cazul coliziunilor în care centura de siguranță nu a fost corect sprijinită și fixată, este de mult cunoscută. Actualmente sînt citate și cazuri în care intestinul subțire este interesat, leziunile în aceste condiții putîndu-se clasa în 3 grupe. În primul grup se integrează secționarea completă a jejunului proximal, leziunea provocată în special în impactul prin decelarație, leziune care se poate asocia cu ruptura splinei, cu perforația colonului transvers și mai ales a unghiului splenic. În a doua grupă se integrează traumatismele care au ca urmare infarctizarea ileală produsă prin zdrobire, asociată cu ruptură de cec, aorta sau vena cavă superioară. În sfîrșit, în grupa a treia se integrează leziunile perforative produse prin distensie bruscă a jejunoileonului, mai ales dacă acesta este plin de lichid sau gaze (3).

În privința utilizării ileopractiei continente, operația lui N. D. Koch, trecerea anilor a permis verificarea valabilității avantajelor reale pe care această operație o aduce în condițiile de viață ale bolnavului purtător de ileoproctie terminală. Unele eșecuri sau inconveniente legate de imperfecția continenței poate fi remediată prin reintervenție.

Mai mult încă, dat fiind faptul că marea majoritate a rectocolectomiilor totale se execută pentru rectocolita ulcero-hemoragică sau pentru polipoză colică, se permite păstrarea inelului anal și anatomozarea acestuia la bursa ileală transformată în rezervor continent, așezat la această dată în poziția pelvină (6). Astfel ileoproctia continentă și anastomoza ileo-anală, cu constituirea unui rezervor ileal pelvin, reprezintă cele 2 alternative care se opun ileoproctiei clasice pentru bolile susamintite.

Scanned with OKEN Scanner

Anastomoza ileo-anală, cu rezervorul așezat în poziție pelvină, asigură o defecție și o continență normală deși sensibilitatea locală este alterată. Riscul major al acestei intervenții este cel septic, circa 20% din operații, putînd prezenta procese inflamatorii la nivelul pungii ileale.

Între cauzele de hemoragie digestivă de cauză neidentificabilă aparent, angiografia selectivă a putut pune în evidență existența de angio-displazii, care reprezintă o entitate recent identificabilă sub trei tipuri : dilatație congenitală a vaselor la nivelul ceco-ascendentului, flebectazii congenitale colo-intestinale, și telangectazie multiplă familială congenitală (boala Rendu-Weber-Osler). Angiodisplaziile corsepund unor dilatații anormale pe vase capilare, arteriale și venoase preexistente, deosebindu-se de hemangioame sau alte tumori vasculare, prin absența proliferării cu caracter tumoral circumscris a unor vase de neoformație. (11).

Clinic, angio-displaziile se manifestă prin hemoragii digestive iterative, fără cauză decelabilă la explorările uzuale care reprezintă o indicație absolută de arteriografie selectivă, deși nici aceasta nu poate oferi certitudinea diagnosticului în toate cazurile. Odată stabilirea diagnosticului făcută, soluția terapeutică este rezecția de intestin subțire sau gros, limitele acestora fiind greu de precizat (11).

Bibliografie

1. SHAPUIS Y., MERCIER C. — Complications chirurgicales des traitementes anticoagulants. *J. Chir (Paris)*, 1979, 116, 6—7, 453—464.
2. CHIRICUȚĂ I., POPESCU V. — Problemele chirurgicale ale intestinului iradiat. *Chirurgia (Buc.)*, 1987, 36, 4 291—298.
3. CHRISTOPHI C. (colab.) — Sest Belt — induced trauma to the amall bowel. *World J. Surg.* 1985, 9, 5, 794—797.
4. DUPRÉ A. (colab.) — Oclusions aigues du grêle a répétition. *Lyon Chir.* 1985, 81, 6, 389—390.
5. HULTEN L. — The continent ileostomy (Koch's Pouch) versus the restorative Procticolectomy (Pelvic Pouch). *World J. Surg.* 1985, 9, 6, 952—956.
6. JOST J. colab. — Reflexions sur la fixation de l'intestin gréle chez l'adulte. *J. Chir. (Paris)*, 1981, 118, 2, 77—83.
7. LANGERON P. (colab.) — Accidens occlusive sous traitement anticoagulant. *Chirurgie* 1972, 98, 3, 199—205.
8. PARC (colab.) — Le danger des fixations de l'intestin gréle et du mesenter. *Chirurgie* 1983, 109, 7, 559—569.
9. POPA C. — Angiodisplazii intestinale. *Chirurgia (Buc.)* 1984, 35, 5, 343—349.
10. RICHARD C. — Traitement des occlusions recidivantes du grêle. *Lyon Chir.* 1985, 81, 6, 390—391.
11. SIMICI P. (colab.) — Unele considerații asupra rezultatelor imediate și tardive în entero și mezoplicatură. *Chirurgia (Buc.)* 1985, 34, 6, 437—444.
12. TRIBOULET J. P. — Approche générale des radiolesions intestinales. *Am. Chir.* 1982, 36, 3, 250—254.
13. VERHAECHT M. — Traitement chirurgical des radiolesions intestinales. *Chir.* (Paris) 1981, 118, 4, 221—229.
14. VINARD J., BOUCHET C. (colab.) — Les hematomes inframuraux de l'intestin grêle (duodenum exclu.) lors de traitements anticoagulants au long cours *J. Chir.* (Paris), 1979, 118, 5, 307—314.

Scanned with OKEN Scanner

X. TUMORILE MALIGNE ALE INTESTINULUI SUBȚIRE

N. ANGELESCU

Întrucît în ediţiile precedente de „Actualităţi chirurgicale“ capitolul de tumori intestinale nu a fost cuprins şi deoarece în intervalul de timp respectiv s-a scris ceva mai mult în această direcţie, ne permitem ca în ediţia de faţă să facem o privire mai amănunţită şi o actualizare a unor probleme pe care le ridică tumorile maligne ale intestinului subţire, insistînd asupra aspectelor necesare chirurgului practician, în precizarea diagnosticului şi adoptarea atitudinii terapeutice.

Pentru prima dată, Hamburger (1746) a raportat o tumoră malignă a intestinului subţire care era un cancer de duoden (cit. de 12). Abia în 1876, Leichtenstern face prima trece în revistă a tumorilor maligne intestinale pentru ca în 1899, Hearteaux să facă primele consideraţii clinice şi terapeutice asupra tumorilor maligne (cit. de 16). De atunci s-au comunicat puţine cazuri şi, abia în 1974, Wilson şi colab. (38) raportează 96 de tumori maligne cu referiri din literatură, iar în 1980 Herbsman şi colab. (16) fac o actualizare a tumorilor intestinului subţire.

Tumorile maligne ale intestinului subţire variază ca tip histologic şi potenţial malign şi se poate asocia cu alte manifestări sistemice ca sindrom carcinoid, sindromul Peutz-Jeghers, boala Recklinghausen etc., multe dintre ele fiind descoperite incidental, în timpul unor intervenţii chirurgicale sau la autopsie.

1. Frecvenţa

Deşi intestinul subţire deţine aproape 70—80% din lungimea tractului digestiv şi 90% din suprafaţa acestuia, numai 3—6% din tumorile digestive sînt semnalate la acest nivel. Tumorile maligne ale intestinului subţire reprezintă în jurul a 1% din cancerele gastro-intestinale, în timp ce tumorile colonice ajung la 40—60%. În ceea ce priveşte tumorile benigne intestinale acestea sînt mult mai rare, cifrîndu-se în jurul a 0,2—0,3% din totalul tumorilor digestive.

Vîrsta medie a frecvenţei maxime este în jurul a 56 de ani, cu limite între 14—84 ani pentru cele maligne şi de 62,2 ani pentru cele benigne, sexul masculin fiind mai afectat (B/F=2/1—3/1)—(4,16).

Vîrful maxim pentru diverse tipuri histologice de tumori maligne intestinale variază cu vîrsta și topografia. Astfel, limfoamele sînt foarte frecvent întîlnite la copil, carcinoamele și leiomiosarcoamele în decadele 5—6, localizate atît în jejun, cît și în ileon, iar adenocarcinoamele în decada a 7-a, localizate mai ales în ileon ca și boala Crohn. De remarcat că tumorile carcinoide se întîlnesc cu o frecvență de 8 ori mai mare în ileon decît în jejun. De asemenea, tumorile maligne cresc ca număr de la douden la ileon, astfel că duodenul și primii 15 cm din jejun, nu dețin decît aproximativ 10—20% din tumorile inestinului subțire.

2. Etiopatogenie

Raritatea tumorilor maligne ale intestinului subțire, în raport cu alte segmente ale tractului digestiv, a fost speculată mult timp și atribuită unor factori locali ce pot preveni neoplazia. Dintre aceștia, unii au fost inplicați mai mult, alții mai puțin, fără a putea proba intervenția lor efectivă în apariția și evoluția neoplaziilor intestinale. Astfel :

— lichidele din lumenul inestinal sînt mai puțin iritante pentru mucoasă decît particulele solide de alimente din esofag și din stomac, sau decît bolul fecal din colon (13, 19) ;

— rapiditatea tranzitului intestinal face ca agenții carcinogenetici să fie transportați prin lumen fără a avea timpul necesar de a acționa (15, 18) ;

— în intestinul subțire pH-ul este alcalin, ceea ce face să scadă intensitatea acțiunii unor factori cancerigeni (19) ;

— intestinul subțire conține un titru înalt de benzpirenhidroxilaza, enzimă cu potențial de detoxificare carcinogenetică (37) ;

— populația bacterină scăzută și cu un metabolism diferit față de cea din colon favorizează producerea, în cantitate mult mai mică, a unor compuși carcinogenetici din bilă sau din alte substanțe ce se găsesc din abundență în fecale (38) ;

— potențialul carcinogenetic ale virusurilor este neutralizat printr-o concentrație înaltă de IgA prezentă în intestinul subțire (38).

3. Diagnostic

Diagnosticul tumorilor intestinale, în general, este greu de precizat datorită manifestărilor lor variate și nespecifice. Adesea evoluează ca un sindrom de malabsorbție, ca un sindrom carcinoid cu manifestări cutanate, sub forma unor malformații vasculare, pigmentări tegumentare sau alte manifestări, ceea ce face ca peste 50% din bolnavi să fie diagnosticați ca fiind nevrotici. De multe ori, și în special pentru tumorile benigne, diagnosticul reprezintă o surpriză operatorie sau la autopsie. După diverse statistici, diagnosticul preoperator, la bolnavi cu simptoma-

Scanned with OKEN Scanner

tologie prezentă, a fost posibil între 21—53%. În cazul tumorilor maligne, acestea prezintă o simptomatologie mai evidentă, ce evoluează rapid din momentul apariției, ceea ce face ca diagnosticul preoperator să fie precizat în 75—80% din cazuri (7, 24, 38).

3.1. Simptomatologia

Simptomatologia tumorilor maligne ale intestinului subțire este variată, în raport de localizarea, volumul, natura și evoluția tumorii, întinzîdu-se pe perioade variabile de timp (3, 4, 5, 11, 18, 24, 34). Astfel, se apreciază că în 34% din cazuri, ele devin evidente clinic cu 6 luni înainte de a fi diagnosticate cu certitudine, 31% între 6 și 12 luni, iar 35% în primii 5 ani.

— Durerea este printre simptomele cele mai frecvent întîlnite (32—86%) și se manifestă sub forma unor arsuri epigastrice, crampe abdominale sau nevralgie. Ea este specifică, și, de multe ori, se poate confunda cu durerea din ulcerul gastric sau duodenal, din litiaza biliară, pancreatită cronică, enterocolită sau chiar diverticulită colonică.

— Scăderea ponderală este un alt semn important (32—67%) ce apare în timp scurt, ca rezultat al tulburărilor de absorbție și care atrage atenția bolnavului.

— Sindromul de obstrucție (15—35%) se instalează, de cele mai multe ori, ca urmare a infiltrației parietale și, mai rar, a invaginației (în special la tumorile benigne). Inițial, ocluzia este intermitentă și se asociază și cu dureri ce iradiază în spate (semn de infiltrație mezenterică).

— Hemoragia este un semn inconstant și variabil în intensitate. Frecventă și abundentă în leiomiosarcoame, este mai rară în adenocarcinoame, și foarte rară în carcinoide.

— Perforația (11%) apare ca urmare a erodării tunicilor intestinale în cazuri avansate de boală și se manifestă, de obicei, ca o peritonită localizată.

— Tumora abdominală este un semn tardiv și atunci cînd apare se asociază cu sidromul ocluziv.

3.2. Explorările paraclinice

Explorările paraclinice care pot furniza date în sprijinul diagnosticului sînt reprezentate de examenele radiologice și endoscopice :

a) Examenele radiologice aduc un beneficiu diagnostic, dar datorită lungimii intestinului, ele trebuie efectuate în timp, cu răbdare și folosind metode aparte.

Examenul radiologic de contrast reprezintă modalitatea cea mai frecventă care poate preciza diagnosticul tumorilor intestinale, în aproape 50% din cazuri (31). În astfel de situații, ulcerațiile mucoase sînt urmarea adenocarcinoamelor sau limfoamelor, tumorile intramurale cu dezvoltare intralumenală fără leziuni ale mucoasei sînt sarcoame sau limfoame, iar tumorile intralumenale sînt adesea polipi adenomatoși sau leiomioame.

Scanned with OKEN Scanner

Diagnosticul de acurateţe, în exploatarea radiologică a tractului intestinal superior, se face cu ajutorul duodenografiei hipotone, folosind agenţi anticolinergici sau glucagon. În asemenea situaţii, duodenul imobil oferă o bună vizibilitate radiologică a oricărui defect.

Pentru intestinul situat distal de ligamentul Treitz, radioscopia standard sau de contrast, cu urmărirea meticuloasă a progresiunii bariului pînă la cec, rămîne metoda de elecţie. Evidenţierea unor zone anormale ale mucoasei, împingeri de anse sau angulări scurte ale anselor, sugerează prezenţa de tumori. În localizările pe ileonul distal, irigografia cu reflux de bariu din colon poate detecta mult mai uşor o tumoră în aceste zone, mai ales în cazul unor valvule ileocecale incomplete.

b) Endoscopia cu viziune directă sau laterală (fiecare cu avantajele şi dezavantajele ei) aduce date utile în sensul localizării, aprecierii întinderii şi precizării naturii tumorii.

Duodenul este cel mai accesibil acestui examen, putînd preleva aspirat pentru examen citologic sau fragmente pentru examen bioptic. Pentru ileonul terminal există posibilitatea ca el să fie vizibil în 20—30% din cazuri, în cadrul fibrocolonoscopiilor.

4. Adenocarcinomul

Localizat mai ales la jejunul proximal sau ileonul distal, adenocarcinomul este cea mai frecventă tumoră malignă a intestinului subţire (40—50% din totalul tumorilor acestuia) ce se întîlneşte mai ales la bărbaţi (70%) şi în special în decada 7 de viaţă (14, 17, 33, 38).

Apare din mucoasa intestinală, sub forma unui polip cu evoluţie intralumenală, dar mai ales ca o leziune infiltrativă, inelară, ce duce la îngustarea calibrului ansei, fiind bine diferenţiată şi producînd mucină. Are o mare putere de metastazare în ganglionii limfatici regionali, în ficat şi pe suprafaţa peritoneală.

Evoluează, în special, sub formă stenozantă, cu tulburări de tranzit şi mai rar sub forma ulcero-vegetantă cu sîngerare sau perforaţie. Simptomatologia iniţială este săracă şi nespecifică şi, de aceea, aproape întotdeauna, diagnosticul se precizează prin complicaţiile pe care le generează.

Tratamentul este chirurgical şi constă în enterectomie segmentară ce cuprinde tumora şi intestinul adiacent pe o lungime corespunzătoare (15—20 cm de mariginile tumorii), împreună cu mezenterul şi nodulii limfatici aferenţi, fără sacrificarea vaselor mezenterice superioare. În localizările pe ileonul terminal, pentru cerinţe oncologice, se recomandă ileo-hemicolectomia dreaptă cu ileo-transversoanastomoză.

Radioterapia şi chimioterapia nu are încă un loc bine stabilit în arsenalul terapeutic al acestei tumori. Eficacitatea scăzută a radioterapiei se datoreşte producerii de mucină de către tumoră care o face radiorezistentă, iar chimioterapia nu a dat rezultatele scontate (11, 20, 38).

Scanned with OKEN Scanner

Prognosticul global al adenocarcinomului intestinal rămîne întunecat, supraviețuirile la 5 ani fiind cuprinse între 5—32% și aceasta datorită manifestărilor nespecifice ce fac ca diagnosticul să fie precizat în stadii avansate cînd deja metastazat în ganglioni sau în alte organe (36).

5. Carcinoidul

Descris pentru prima dată de Langhans, în 1867 (cit. de 6 și 39) ca avînd originea în criptele glandelor Liberkühn din jejunoileon, a fost semnalat apoi la nivel apendicular Merling (1893). Pe parcursul timpului, s-a dovedit că celulele granulare cromafine din mucoasa intestinală, descrise de Kultschitscky, generează tumori carcinoide, că aceste celule produc serotonină, că manifestările clinice evoluează pe fond endocrin cu creșterea acidului 5-hidroxiindolacetic în urina bolnavilor și că astfel de celule sînt prezente și alte organe (bronhii, plămîni, timus, laringe, ovar, testicol, col uterin).

Apariția, în tot organismul, de neoplasme asociate cu diverse tulburări endocrinologice, morfologice și funcționale, asenănătoare tumorilor carcinoide din tractul gastro-intestinal, a dus la conceptul unui sistem de celule endocrine cu origine, probabil, în creasta neurală, care s-au împrăștiat în tot corpul. În urma lucrărilor lui Pearse (25) acest sistem a devenit cunoscut sub denumirea de sistemul APUD (amine precursor ustake and decarboxylation), denumire ce subliniază proprietățile sale biochimice. Neoplasmele care apar din astfel de celule s-au numit apudoame și includ carcinoidele dezvoltate în toate organele.

Incidența este destul de mare, mai ales în decada 5 de viață, ajungînd la 27% din tumorile maligne ale intestinului (8, 21, 28, 32), localizarea cea mai frecventă fiind pe ileonul terminal.

Aspectul anatomic este al unor noduli mici, cu diametrul de 1—20 cm, dezvoltați submucos, de culoare alb-gălbuie, cu evoluție lentă, externă, și cu potențial malign. După invazia seroasei, se produce o reacție desmoplastică, cu fibrozarea și încrețirea intestinului, generînd obstrucții intermitente.

Microscopic, se evidențiază celule poligonale, cu stroma fibroasă și mitoze scăzute. În raport cu reducerea sărurilor de argint, după fixare cu formaldehidă s-au clasificat în următoarele forme :

— argentafine (argentafinoame), cu granule intracitoplasmatice ce conțin serotonină și alte substanțe active ce apar ca urmare a reducerii sărurilor de argint, ori a argintului metalic depozitat în celule ;

— argirofile, nu reduc sărurile de argint ce se fixează pe granulele citoplasmice.

La intestinul subțire întîlnim ambele aspecte, asociate cu sindrom carcinoid, spre deosebire de alte localizări (pulmon, timus, stomac, duoden, pancreas) unde sînt mai frecvente cele argirofile. Considerate, inițial, ca fiind benigne (Oberndorfer), studii ulterioare au dovedit malignitatea acestor tumori, cu un mare potențial de metastazare (care uneori depășesc

Scanned with OKEN Scanner

volumul tumorii) (6), mai ales în nodulii limfatici (31%) pulmone și ficat (11%), în special tumorile care au un diametru de peste 2 cm : 25—40% metastaze spre dosebire de cele cu diametrul sub 1 cm, la care metastazarea este mică (2%), (5, 12, 29).

Diagnosticul se stabilește rar preoperator, datorită manifestărilor atipice ale bolii (80% din cazuri), de cele mai multe ori constituind surprize intraoperatorii (32). În asemena situații, trebuie avută în vedere posibilitatea existenței unei a doua tumori maligne, de alt tip care, la bolnavii cu carcinoid, se întîlnește în proporție de 17—53% (5, 15). Cele simptomatice evoluează cu crampe adbominale, vărsături, sindrom subocluziv, asociate sau nu cu sindromul carcinoid, în raport de localizarea și tipul tumorii (20).

Astfel :

— carcinoidele localizate în porțiunea inițială a intestinului subțire sînt mai ales, argirofile, secretă serotonină și histamină și evoluează cu sindrom carcinoid atipic ;

— carcinoidele din porțiunea mijlocie a intestinului sînt de obicei argentafine și secretă serotonină, evoluînd cu sindrom carcinoid tipic ;

— carcinoidele din porțiunea terminală nu sînt nici argentafine, nici argirofile, nu secretă amine biologic active și se asociază rar cu sindromul carcinoid.

Tratamentul de baza este cel chirurgical și constă în eterectomie segmentară, la distanță de 10—15 cm cranial și caudal de marginea tumorii, împreună cu mezenterul adiacent și nodulii limfatici. În localizările pe ileonul terminal se recomandă hemicolectomia dreaptă cu ileotransverso-anastomoză. În cazul leziunilor extinse la organele vecine se face rezecția „în bloc" cu păstrarea structurilor vitale (vase mezenterice), iar în cazul celor inextirpabile, se recomandă derivații interne. S-au făcut și excizii de metastaze hepatice sau hepatectomii parțiale în scopul scăderii țesutului tumoral ce secretă serotonina și pentru favorizarea acțiunii chimioterapicelor.

Chimioterapia cu ciclofosfamidă, 5-fluorouracil și streptozocin a dat unele rezultate, mai ales în cazul metastazelor hepatice inoperabile.

Radioterapia are valoare scăzută în tratamentul tumorilor carcinoide, deoarece sînt radiorezistente.

Supraviețuirile la 5 ani după tratamentul complex chimio-chirurgical au fost de 68% pentru bolnavii cu tumori rezecabile, 38% la cei cu tumori inoperabile și 21% la cei cu metastaze hepatice (16, 29).

6. Leiomiosarcomul

Descris pentru prima dată de Von Salis (1920), leiomiosarcomul intestinului subțire este o tumoră malignă rară și mai puțin cunoscută, cu punct de plecare în stratul muscular (musuclaris propria) sau în mușchiul neted al vaselor.

Frecvența este mai mare la bărbat (B/F=3/1) mai ales între 40—60 ani, localizat mai mult la jejun decît la ileon (2, 23, 27). Pînă în 1978 erau publicate în literatură un număr de 159 leiomiosarcoame (1).

Scanned with OKEN Scanner

O problemă încă neclarificată este diferențierea de leiomiom care se face cu foarte mare dificultate întrucît imaginile se aseamănă.

Macroscopic este vorba de tumoră mare, cu diametrul peste 5 cm, densă, alb-gri pe secțiune, cu aspect de „carne de pește", în care apar zone de necroză și hemoragie, cu zone întinse de colagen sau/și mușchi neted, cu creștere predominent spre seroasă, cu invazia mezenterului și a anselor vecine, alterînd vascularizația și producînd necroze, ulcerații, hemoragii și fistule. Extrem de rar, s-au descris leiomiosarcoame inestinale multicentrice (9, 27) sau dezvoltate într-un diverticul intestinal (2).

Microscopic, imaginile sînt mult asemănătoare cu ale leiomiosarcomului, criteriile de malignitate fiind considerate activitatea mitotică și anomaliile nucleare.

Metastazarea se face pe cale sanguină (în ficat, pulmon, oase) și foarte rar pe cale limfatică (în ganglioni regionali).

Diagnosticul constituie, în general, o surpriză intraoperatorie deoarece clinica nu este caracteristică. În aproape jumătate din cazuri se produc melene, secundare ulcerării mucoasei și mai rar ocluzii și peritonite ca urmare a ulcerațiilor parietale, semne care evoluează rapid odată ce au apărut.

Examenul radiologic poate sugera existența unui neoplasm, iar angiografia selectivă poate evidenția prezența tumorii prin hipervascularizația anarhică pe care o prezintă.

Tratamentul chirurgical constituie gestul esențial al terapeuticii și constă în rezecție largă a intestinului împreună cu mezenterul adiacent pînă la regiunea vaselor. Examenul histopatologic extemporaneu este indispensabil, întrucît aspectul macroscopic, al leziunilor nu este caracteristic. Recidivele sînt frecvente și apar în general după 16—20 luni.

Experiența a 3 cazuri întîlnite și operate în ultimii 9 ani a arătat nespecificitatea simptomatologiei clinice preoperatorii, dificultatea diagnosticului intraoperator chiar cu examen histopatologic extemporaneu, puterea mare de recidivă și metastazare și eficacitatea tratamentului clinico-chirugical (unul dintre bolnavi a supraviețuit 6 ani și jumătate, ceilalți decedînd la un an și respectiv 2 ani, fără chimioterapie).

Radioterapia dă rezultate slabe întrucît tumora este radiorezistentă.

Polichimioterapia cu ciclofosfamidă, Vincristin, Adriablastin (Farmorubicin) și DTIC (dimetil- triazenoimidazol-carboximide) a dat unele rezultate bune, chiar în cazul rezecțiilor paleative sau al recidivelor, obținînd supraviețuiri de 50—68% la 5 ani (1, 2, 20, 22, 26, 31).

7. Limfomul malign

Limfoamele maligne cuprind o varietate de neoplasme limforeticulare în care celulele neoplazice pot să apară nediferențiate sau pot fi asemănătoare limfocitelor, plasmocitelor sau histiocitelor.

Termenii de reticulosarcom sau limfosarcom nu mai sînt așa de mult folosiți, iar denumirea de limfom histiocitar înglobează multe din neoplasmele numite „sarcoame cu celule reticulare".

Scanned with OKEN Scanner

În cele mai multe cazuri, limfoamele intestinale sînt secundare, ele reprezentînd o componentă a sistemului limfoid. Criteriile după care un limfon intestinal este socotit primitiv sînt reprezentate de absența adenopatiei palpabile superficiale, de leucocitoză și formulă normală, de absența lărgirii umbrei mediastinale la radiografie și de absența dezvoltării în alte organe (ficat, splină) în afara segmentului jejuno-ileal (10).

O formă particulară o constituie limfomul abdominal mediteraneean descris de Azar, în 1962 (cit. de 16) acceptat de O.M.S. sub denumirea de „boală de intestin subțire imunoproliferativă" (TPSID).

Datorită acestor multiplicații de forme anatomice, clasificarea limfoamelor a generat și continuă să genereze multiple discuții. Cea mai acceptată clasificare a limfoamelor, le împarte în Hodgkiniene și non Hodgkiniene, precizarea fiind făcută în urma examenului histopatologic. La rîndul lor, cele non Hdgkiniene se prezintă sub forme nodulare cu predominanța limfocitelor stab diferențiate și sub formă difuză în care celularitatea este mediu sau bine diferențiată.

Reevaluarea clasificării limfoanelor s-a făcut în raport cu structura și dezordinile funcționale ale sistemului imun. Astfel, studiul markerilor de pe suprafața celulelor a permis clasificarea limfoamelor maligne în neoplasme derivate din celule B sau T. Se poate că cele mai multe limfoame non Hodgkiniene sînt cu celule de tip B, că tipul nodular (folicular) își are originea în centrele foliculare cu celule B, că limfoamele derivate din histocite adevărate sînt rare, că multe din limfoamele histiocitare sînt alcătuite din limfocite transformate și că limfoamele alcătuite din limfocite de tip B și T (sarcoame imunoblastice) sînt o entitate distinctă apărută în stadiul de imunitate anormală la o vîrstă înaintată.

Frecvența limfoamelor gastrointestinale este cuprinsă între 1,2—4,5% din totalul limfoamelor, iar la intestin ocupă locul 3 după adenocarcinoame și carcinoide. Incidența bolii înregistrează 2 vîrfuri — la 10 ani și în decada a șasea — cu predominență la bărbații fiind cele mai frecvente tumori ale tractului gastrointestinal la copii, mai ales între 3—8 ani (13, 16, 35).

Apariția limfoamelor intestinale primitive a fost atribuită tulburărilor de absorbție, cu durată îndelungată (în medie 20 ani). Whitehead (cit. de 16) a descris hiperplazia țesutului limfoid intestinal și a ganglionilor mezenterici la bolnavi cu steatoree care a durat mai mulți ani și care au făcut limfoame, sugerînd că acestea rezultă dintr-o stimulare antigenică îndelungată, asemănătoare tiroiditei limfomatoase Hashimoto, sindromului Sjögren sau altor sindroame de imunodeficiență.

De asemenea, se discută posibilitatea apariției limfoamelor intestinale primitive la persoane ce folosesc dietă fără gluten, la cele cu atrofii vilozitare sau cu deficit imun, ca urmare a atrofiei timusului, enterocolitelor și giardiozei.

Localizarea cea mai frecventă este în zona ileocecală, acolo unde țesutul limfoid este mai bine reprezentat. Limfomul mediteraneean se localizează mai frecvent la jejunul proximal. Caracteristic pentru intestin, sînt localizările multiple (13) situate la distanța una de alta, separate între ele prin segmente de intestin normal. De dimensiuni relativ mari (6—20 cm), bine individualizate, tumorile sînt dezvoltate în grosimea

Scanned with OKEN Scanner

peretelui intestinal, fără a interesa mucoasa, metastazarea în ganglioni fiind constantă.

Diagnosticul poate fi sugerat în cazul altor localizări limfomatoase cunoscute dar este dificil, în cazul limfoamelor primitive de intestin. Tulburările dispeptice, sindromul de malasorbție, scăderea ponderală, sîngerările, tumora abdominală, sindromul ocluziv și mai rar perforația, sînt manifestările cele mai frecvente.

Limfomul abdominal mediteranean se întîlnește mai ales la adultul tînăr cu sindrom de malabsorție, avînd o frecvență crescută în Orientul mijlociu, dar este prezent sporadic, peste tot. Evoluează cu disproteinemie caracterizată prin prezența de fragmente anormale de IgA în ser, urină și aspiratul intestinal, rezultate din porțiunea Fc a lanțului (alfa) greu și lipsite de lanț ușor, fapte dovedite prin imunoelectroforeză. Examenul radiologic evidențiază îngroșarea faldurilor mucoasei, cu segmentarea și floculare bariului, mai ales în jejun (semn de malabsorbiție).

Tratamentul limfomului primitiv al intestinului subțire este chirurgical și constă în enterectomie largă cuprinzînd leziunea și ganglionii limfatici regionali.

Radioterapia este eficace și este indicată mai ales în rezecțiile paleative sau în cazurile inoperabile.

Polichimioterapia cu Metrotexat, Vincristin, Ciclofosfamide și Adriamicină (Farmorubicină) mărește rata supraviețuitorilor. Astfel, în funcție de aspectul histopatologic, limfoamele nodulare dau 50% supraviețuiri la 5 ani cele difuze 25%, iar cele Hodgkiniene 10%, rezultatele globale fiind între 13—45% (13, 16).

8. Tumori metastatice

Invazia intestinului subțire prin metastaze secundare se poate face prin contiguitate, prin extensie vasculară, prin însămînțare transcelomică sau prin răspîndire limfatică, avînd punct de plecare într-un cancer de colon, renal, pulmonar, uterin, ovarian, esofagian, biliar sau un melanom.

În situația în care tumora primitivă este evidentă, diagnosticul metastazelor intestinale poate fi bănuit pe baza simptomatologiei reprezentate de ocluzie, hemoragie digestivă, hemoperitoneu sau deformări de anse multiple la examenul radiologic. Diagnosticul este dificil cînd tumora primară este ocultă, presupusă sau tratată anterior.

Tratamentul chirurgical este în raport de forma anatomoclinică. În cazul invaziei locale se rezecă în bloc tumora primitivă cu intestinul subțire aderent ; în situația unor metastaze unice sau limitate, la un anumit segment, provenite de la tumoră la distanță se face enterectomie segmentară ; în metastaze difuze și multiple, cu zone de stenoză, se procedează la derivații interne.

Radioterapia și chimioterapia pot avea efect adjuvant în raport de natura tumorii primare.

Scanned with OKEN Scanner

Bibliografie

1. AKWARI E. O., DAZIOZ P., WEILAND H. C., BEARLIS N. O. — Leyiomiosarcom of the small and large howel. *Cancer*, 1978, 42, p. 1 375—1 384.
2. ANGELESCU N., POPESCU A., POPESCU C., PETRARU D. — Considerații pe marginea unui caz de leiomiosarcom al intestinului subțire cu evoluție intradiverticulară, *Chirurgia* (Buc.), 1981, 30, 6, p. 469—473.
3. BANCU E. V., CSIZAR Z., MAROȘ T., GEORGESCU T., LAZĂR I. — Tumori rare ale intestinului subțire. Comunicare la Congresul XIV Național de Chirurgie, București, 1979.
4. BARCALY M. C., SCHARIPA V. — Malignant tumours of the small intestine, *Cancer*, 1983, 51, p. 878—881.
5. BROWN N. K., SMITH M. P. — Neoplastic diasthesis of patients with carcinoid. Report of a case with four other neoplasms, *Cancer*, 1973, 32, p. 216—218.
6. BURLUI D., BADRALEXE L., BOBCESCU E., BRĂTUCU E., POPESCU-BĂRAN D., DRAGONCEA CORNELIA — Carcinoidul intestinal, *Chirurgia (Buc.)*, 1981, 30, 6, p. 463—467.
7. COHEN A., McNEIL D., TERA J. J., LAWRENCE W. jr. — Neoplasms of the small intestine, *Ann. J. Dig. Dis.*, 1971, 16, 8, p. 815—819.
8. CONDEESCU M., ADELESBERG L., TEJU G. — Două cazuri de tumori primitive ale intestinului subțire, *Chirurgia (Buc.)*, 1960, 9, 1, p. 127—130.
9. DAS GUPTA T. R., KOLB R. N., GRUHN J. G. — Multiple leiomiosarcomas of the jejunum with metastasis to inghinal nodes. *Ann. J. Surg.*, 1961, 102, 9, p. 861—864.
10. DAWSIN J. M. P., CORNES J. S., MORSON B. G. — Primary malignant limphoid tumours of the intestinal tract. *Brit. J. Surg.*, 1961, 49, 2, p. 80—83.
11. FĂGĂRĂȘANU I. și colab. — Probleme de diagnostic în cancerul intestinului subțire. *Chirurgia (Buc.)*, 1967, 16, 6, p. 545—555.
12. FELDMAN J. M., SCOTT JONES N. — Carcinoid sindrom from gastrointestinal carcinoids without liver metastases, *Ann. Surg.*, 1982, 196, 1, p. 33—37.
13. GAVRILESCU S., BUDU S., JUVARA I. — Sarcoamele limfoide și reticulare ale tubului digestiv (Aspecte anatomo-clinice), *Viața medicală (Buc.)*, 1978, 75, 1, p. 23—28.
14. GOEL I. P., BIDOLKAR M. S., ELIAS E. G. — Primary malignant tumours of the small intestine, *Surg. Gyn. Obst.*, 1976, 143, 6, p. 717—720.
15. HAWLEY P. R., MORSON B. C. — Tumours of the small intestin in „Abdominal operations (sub red. R. Maingot), ed. VII, Appleton Century — Grofts, Inc. New-York, 1980, p. 1962—1979.
16. HERBAMAN H., WETSTEIN L., ROSEN Y., ORCES H., ALFONSO E. A., IYER S., GARDNER B. — Tumours of the smal intestine, Current problems in Surgery — *Year Book Medical Publischers Inc.*, 1980, vol. 17, nr. 3.
17. IONESCU AL. — Considerații asupra tumorilor maligne ale jejunoileonului, *Chirurgia (Buc.)*, 1966, 15, 3, p. 241—244.
18. LAZĂR C., CHIFAN M., STRAT V., NICULESCU D., TÎRCOVEANU E., LUCHIAN ȘT., IRIMIA V. — Tumorile intestinului subțire, *Chirurgia (Buc.)*, 1979, 28, 6, p. 407—412.
19. LOWENFILS A. B. — Why are small bowel tumours so rare? *Lancet*, 1973, 1, p. 24—26.
20. Mac DONALD J. S. — Carcinoid Tumours, in „Principles and Practice of oncology“ (sub red. De Vita V. T., Helman S., Rosenberg S. A.), Lippincott Comp. J. B. Philadelphia, 1982, p. 1 019—1 024.
21. MANDACHE FL., MATEESCU D., STRATULAT LILIANA — Tumorile carcinoide ale tubului digestiv, *Chirurgia (Buc.)*, 1975, 24, 5, p. 321—333.
22. MITTAL K. V., BODZIN H. J. — Primary malignant tumours of the small bowell, *Amer. J. Surg.*, 1980, 140, 3, p. 396—399.
23. OANCEA TR., HORVATH T., SINGER D., APREOTESEI CR. — Leiomiosarcomul de intestin subțire, *Chirurgia (Buc.)*, 1986, 35, 4, p. 287—283.
24. OSTERMILLER W., JOERGENSON E. J. VEIBEL L. — A clinical review of tumours of the small bowel, *Ann. J. Surg.*, 1966, 111, 3, p. 403.
25. PEARSE A. G. E. — The APUD cels concept and its implications in pathology, *Pathol. Ann.*, 1974, 9, 1, p. 27, 30.

Scanned with OKEN Scanner

XI. REORIENTĂRI ÎN TRATAMENTUL HIPERTENSIUNII PORTALE PRIN OBSTACOL HEPATIC (CIROZA)

C. CONSTANTINESCU

Introducere

Clinic, hipertensiunea portală este suspectată atunci cînd apar complicațiile ei clasice : splenomegalie, cu hipersplenismul hematologic și imunologic, varicele esofagiane și gastrice, ascita.

Principala cauză a hipertensiunii portale este ciroza hepatică (75—95% din cazuri). Cauzele necirogene sînt datorate obstacolului presinusoidal reprezentat de tromboză spleno-portală sau de malformații congenitale (extrahepatic) sau de fibroza periportală (intrahepatic). Obstacolul post sinusoidal extrahepatic se întîlnește în ocluziile venei cave, de diferite etiologii, pe cînd cel intrahepatic se datorește obstrucției venelor suprahepatice.

În diagnosticul hipertensiunii portale și în diferențierea HTP cirogene de HTP necirogenă, în ultima decadă s-au impus metodele imagistice și în primul rînd echografia simplă sau echografia Doppler (K. Okuda și alții), tomografia computerizată, panangiografia hepatică, rezonanța magnetică și s-a perfecționat executarea și interpretarea scintigrafiei hepato-splenice. Endoscopia a devenit, de asemenea, indispensabilă atît pentru diagnosticul varicelor esofagiene (și a stabilirii stadialității acestora), a varicelor gastrice, a leziunilor de gastrită erozivă ce însoțesc, HTP și eventual a existenței ulcerului gastric sau / și duodenal, mai frecvent la bolnavii cu HTP (aproximativ 10—15% au și ulcer), cît mai ales pentru tratamentul sclerozant al varicelor esofagiene sîngerînde, în plin puseu, sau după oprirea sîngerării.

Astfel, în prezent, metodele de mai sus, adăugate la criteriile clasice clinice, de laborator și morfologice, stabilesc mai exact diagnosticul etiologic al hipertensiunii portale și mai ales contribuie la alegerea tipului de tratament chirurgical cel mai indicat bolnavului. Diagnosticul trebuie să stabilească, de asemenea, stadialitatea hipertensiunii portale, după clasificarea Child (A.B.C.), clasificarea stabilită de Lèger (stadiul O-I, II-A, II-B, III-reversibil, III-ireversibil) sau eventual alte clasificări, care impun sau limitează terapia chirurgicală și prezic rezultatele.

Scanned with OKEN Scanner

Tratamentul hipertensiunii portale constituite și în mod deosebit a celei de cauză intrahepatică, nu poate fi cauzal, etiologic, cu intenție de radicalitate, decît dacă se practică transplantul de ficat. Ciroza hepatică, cauza cea mai frecventă, poate fi cel mult tratată preventiv, stabilizată în stadiul incipient, sau eventual se poate încetini evoluția sa.

În deceniile anterioare, scopul tratamentului chirurgical a fost îndreptat, în mod deosebit, spre scăderea sau anularea presiunii venoase în sistemul venos portal, urmărindu-se astfel tratarea complicațiilor majore reprezentate de hemoragiile eso-gastrice (cel mai frecvent) și de ascită. Șunturile porto-sistemice tronculare sau radiculare au dominat perioada 1950—1980 ; se opera „central" pentru a obține rezultate „periferice, la nivelul sistemelor venoase de „tranzit" porto-sistemice. Rezultatele hemodinamice au fost bune, atît timp cît șuntul chirurgical rămînea patent, dar ficatul era și el „șuntat" de sîngele portal, ceea ce a antrenat o morbiditate și o mortalitate inacceptabilă. Creșterea presiunii în vena portă este un fenomen compensator care încearcă să învingă obstacolul sinusoidal și postsinusoidal pentru a asigura perfuzia cu sînge a ficatului și deci viabilitatea acestuia.

În prezent deci, strategia tratamentului endoscopic și chirurgical trebuie să acționeze „periferic" pentru a preveni sau trata complicațiile HTP, conservînd însă „central" hipertensiunea portală. Această strategie și protocoalele terapeutice ce derivă din ea, reprezintă noua orientare ce domină deceniul al IX-lea în tratamentul hipertensiunii portale, în special de cauză intrahepatică.

1. Evaluarea hipertensiunii portale prin rezonanță magnetică (R.M.)

Imaginile obținute prin rezonanță magnetică, reprezintă o modalitate de evaluare a vaselor sanguine, datorită contrastului dintre țesuturile moi și sîngele circulant. Imaginile de R.M. efectuate pe pacienții cu HTP au ca scop demonstrarea patenței sistemului venos portal, permeabilitatea colateralelor porto-sistemice și funcționalitatea șuntului porto-sistemic, în mod deosebit a șuntului spleno-renal distal (Warren).

La începutul studiilor, imaginile obținute prin R.M. au fost comparate și verificate cu ajutorul panangiografiei hepatice. S-au obținut 3 tipuri de semnal de R.M. (69) :

— semnal absent sau slab, în lumenul vascular, ceea ce arată permeabilitatea venoasă ;

— semnal prezent în locul în care ar trebui să se găsească o venă ; cînd nu există colaterale vizibile, semnalul prezent nu e relevant pentru existența ocluziei ; cînd colateralele sînt vizibile, prezența semnalului sugerează ocluzia ; .

— imaginile de R.M. au arătat patența venoasă la toți pacienții lotului martor ; imaginile venei renale stîngi demonstrează permeabilitatea la toți bolnavii cu HTP ca și la cei din grupurile martor.

Scanned with OKEN Scanner

Colateralele porto-sistemice la bolnavii cu HTP apar pe imaginile din R.M. ca niște structuri tubulare multiple, cu semnale R.M. slabe sau absente, cu localizări caracteristice pentru aceste șunturi porto-sistemice naturale.

Aspectul circulației sanguine pe imaginile R.M. este complex și depinde de densitatea protonilor, de timpul de relaxare R.M. și de viteza sîngelui. Odată ce viteza fluidului crește, intensitatea semnalului de R.M. crește prin înlocuirea spinului parțial saturat, cu spin nesaturat.

Explorarea permeabilității șunturilor chirurgicale porto-sistemice a arătat următoarele :

— absența semnalului R.M. la nivelul șuntului, a confirmat permeabilitatea acestuia, controlat și angiografic ;

— apariția unui semnal semnificativ de R.M. la nivelul șuntului, ar putea reflecta tromboza sau curgerea lentă ; angiografia de control este obligatorie.

Perfecționarea metodei poate permite pe lîngă aprecierea modificărilor sistemului portal, și o apreciere hemodinamică.

2. Valoarea panangiografiei hepatice în tratamentul hipertensiunii portale

Starea morfologică și funcțională a patului vascular intrahepatic, reprezintă un criteriu esențial în alegerea și serierea metodelor de tratament în hipertensiunea portală. Aceeași afirmație este valabilă și pentru vasele mari ale zonei extrahepatice ca : vena portă, cu ramurile sale de origine, vena splenică și vena mezenterică superioară, și, atunci cînd este indicat, vena renală stîngă.

Un bolnav care este deci pregătit pentru o intervenție chirurgicală, trebuie să aibă efectuat setul de explorări angiografice a cărui rezultat să ne ofere criterii sigure pentru alegerea tipului de operație.

Splenoportografia asociată cu manometria, ileoportografia (manometria) și omfaloportografia (manometria) au fost (și sînt încă) explorările de rutină pre- și intraoperator, efectuate separat sau cuplate, care au dat elemente valoroase asupra permeabilității trunchiurilor venoase principale, asupra colateralelor și parțial asupra sistemului venos port intrahepatic. De asemenea, presiunile sîngelui portal în periferie, sau central, în vena portă, au constituit criterii de orientare asupra gradului hipertensiunii și au contribuit la alegerea tipului de operație.

În prezent, se consideră că este necesar să se stabilească cu mai multă preciezie și starea vasculară a parenchimului hepatic pentru a se evita un act chirurgical care să accentueze hipoxia hepatică și să antreneze insuficiența hepatică gravă, encefalopatia portală și pierderea bolnavului.

Panangiografia hepatică include (45) :

— venograma hepatică cu măsurarea presiunii venoase hepatice (liberă și blocată).

— arteriografia selectivă hepatică, splenică și mezenterică inferioară ;

Scanned with OKEN Scanner

— portografia (timpul venos al arteriografiei splenice și mezenterice superioare) ;

— venograma renală stîngă.

Arteriografia hepatică este utilizată din ce în ce mai frecvent de către numeroase echipe profilate pe tratamentul HTP.

În Japonia, Mikihiro Tominaga, Tomohiro Yamakawa, Yasuhiko Kurosu și alții (64) stabilesc pe baza arteriografiei hepatice 4 grupe, luînd criterii de clasificare :

— starea ramurilor arteriale intrahepatice intermediare și periferice ;

— vascularizarea ariilor periferice ale ficatului în vecinătatea diafragmului.

Deosebesc astfel următoarele tipuri :

— artera hepatică nu este mărită ;

Tipul I
- — anormalități minime ale arterelor intrahepatice (îngustare redusă) ;
- — ramurile periferice vizibile pînă în vecinătatea diafragmului ;
- — artera splenică pare cu diametrul mărit, (bolnav cu splenomegalie).

Tipul II
- — diametrele ficatului mărite ;
- — diametrul arterei hepatice crescut ;
- — arterele intrahepatice cudate, spiralate moderat ;
- — aspectul arterelor intrahepatice pare a fi determinat de modificările parenchimului ;
- — vascularizația zonelor hepatice periferice este încă abundentă.

Tipul III
- — artera hepatică cu diametrul similar cu tipul II, sau ușor îngustată ;
- — arterele intrahepatice cudate și spiralate mai accentuat ca la tipul II ;
- — vascularizația ariilor periferice încă vizibilă.

Tipul IV
- — artera hepatică cu calibrul mai redus decît la tipul III ;
- — ficatul micșorat ;
- — arterele intrahepatice mult cudate și marcat spiralate ;
- — vascularizația periferică săracă sau absentă.

S-au efectuat corelații între arteriografia hepatică și histologie, datele de laborator, evoluția clinică și s-a setabilit un paralelism evident. Tipul de vascularizație arterială, reflectă *statusul funcțional hepatic ;* fluxul arterial hepatic scăzut, concordă cu ciroza avansată, iar corelația cu evoluția clinică este cea mai semnificativă. Insuficiența hepatică și mortalitatea postoperatorie a fost cea mai mare la tipul IV arteriografic.

Reise deci, din studiul arteriografiei hepatice, riscul și strategia operatorie ce trebuie stabilită în funcție de tipul hărții arteriale a parenchimului hepatic. În prezent, majoritatea chirurgilor au abandonat șunturile tronculare sau radiculare care scad perfuzia sanguină a ficatului

Scanned with OKEN Scanner

și induc insuficiența hepatică, encefalopatia, icterul și uneori coma și pierderea bolnavului. Ficatul cirotic prost vascularizat, foarte greu suportă, sau nu suportă, absența sau diminuarea marcată a sîngelui portal.

Studiul fluxului sanguin portal. Un colectiv de medici din Atlanta, Georgia, S.U.A., condus de Bernard M. Nordlinger (45) au studiat aproximativ 200 de pacienți cu HTP prin ciroză (biopsie) și varice esofagiene, preoperator pentru a stabili semnificația clinică în chirurgie a angiografiei ; obiectivul principal a fost de a determina prezența sau absența fluxului portal hepatopet.

Metoda angiografică a constat din :

— arteriografia splenică cu studiul fazei venoase ;

— arteriografia mezenterică superioară cu faza venoasă mezenterico-portală ;

— venografia hepatică ;

— venografia renală stîngă ;

Perfuzia venoasă portală, stabilită pe faza venoasă a arteriogramei mezenterice superioare, a fost gradată după cum urmează :

— gradul I : flux hepatopet bun în vena portă și vizualizarea ramurilor venoase terțiare ;

— gradul I : flux hepatopet bun în vena portă și vizualizarea ramurilor venoase țerțiare ;

— gradul III : flux hepatopet slab în vena portă, fără vizualizarea ramurilor terțiare venoase ;

— gradul IV : lipsa fluxului hepatopet în vena portă.

S-a efectuat măsurarea presiunilor venoase în cava inferioară, vena renală stîngă, atriul drept, vena hepatică liberă și vena hepatică blocată.

Venografia hepatică blocată. S-a injectat pe cateter substanța de contrast (2 ml/sec timp de 5 secunde) cu filmare la fiecare secundă, timp de 10 secunde. Rezultatele au fost gradate astfel :

— gradul I : reflux mic sau absent al substanței de contrast în vena portă ;

— gradul II : reflux portal al substanței cu flux hepatopet prompt ;

— gradul III : reflux portal cu stază (lipsa fluxului hepatopet în interval de 3 secunde de la terminarea injectării) ;

— gradul IV : reflux venos portal cu flux hepatofug.

Din totalul bolnavilor operați, 139 pacienți au fost revăzuți și analizați din multiple puncte de vedere, pentru a evalua rezultatele intervenției chirurgicale. La 89 de pacienți s-a executat șunt spleno-renal distal (Warren) așa-numitul *șunt selectiv*.

La 48 de bolnavi s-a executat *șunt neselectiv* și anume : 42 interpoziție de grefă în H mezo-cav, mezo-renal ; 4 anastomoze porto-cave și 2 spleno-renale convenționale (splenectomie cu anastomoză spleno-renală termino-laterală).

Concluzia studiului prospectiv, care este foarte amănunțit efectuat, atît preoperator, dar mai ales postoperator, unde analizează toate complicațiile, este următoarea : nu se poate efectua în prezent o chirurgie de șuntare porto-sistemică, fără a cunoaște datele de angiografie venoasă a ficatului, de maniera stabilirii gradului de perfuzie a ficatului de către sîngele portal. Rezultatele obținute operînd astfel, stabilesc că perfuzia venoasă portă a ficatului, atunci cînd există, *trebuie menținută, nu de-*

Scanned with OKEN Scanner

gradată. Reiese deci că în perfuzia portală de gradul I și II, *este indicată anastomoza spleno-renală distală,* — deci selectivă, tip Warrem, care nu șuntează sîngele portal, dar degrevează varicele eso-gastrice care se reduc, și astfel se previne hemoragia. Asocierea la anastomoza spleno-renală distală a ligaturilor la vărsarea venei gastrice stîngi, venei gastrice drepte și a venei gastro-epiplooice drepte, susțin cu atît mai mult fluxul portal hepatopet și decongestionează în plus zona cardio-eso-tuberozitară.

Sunturile neselective (spleno-renal central după spleneomie, mezenterico-cav, coronaro-cav sau chiar porto-cav latero-lateral) pot fi, eventual, indicate la bolnavii cu perfuzie portală de gradul III și IV, unde sîngele portal nu mai perfuzează ficatul (ciroză avansată), avînd curent sanguin centrifug.

3. Tratamentul medical actual al hipertensiunii portale

Tratamentul hipertensiunii portale urmărește diminuarea rezistenței vasculare portale, descreșterea afluxului venos portal, sau micșorarea ambelor componente.

Reducerea farmacologică a rezistenței vasculare portale este problematică, deoarece rezistența vasculară intrahepatică, consecință a schimbărilor structurale din ficat, este relativ fixă; rezistența vasculară a colateralelor porto-sistemice hepatofuge este greu de redus, deoarece diametrul acestor vase ajunge la maximum posibil, iar musculatura netedă a pereților acestora, nu mai poate reacționa la stimulii vasodilatatori. Reiese deci că *reducerea fluxului venos portal* este principalul mecanism de acțiune a majorității medicamentelor folosite în tratamentul medical al hipertensiunii portale.

Scopul tratamentului medical al HTP este reducerea presiunii portale pentru a preveni complicațiile acesteia, iar în urgență hemoragică, controlul hemoragiei (59).

Vasopresina, vasoconstrictor puternic, cu efect imediat, cu acțiune în special în teritoriile „neesențiale", produce o scădere considerabilă a fluxului venos portal și în consecință scade și fluxul colateral porto-sistemic, inclusiv la nivelul zonei eso-gastrice; se constată însă și scăderea performanței cardiace, consecință a scăderii fluxului coronarian. Efectele hemodinamice ale vasopresinei sînt aparente la o infuzie de 0,75 mU/Kgmin., și cresc puțin la dozele mari. Pentru reducerea acțiunii adverse asupra cordului, concomitent se administrează un drog inotrop; dintre substanțele studiate și folosite, nitroglicerina este cel mai adecvat. Un studiu comparativ între *triglycyl-vasopresina* (2 mg la 6 ore) și vasopresina (0,4 U/min.)) a demonstrat că hemoragiile au fost stăpînite la 70% din pacienți cu triglycyl-vasopresina, față de 9% cu vasopresină.

Somatostatina. Este un hormon cu acțiune vasoconstrictoare, care scade fluxul venos portal în mai puțin de 15 secunde, cu acțiune directă și selectivă pe musculatura netedă a vaselor mezenterice. S-au efectuat studii comparative cu vasopresina: Kravetz și colab. (29) găsesc somatostatina la fel de eficientă ca vasopresina, în oprirea hemoragiilor, în timp

Scanned with OKEN Scanner

ce Jenkins găsește somatostatina (250 μg în bolus, urmată de 250 μg/oră) mai eficientă decît vasopresina, iar efectele adverse, mai reduse. Tratamentul cu somatostatină, mai ales în urgența hemoragică a varicelor, pare a fi un tratament promițător.

Propranolul este un betablocant care reduce fluxul sanguin splahnic atît prin blocarea receptorilor beta adrenergici vasodilatatori splahnici, cît și prin creșterea vasoconstricției splahnice mediată prin receptorii alfa adrenergici (29). Există un răspuns variabil al bolnavilor la acțiunea de scădere a presiunii venoase hepatice, care trebuie testat ; scăderea răspunsului la *propranolol* este proporțională cu gradul lezării hepatice. Terapia cu propranolol (40—160 mg/zi) este aplicată în special pentru prevenirea hemoragiilor variceale și nu în accidentul hemoragic în care somatostatina și vasopresina sînt mai eficiente și mai prompte. Efectele negative sînt puține și menționăm bradicardia care trebuie testată și nu redusă sub 25%.

Au mai fost studiați și testați și alți agenți hipotensori portali ca *nitriții, prazosinul* (blocant alfa adrenergic) care în doze de 5 mg×2/zi, scade cu 17—18% presiunea venoasă portală, *clonidina,* și alții care nu au intrat în tratamentul de rutină. *Prostaglandinele* (indometacina) par a diminua afluxul portal.

4. Tratamentul chirurgical actual al hipertensiunii portale

Istoria tratamentului hipertensiunii portale este marcată de o succesiune de speranțe și de deziluzii legate de multiplele și diversele metode utilizate. De asemenea, este caracteristic efortul continuu al cercetătorilor și terapeuților în a descoperi noi procedee care să amelioreze rezultatele încă nesatisfăcătoare sau chiar să redescopere unele metode, care însă să fie aplicate cu indicații bine precizate, susținute de noile metode de investigare, din care panangiografia hepatică și explorarea imagistică sînt pe prim plan (41).

După succesele înregistrate de Whipple, Blakermore, Lord, Lington, în perioada anilor 1945—1947 în șunturile portosistemice, a urmat o adevărată epocă, de aproximativ 30 de ani, de executare a derivațiilor portale, de diverse tipuri, cu rezultat inițial spectacular, în ceea ce privește scăderea semnificativă, uneori pînă la anulare, a hipertensiunii portale, cu decomprimarea varicelor esofagiene, obținîndu-se astfel profilaxia accidentelor hemoragice. La Spitalul Caritas, D. Burlui realizează în 1962, deschizîndu-se astfel perioada chirurgiei de derivație porto-sistemică, prima anastomoză porto-cavă termino-laterală care a reușit la noi în țară, ulterior s-au angajat în acest tip derivativ de tratament al HTP colectivele de la Spitalul de Urgență, Colectivul Chirurgical de la Spitalul Fundeni, condus de profesorul D. Setlacec, colectivul chirurgical din Tg. Mureș, condus de profesor E. Bancu și altele. Mortalitatea operatorie a bolnavilor cărora li s-a executat șunt porto-cav în plină hemoragie, a fost inaccepta-

Scanned with OKEN Scanner

bil de mare (pînă la 70—80%) datorită în primul rînd insuficienței hepatice acute ; la bolnavii operați „la rece" anularea sau scăderea semnificativă a perfuziei ficatului cirotic de sîngele portal, a indus mai devreme sau mai tîrziu tot insuficiență hepatică, cu encefalopatie, icter, ascită și pierderea bolnavilor într-un procent mare.

Noile metode de investigație, axate pe starea vascularizației arteriale și venoase a ficatului, pe hemodinamica fluxului portal, corelate cu determinarea toleranței ficatului la absența oxigenului și a compușilor sîngelui din sistemul venos port, a stabilit experimental și clinic, că atît timp cît există flux sanguin portal hepatopet, este contraindicată orice operație care șuntează și anulează sau diminuă (anastomoze radiculare) fluxul venos. Dacă arteriografia arată vascularizație de tip III sau mai ales IV, în care zone importante ale parenchimului hepatic nu sînt vascularizate nici arterial, înțelegem mecanismul necrozei hepatice consecutive șuntului și insuficiența hepatică acută, mortală, sau insuficiență hepatică progresivă, cu encefalopatie și cu același rezultat final. Deci, dacă chirurgul pînă de curînd executa operații care să scadă hipertensiunea portală cît mai mult la polul hepatic, pentru a decomprima și drena și sîngele de la polul eso-gastric, în prezent, la bolnavii cirotici el este chemat să execute operații care să mențină presiunea sîngelui la nivelul venei porte și să decomprime și să dreneze sîngele eso-gastric în rețeaua sistemică sau/și să anuleze elementul anatomic venos, în iminența de rupere. *Este deci o nouă concepție, care a impus o nouă strategie de tratament,* cel puțin în varicele eso-gastrice patente, sîngerînde, sau în iminența de a sîngera sau de a resîngera.

Anastomozele porto-cave tronculare, dintre care cea termino-laterală trebuie exclusă, vor rămîne în arsenalul terapeutic pentru a fi executate „de excepție" sau „de necesitate", cînd hemoragia eso-gastrică nu a putut fi oprită cu nici o altă metodă, sau atunci cînd fluxul portal este centrifug, de gradul IV, sau venografia hepatică blocată, arată gradul III sau IV (deci ciroză avansată). Se poate astfel executa anastomoză porto-cavă tronculară latero-laterală directă sau în H, anastomoză porto-cavă termino-laterală dublă sau anastomoză radiculară mezenterico-cavă (directă sau în H) sau spleno-renală centrală, termino-laterală, cu splenectomie.

Pentru decomprimarea eso-gastrică și drenarea sîngelui venos din această zonă, sînt indicate : *anastomoza spleno-renală termino-laterală distală* (operația Warren, 1967) cu conservarea splinei, sau dacă condițiile anatomice permit, anastomoza coronaro-cavă (fig. XI.1).

Se poate obiecta că operația Warren nu extirpă splina, care uneori prezintă un hipersplenism accentuat : decomprimarea ei prin șuntul spleno-renal, va ameliora, de cele mai multe ori și hipersplenismul hematologic. Hipersplenismul restant poate fi tratat medical, de cele mai multe ori. Este exact situația constatată de noi în cele 166 anastomoze porto-cave tronculare (83 T—L și 83 L—L) executate în Clinica Caritas, cu splenomegalie și hipersplenism, în care splina și-a micșorat semnificativ volumul postoperator și hipersplenismul s-a redus, intrînd în limite acceptabile și beneficiind de tratament medical. Trebuie să menționăm că uneori splenomegalia și hipersplenismul recidivează, ceea ce concordă cu trom-

Scanned with OKEN Scanner

boza anastomozei și a impus în cazuistica noastră, splenectomia, eventual cu anastomoză spleno-renală.

Degrevarea și scăderea presiunii venoase în teritoriul eso-gastric proximal, nu reușește întotdeauna să colabeze varicele, prin anastomoza spleno-renală distală ; este necesar să se execute și alte metode terapeutice în asociere.

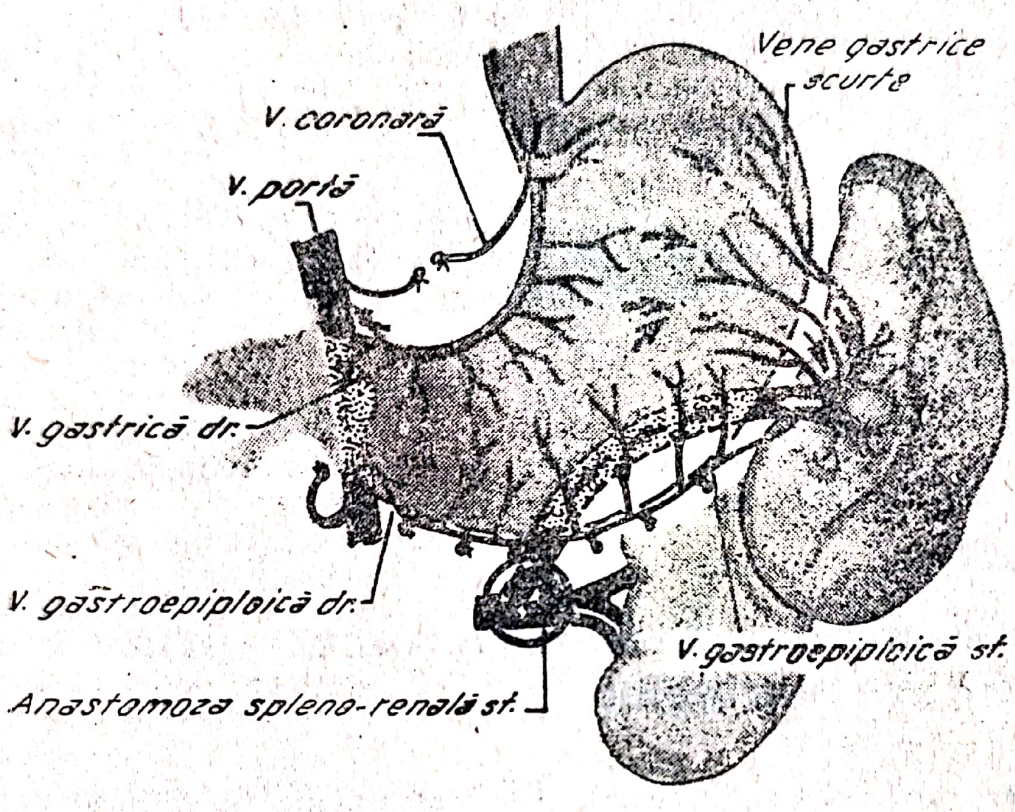

Fig. XI.1. — Șunt spleno-renal proximal (Waren).

Este de altfel, în prezent, o caracteristică a chirurgiei hipertensiunii portale de *a asocia mai multe procedee,* în scopul de a desființa varicele esofagiene și gastrice și a preveni hemoragia.

Din punct de vedere hemodinamic, tratamentul poate viza trei obiective (41) și anume :

1. *Suprimarea sau scăderea globală a hipertensiunii portale* prin tratament medical și șunt porto-sistemic tradițional.

2. *Corijarea sau scăderea regională sau sectorială a hipertensiunii portale* la nivelul gastro-esofagian prin :

— *reducerea aportului sanguin,* utilizînd devascularizația eso-gastrică, embolizarea (sau ligatura) venei coronare gastrice la nivelul portei, deconexiunea porto-azygos (diferite tehnici) prin operații de baraj la nivelul stomacului și/sau a esofagului ;

— *decomprimarea varicelor eso-gastrice* prin deturnarea drenajului sanguin, executînd anastomoza spleno-renală distală (și variantele sale), sau cînd condițiile anatomice se pretează, anastomoză coronaro-cavă.

3. *Suprimarea varicelor esofagiene* (sclerozare, ligaturi, rezecții eso-gastrice proximale).

Pacientul care nu răspunde la tratamentul medical, sau pacientul care este în iminență de hemoragie prin ruperea varicelor eso-gastrice, sau a prezentat episodul hemoragic, este candidat pentru terapia definitivă ; nu este indicat să se aștepte repetarea accidentului hemoragic, care va veni sigur !

Alegerea terapiei definitive depinde de numeroși factori, cum ar fi :

— statusul pacientului (clasificarea Child sau Léger) ;
— caracterul de urgență sau nu al intervenției ;
— cauza și mecanismul patogenic al HTP ;
— patența și relațiile anatomice ale vaselor sistemului portal utilizate pentru anastomoze ;
— prezența și gradul ascitei sau/și al encefalopatiei ;
— localizarea hemoragiei (esofagiană sau/și gastrică) ;
— alți factori — vîrsta pacientului ;
— boli asociate ;
— antecedente chirurgicale ;
— prezența sau nu a hipersplenismului ;
— disponibilitatea unor investigații în instituția respectivă.

5. Tratamentul hemoragiei acute prin ruptura varicelor

Protocolul terapeutic pe care îl folosesc numeroși chirurgi în prezent, la bolnavul cu hemoragie digestivă superioară, a cărui anamneză și examen clinic obiectiv sugerează HTP, și care obligatoriu este internat în secția A.T.I., este următorul (74) :

— Cel puțin două căi sigure de terapie endovenoasă ; este indicată a treia venă cateterizată pentru monitorizarea presiunii venoase centrale. Pe aceste căi venoase libere, se va putea efectua tratamentul complex al oricărui tip de hemoragie, asupra căruia nu insistăm.

— Spălătură gastrică (sondă) cu apă rece.

— Administrarea în perfuzie de pitresină (20 u/20 min. — inițial. 0,4 u/min. — ulterior).

— Glypresină 1 mg, în perfuzie.

— Dacă hemoragia nu se oprește se recurge la *endoscopie* cu intenție de hemostază (prin scleroterapie etc.) care, în mîna specialistului antrenat, poate reuși în 80—90% din cazuri ; hemostaza poate fi definitivă, de durată sau temporară.

Opinia autorilor, care au utilizat scleroterapia endoscopică de hemostază, este că această tehnică, care cîștigă continuu teren, obține rezultate mai bune decît tratamentul medical, cu o rată de supraviețuire mai mare (55).

Scanned with OKEN Scanner

Rezultatul autorilor în scleroterapia endoscopică în urgență, este :

— sîngerarea s-a oprit în 88% din cazuri ;

— mortalitatea postoperatorie în 24% (8% a fost legată de nereușita scleroterapiei) ;

— hemoragii recurente nu au apărut în 34 de luni ;

— mortalitatea la 34 luni, 37% (cel mai frecvent prin insuficiență hepatică) ;

— complicații : strictura esofagiană — relativ ușor de dilatat ; ulcerul esofagian.

Autorii cred că scleroterapia este metoda de elecție pentru tratamentul hemoragiei acute (prin varice esofagiene rupte), indiferent de statusul funcțional hepatic ; este și un mijloc sigur de diagnostic. În cel mai rău caz, efectuează o hemostază „de moment" care permite chirurgului investigații, pregătirea bolnavului și alegerea tipului de operație ; uneori însă este unica metodă necesară prevenirii unei hemoragii recurente.

Endoscopia nu poate rezolva varicele gastrice și nici sîngerarea din gastrita erozivă.

— La majoritatea pacienților, hemoragia poate fi stăpînită, în care caz se reduce rata de administrare a pitresinei.

— Dacă hemoragia nu se oprește, se măresc dozele de pitresină, se asociază nitroglicerina în perfuzie și se începe cu 5 μg/min., putînd fi mărită pînă la 50—100 μg/min., pentru a evita efectele secundare coronaro-constrictive ale vasopresinei.

— Dacă tratamentul medicamentos este ineficient, se aplică sonda Sengstaken—Blakemore sau Linton ; se recomandă controlul radiografic al poziției sondei și pentru a preveni complicațiile pulmonare, bolnavul se aspiră sau se intubează traheal. În această situație, echipa de radiologie vasculară este chemată să efectueze panangiografia hepatică, în scopul :

— evaluării perfuziei portale a ficatului prin observarea gradului de opacifiere a ramurilor portale intrahepatice ;

— evaluării gradului hipertensiunii portale ;

— evaluării permeabilității marilor vene ale sistemului port ;

— evaluării relațiilor anatomice dintre splină și vena renală stîngă.

Dacă informațiile, furnizate de panangiografie, sugerează permeabilitatea marilor vene, flux portal hepatopet și raporturi anatomice favorabile, intervenția chirurgicală de elecție este șuntul selectiv (șunt distal) splenorenal, cu ligatura distală (la vărsare) a venei coronare stîngi, a venei coronare drepte și a venei gastroepiplooice drepte.

Dacă pacientul este alcoolic, are o circulație portală stagnantă sau centrifugă (gradul III sau IV), prezintă ascită, este mai indicat un șunt porto-cav latero-lateral, care în urgență se efectuează mai rapid decît șuntul selectiv spleno-renal distal.

La pacienții care prezintă obstrucții portale extrahepatice (obstacol prehepatic) prin ocluzia venei porte, a mezentericei superioare sau a splenicei, dacă scleroterapia endoscopică nu reușește (varice cardio-tuberozitare), este indicată devascularizarea eso-gastrică proximală, deconexiunea azygo-portală, cu care ocazie se pot ligatura intragastric și varicele esofagiene distale și cele cardio-tuberozitare.

Scanned with OKEN Scanner

6. Tratamentul profilactic al sîngerării sau a recidivei ei, în varicele eso-gastrice

Avem de tratat două grupuri de bolnavi :

— pacienții internați în plină hemoragie, pe care am reușit s-o oprim și care ne oferă timp pentru pregătire adecvată ;

— pacienții care au în antecedente una sau mai multe H.D.S. și care se internează pentru efectuarea tratamentului de prevenire a unei noi hemoragii.

A. **Tratamentul medical** constă în administrarea continuă cu propranolol, doza zilnică fiind monitorizată, în funcție de diminuarea ritmului cardiac care nu trebuie să depășească 25%. Bolnavul trebuie urmărit continuu, cel puțin la început, pentru a testa toleranța și eventualele acțiuni adecvate ale drogului. Utilizarea propranololului pe termen lung este totuși controversată în prezent.

B. **Procedee invazive**

a. *Scleroterapia endoscopică* constă din injectarea substanței sclerozante, fie submucos, perivariceal, fie intralumenal, în scopul obstrucției varicelor esofagiene. Este o metodă care implică repetarea procedeelor de sclerozare, la anumite intervale de timp, pînă la desființarea tuturor coloanelor variceale. Rata de recurență a recidivelor este totuși mare, dar este o metodă cu mortalitate redusă, care nu induce insuficiența hepatică și encefalopatia portală.

b. *Embolizarea percutană transhepatică* se poate aplica pentru vena gastrică stîngă, alte colaterale mari și eventual varice. Metoda nu prezintă eficiență sigură și este grevată de complicații frecvente ca : hemoragii intraabdominale, tromboză venoasă portală, embolie pulmonară.

C. **Procedee chirurgicale**

a. *Ligatura transtoracică sau transgastrică* a varicelor este mai puțin utilizată în prezent ; ligatura transesofagiană a varicelor se efectuează prin toracotomie stîngă în spațiul VII intercostal. Se ligaturează venele paresofagiene, se deschide esofagul longitudinal pe 6 cm pînă la joncțiunea gastrică ; columnele variceale sînt ligaturate cu fir continuu, esofagul fiind închis în două straturi. În varicele gastrice, acestea se ligaturează prin abord transgastric.

b. *Transsecțiunea esofagiană*. Esofagul este abordat și expus ca în cazurile ligaturii transgastrice a varicelor, apoi se incizează transversal, peretele anterior, la 2 cm cranial de joncțiunea cu stomacul. Se execută hemostaza tranșei, se secționează mucoasa peretelui posterior, lăsînd stratul muscular intact, și se reface cu fire separate ; peretele anterior este închis în două straturi.

Tehnicele de ligatură a varicelor (transesofagiană sau transgastrică) și transecțiunea esofagiană realizează un control inițial al hemoragiei de aproximativ 80% ; recurența hemoragiei este aproape sigură și mortalitatea operatorie, mai ales pentru alcoolici, 20—50%.

Aceste tehnici pot fi executate cu un risc mai mic în HTP extrahepatică, cu ficat normal sau la pacienții cirotici, încadrați în stadiul Child A

Scanned with OKEN Scanner

sau eventual B. Variante ale acestor tehnici sînt cele care utilizează un pistol, tip capsator (EEA stapler) ; printr-o laparotomie și o gastrotomie anterioară redusă, stapler-ul se introduce în esofagul abdominal și deasupra cardiei (2—4 cm) și este pus în funcțiune. Dacă vagii nu au fost izolați, se asociază o piloroplastie. Este o metodă de temporizare și nu e utilă pacienților cu hemoragii prin varice rupte.

c. *Devascularizarea eso-gastrică*

Frecvent utilizată ca procedeu asociat, constă din devascularizarea esofagului abdominal și 1/3 proximală a micii curburi gastrice, eventual asociată cu vagotomie supraselectivă ; pe aceeași porțiune se devascularizează marea curbură gastrică, cu interceptarea vaselor scurte splenogastrice, inclusiv ligatura venei gastrice posterioare. Se intercepteză astfel majoritatea vaselor extragastrice care alimentează varicele eso-gastro-tuberozitare. Dezvoltarea altor colaterale hepatofuge în aceeași zonă, poate diminua în timp eficiența devascularizării.

d. *Deconexiunea azygo-portală*

Tehnica Tanner deschisă în anii 1950 și executată la aproximativ 5 cm sub cardia, în mîna autorului prezenta o mortalitate de 24%, iar recurența hemoragică de 44% la bolnavii cirotici.

În 1973, Sugiura și Futagawa descriu o tehnică, în două etape, în care în prima, transtoracic, este devascularizat esofagul și apoi se execută transsecțiunea esofagiană descrisă mai sus.

În a doua etapă, printr-o laparatomie mediană, se execută o devascularizarea extensivă a micii și a marii curburi gastrice, vagotomie selectivă, piloroplastie și splenectomie. Pe un lot de 276 pacienți, autorii comunică :

— mortalitatea operatorie 4,3% ;
— recurența hemoragiei 2% ;
— supraviețuire la 5 ani, 83%.

O treime din bolnavi, prezentau însă obstacol extrahepatic, cu un ficat normal, iar ciroticii se încadrau în stadiul Child A sau B.

Rezultatele pe un lot de bolnavi cu risc ridicat (Child C) au fost :

— mortalitatea operatorie 17% (24% în urgență) ;
— supraviețuiri la 5 ani 60% ;
— recurența hemoragiei 5%.

Ricardo Rossi și colab. (55) publică în 1985 o modificare a tehnicii lui Sugiura, realizînd timpul abdominal primul și continuînd transgastric cu introducerea și folosirea unui capsator (stapler) fără lamă, la nivelul esofagului abdominal. Etapa a doua a operației este efectuată mai tîrziu sau înlocuită cu sclerozarea varicelor restante pe cale endoscopică.

e. *Splenectomia.* Splenectomia sigură este în prezent indicată la bolnavii cu varice datorate trombozei venei splenice, deci cu HTP cu localizare stîngă. La bolnavii cirotici este apreciată a avea o eficacitatea redusă, iar recurența hemoragiei este sigură. Splenectomia trebuie evitată la bolnavii care pot beneficia în viitor de un șunt. Ocluzia percutană (embolizare) a arterei splenice pare a fi eficientă în tratarea hipersplenismului, ducînd la corectarea pancitopeniei (55).

Am efectuat la cel puțin 10 bolnavi, ligatura arterei splenice, cu ocazia operațiilor asociate la polul esogastric (cel mai frecvent la devascu-

Scanned with OKEN Scanner

larizări plus deconexiuni azygo-portale), care prezentau hipersplenism hematologic sau asociat cu hipersplenism imunologic, cu rezultate certe de ameliorare evidentă a hipersplenismului și fără nici o complicație la nivelul splinei.

f. *Șuntul porto-sistemic.* Tipurile de șunt și tehnicile lor cunoscute chirurgilor, mai ales a celor profilați și pe chirurgia HTP ; atît șunturile tronculare, cu diversele variante, cît și cele radiculare de rutină sau de excepție (coronaro-cavă, omfalo-cavă etc.) au constituit materialul multor lucrări și studii comparative.

Șunturile pot fi deosebite în *șunturi centrale* (sau neselective) care anulează sau scad semnificativ HTP și *șuntul selectiv spleno-renal* distal (Warren, 1967) cu conservarea splinei.

Șuntul selectiv spleno-renal distal

Obiectivele lui sînt :

— decomprimarea varicelor gastro-esofagiene prin intermediul venelor gastrice scurte ;

— păstrarea fluxului sanguin portal.

Tehnica fiind cunoscută, doresc să reamintesc următoarele :

— vena splenică se secționează aproximativ la rasul confluenței mezenterico-porte, pentru a nu lăsa fund de sac ce poate induce trombozarea venei porte ;

— vena splenică se disecă doar atît cît e necesar ca să asigure un unghi de cădere conversabil spre vena renală, fără cudură ; interceptarea abuzivă a ramurilor ce vin din vena gastro-epiplooică stîngă, care drenează stomacul, este contraindicată ;

— păstrarea ligamentului gastro-splenic și a vaselor gastrice scurte, este hotărîtoare pentru reușita decomprimării zonei eso-gastrice ;

— procedeul este completat cu o devascularizare a micii curburi gastrice, inclusiv ligatura venei gastrice stîngi cît mai aproape de portă, a venei gastrice drepte și a venei gastro-epiplooice drepte.

Eventualele varice esofagiene reziduale pot fi sclerozate endoscopic, tardiv post-operator.

Operația poate fi dificlă în timpul de degajare și reclinare cranială a pancreasului corporeo-caudal și în timpul de izolare a venei splenice.

Rezultatele : un studiu din Atlanta, Georgia, din 1985 (36 b) menționează :

— Șuntul selectiv spleno-renal distal poate fi realizat cu o mortalitate operatorie egală sau mai mică cu a splenectomiei la grupul de pacienți în cauză.

— Se obține un control optim al hemoragiei variceale cu un risc de recurență a hemoragiei sub 5% față de 20% în șuntul spleno-renal central și 23% în cazul procedeelor de devascularizare.

— Creșterea semnificativă a speranței de viață a pacienților care nu sînt alcoolici (70% la 5 ani).

— Incidența semnificativă mai scăzută a encefalopatiei portale, cu conservarea mai bună a funcției hepatice.

Anastomozele porto-cave tradiționale

— *Șunturile tronculare* rămîn și în prezent, metodele chirurgicale cele mai eficace de scădere globală a hipertensiunii portale, pe care o re-

Scanned with OKEN Scanner

duce semnificativ sau o anulează la nivelul sistemului venos portal, în amonte de anastomoză. Din acest punct de vedere este metoda care decomprimă cel mai eficient conexiunile porto-sistemice, colabînd aceste anastomoze hiperfuncționale, *derivatite* — atît timp cît șuntul rămîne funcțional ; teritoriul eso-gastric este decomprimat, varicele se reduc, iar riscul de rupere și sîngerare dispare.

Pe de altă parte însă, perfuzia cu sînge portal a parenchimului hepatic este anulată în anastomoza porto-cavă termino-laterală, iar în ciroza avansată, cu curent portal centrifug (venografie portală de tip 3, 4), hipertensiunea sîngelui intrahepatic (pre, intra și post sinusoidal) crește și mai mult. Bolnavii din această categorie (Child C) nu suportă tipul de anastomoză. În lipsa posibilității tehnice de panangiografie hepatică, cuplată cu venografie hepatică retrogradă (cateter blocat în vena suprahepatică), în Clinica de la Caritas, intraoperator s-a cateterizat vena omfalică (hipertensiunea favorizează cateterizarea) introducînd un tub de cateter prin ramul stîng portal, pînă la nivelul trunchiului portal și s-a măsurat presiunea portală. S-a clampat vena portă la nivelul pediculului hepatic și s-a controlat din nou presiunea ; dacă presiunea scade, sîngele arterial reușește să traverseze sinusoidul și să dreneze în venele hepatice și în vena cavă ; în cazul în care presiunea crește (ceea ce corespunde cu tipul 3 sau 4 al venografiei portale), anastomoza este total contraindicată și se poate recurge la anastomoza porto-cavă latero-laterală sau anastomoza dublă porto-cavă termino-laterală.

— *Anastomozele porto-sistemice radiculare*, de tip mezenterico-cav sau spleno-renal central (cu splenoctomie) au de asemenea, în mai mică măsură, efectul de scădere a HTP, cu efect mai puțin eficace de decomprimare a teritoriului eso-gastric, dar și cu menținerea eventual a unei perfuzii portale la bolnavii cu ciroză într-un stadiu mai puțin avansat.

În prezent, procedeele de șuntare porto-cave (tronculare sau radiculare, convenționale) sînt din ce în ce mai puțni utilizate și pot avea următoarele indicații :

— pacienții cu ciroză care prezintă o circulație portală hepatofugă și eventual o mărire adaptativă a arterei hepatice (anastomoză porto-cavă latero-laterală) ;

— hemoragiile eso-gastrice grave, imposibil de stăpînit prin toate celelalte metode (deci în ultimă instanță) ;

— ascitele care nu reacționează la tratament medical sau la șuntul peritoneo-venos (imposibilitate tehnică, intoleranță a bolnavului etc.) ;

— în sindromul Budd-Chiari ; dacă însă acesta este datorat unei obstrucții a venei cave deasupra ficatului sau a diafragmei, șunturile porto-sistemice sînt ineficiente, fiind necesar un șunt la nivel atrial.

Deteriorarea funcției hepatice în anastomozele porto-cave tradiționale, induce encefalopatia portală între 5—40% după numeroși autori (41).

Mortalitatea operatorie a derivațiilor porto-sistemice variază între cîteva procente în cazul clasei A (Child), bolnavi operați „la rece" și 90% pentru clasa C (Child), operați în urgență hemoragică.

Scanned with OKEN Scanner

7. Ascita

Descompensarea ascitică la bolnavul cirotic semnifică un stadiu avansat al bolii și atrage un prognostic rezervat. Ascita reprezintă mult mai mult decît un simplu defect osmotic ; ea reprezintă o amenințare gravă a vieții bolnavului, 32% din pacienți supraviețuiesc 1 an de la apariția ascitei, iar 83% din pacienți mor într-un interval de pînă la 2 ani de la apariția ascitei (35). Pacienții cu ascită mor prin insuficiență renală, mai frecvent decît prin insuficiență hepatică. Ciroticul cu *ascită* are retenție renală de clorură de sodiu, cauzată și de hipovolemie ; diureticele agravează hipovolemia și pot declanșa un sindrom hepato-renal, caracterizat prin oligurie cu conținut redus de sodiu și prin azotemie.

Ascita, care apare după o hemoragie, prin ruperea varicelor eso-gastrice sau ascita post-operatorie, este de prognostic mai benign deoarece ea răspunde la tratamentul medical complex aplicat și de cele mai multe ori dispare.

Ascita, care apare în obstacolul post-sinusoidal intra- sau extrahepatic (Budd-Chiari etc.), în care ficatul este încă bun sau puțin afectat, poate avea un prognostic mai favorabil, odată cu tratarea factorului cauzal.

Ascita, care apare în ciroza avansată, în afara altor factori agresivi, este însă gravă ; ea poate răspunde la tratamentul conservator, dacă acesta este aplicat precoce și efectuat cu competență și continuitate.

Chirurgul sau specialistul de terapie intensivă este chemat atunci cînd ascita nu mai răspunde la tratamentul medical, moment în care bolnavul este într-o stare gravă. Rinichiul nu mai răspunde la nici un tratament, inclusiv *șuntul peritoneo-sistemic,* în stadiul în care a avut loc necroza tubulară.

Răspunsul nesatisfăcător al ascitei la tratamentul medical, apariția hidrotoraxului, declanșarea sindromului hepato-renal, creșterea azotului sanguin neproteic, dezechilibrele electrolitice importante, depleția volumului intravascular, sînt indicații absolute pentru șuntul peritoneo-venos.

Șuntul peritoneo-venos este un procedeu care încearcă refacerea volemiei și desființarea celui de al treilea spațiu, datorită căruia apare deficitul volemic. Șuntul peritoneo-venos poate reface sau ameliora funcția renală și excreția de sodiu, întrerupe lanțul patogenic al ascitei și duce la stabilirea unei balanțe azotate și proteice pozitive.

Contraindicațiile (relative) ale șuntului peritoneo-venos sînt :

— bilirubinemia peste 10 mg% ;
— encefalopatia, în absența unei uremii crescute ;
— defectele de agregare patentă ;
— infecții active ;
— coma recurentă ;
— insuficiența cardiacă.

Selectarea pacienților este deci esențială pentru succesul șuntului și evitarea complicațiilor.

În prezent, șuntul peritoneo-venos tinde să înlocuiască clasicul șunt porto-cav latero-lateral, mai ales dacă bolnavul nu a prezentat hemoragii variceale.

Scanned with OKEN Scanner

Efectuarea șuntului Le Veen furnizează o metodă mult mai directă de corectare a maldistribuției fluidului extracelular în cavitatea peritoneală.

Unele dezavantaje ale șuntului Le Veen au fost depășite prin introducerea șuntului Denver ; o valvă simplificată minimalizează potențialul de acumulare a fibrinei, în timp ce un corp de pompă flexibil, permite determinarea neinvazivă a permeabilității tubului prin compresie externă. O ameliorare a constituit-o utilizarea a două valve în camera pompei, cea de a doua valvă prevenind reflexul sanguin și coagularea la capătul distal și în camera pompei, în cursul funcționării acesteia.

Tehnica montării șuntului Le Veen și Denver sînt publicate și cunoscute.

Împreună cu Dr. Mircea Nicolae (43), în lipsa trusei de tip Le Veen sau Denver, am utilizat începînd din 1980, la Spitalul Colțea, o trusă confecționată din tubulatură de material plastic, reintegrînd lichidul de ascită în circulația sistemică. Am obținut, în cazurile selecționate, care aveau indicație, rezultate încurajatoare. Este o metodă de derivație peritoneo-venoasă externă care rezolvă în multe cazuri ascita rebelă la orice alt tratament, îmbunătățește confortul și supraviețuirea bolnavului cirotic, ameliorează funcția renală și nutriția acestuia. Reprezintă o tehnică simplă, ieftină, nu necesită echipament special și poate fi realizată de orice serviciu. Lucrarea comunicată și publicată, ca și filmul respectiv, a fost apreciată în țară și peste hotare.

— Șuntul peritoneo-venos sistemic, reprezintă o metodă, care a dat unele rezultate încurajatoare la bolnavii cu ascită, care nu mai beneficiază de tratamentul medical și reprezitnă actualmente o alternativă la șuntul porto-cav latero-lateral, sau la alte metode de drenaj a lichidului din cavitatea peritoneală utilizate în trecut și cunoscute, ca visceropexiile, extraperitonizarea lobului hepatic drept (Burlui, 1959) și altele.

8. Encefalopatia portală

Encefalopatia portală (E.P.) este considerată o complicație neurologică a unei perturbări metabolice în care un rol esențial îi revine ficatului. Cele mai multe ipoteze asupra patogeniei E.P. sînt legate de conceptul conform căruia ficatul insuficient nu poate să mai inactiveze, să metabolizeze sau să mențină la un nivel normal anumite substanțe : 1. amoniacul ; 2. ipoteza sinergistă, care include amoniacul, metantiolii și acizii grași cu lanț scurt ; 3. ipoteza pseudoneuro-transmițătorilor amino-acidici neidentificați (17).

— *Amoniacul*, tradițional incriminat în producerea E.P., conform rezultatului a numeroase cercetări, nu este cauza unică. În practică, determinarea amoniemiei, mai ales a celei arteriale, rămîne principala explorare bio-chimică pentru evaluarea gradului E.P. Există totuși manifestări ale E.P., uneori grave, la cel puțin 10% din pacienții cu amoniemie normală, sau dacă se administrează inhibitori de monoaminooxidază, amoniemia scade, dar simptomele de E.P. rămîn sau chiar se agravează.

Scanned with OKEN Scanner

— *Ipoteza sinergică* susține că E.P. e produsă de o combinație de substanțe care includ amoniacul, mercaptanii, metan-tiolii și acizii grași cu lanț scurt. Cercetări experimentale și dozări în plasma bolnavilor, aduc dovezi care susțin această ipoteză.

— *Ipoteza neuro-transmițătorilor amino-acidici* consideră drept cauză a E.P. tulburarea transmiterii aminergice. Sistemul nervos aminergic reglează întreaga activitate a S.N.C. ; perturbările lui explică deprimarea conștienței și a reflectivității, perturbările neurotransmiterii în gaglionii bazali și sistemul extrapiramidal, exprimate prin perturbări posturale numite asterixis. În ciroza hepatică, datorită insuficienței hepatice și prezenței șunturilor portosistemice, precursorii aminoacidici ai neurotransmițătorilor monoaminici (fenilalamina, tirozina, sau triptofanul) scapă de inactivarea hepatică și se acumulează în plasmă. Aminoacizii cu lanț ramificat se găsesc în concentrație redusă în plasmă, deoarece ei sînt utilizați de mușchi și de țesutul adipos.

Ipoteza neuro-transmițătorilor a adus o serie de progrese în tratamentul E.P., cum ar fi utilizarea L-dopa, bromocriptina, soluțiile bogate în aminoacizi cu lanț ramificat. Se mai susține că creșterea fenolilor în plasma bolnavilor și acumularea de acid amino-butiric în SNC, au un rol în mecanismul patogenic al E.P.

Enecefalopatia portală poate fi provocată de poliurie (cel mai frecvent), de constipație, sau de unele agresiuni ca : hemoragia gastro-intestinală, infecțiile, catabolismul exagerat și hipoalimentația ; hipokaliemia mărește transportul de amoniac către creier și favorizează creșterea sintezei intracerebrale de glutamină.

Terapia encefalopatiei portale

1. *Terapia nespecifică.* Bolnavii cu insuficiență hepatică cronică pot evolua spre comă, datorită unor stimuli nespecifici ; evitarea sau îndepărtarea acestora este obligatorie ; pentru prevenirea sau tratarea comei și a E.P.

— *Diagnosticarea și tratarea infecțiilor* de orice natură și la orice nivel, ca : infecțiile tractului urinar, bronhopulmonar, peritoneal, ale plăgii operatorii etc.

— *Corectarea dezechilibrelor electrolitice,* cum ar fi după poliurie cu hipovolemie, hipokaliemie, hiponatremie (după perfuzii rapide) etc. Uneori ciroticului decompensat este necesar să i se administreze soluții saline hipertonice pentru a se reface volemia și osmolaritatea, ceea ce va avea efect favorabil, chiar dacă ascita se accentuează.

— *Oprirea hemoragiilor*

Ruperea varicelor eso-gastrice este cauza principală a hemoragiei cirotice ; gastrita erozivă sau ulcerul gastro-duodenal, reprezintă o a doua cauză secundară. HTP reprezintă de fapt un mecanism compensator, prin care ficatul încearcă să-și mențină perfuzia în pofida unei rezistențe crescute ; hemoragia prin ruperea varicelor, reduce perfuzia hepatică inducînd accentuarea gravă a insuficienței hepatice. Terapia de urgență, complexă și susținută de oprire a hemoragiei este esențială, atît pentru prevenirea sau corectarea perfuziei portale a ficatului, dar și pentru menținerea sau

Scanned with OKEN Scanner

corectarea tensiunii arteriale, la scăderea căreia, artera hepatică, sensibilă la stimulii simpatici, se poate contracta reducînd și mai mult aportul sanguin hepatic.

— *Menținerea nutriției*

Un regim hipoproteic este indicat, dar nu sub 40—50 de g proteine pe zi, pentru a evita metabolismul proteinelor musculare și astfel eliberarea în circulație a unor cantități însemnate de aminoacizi.

În caz de hemoragie prin varice esofagiene rupte, alimentația este indicat să se reia imediat după încetarea hemoragiei.

Administrarea parenterală de amestecuri de aminoacizi, 50—60 gr/zi este bine suportată de cel puțin 60% din ciroticii cu E.P. În caz de E.P. avansată, se vor folosi doar aminoacizi cu lanț ramificat (hepatamine).

2. *Terapia specifică* este, în general, cunoscută și constă din :

— *Sterilizarea intestinală* prin administrarea de aminoglicozide pentru distrugerea florei ureazo-secretoare ; frecvent se utilizează neomicina în doze variind între 4 și 8 gr/24 ore, fără însă a prelungi mult administrarea, deoarece este nefro- și ototoxică.

— *Lactuloza,* polizaharid neabsorbabil, produce o diaree acidă care reduce absorbția amoniacului și mărește excreția altor compuși azotați în intestin. Doza optimă este 120—200 cmc/zi. Supradozarea produce diaree severă care determină hipocalemie, deshidratare și hipovolemie.

— *Aminoacizii cu lanț ramificat,* reprezintă o terapie specifică pentru E.P. Aceștia intră în competiție cu aminoacizii aromatici toxici, reducînd astfel pătrunderea acestora în structurile cerebrale, la nivelul barierei hemato-encefalice.

— *Excluderea colonică* (colectomia totală cu anastomoză ileo-rectală).

Recomandată de mult și executată pentru a ameliora EP instalată mai ales după șunturile tronculare (dar și după cele radiculare, în procente mai reduse), este o operație cu mare risc pentru ciroticul decompensat, a cărui beneficiu este depășit de mortalitatea inacceptabilă. Ileonul anastomozat, la bolnavii care supraviețuiesc, se colonizează cu bacterii, în scurt timp.

Terapia *neuro-activă.* Atît L-dopa, cît și bromocriptina sînt considerate utile în tratamentul pacienților cu E.P. cronică, care nu răspunde la alt tratament.

3. *Alte forme de tratament*

Se mai administrează acidul acetohidroxemic, anticorpii împotriva bacteriilor producătoare de uree, înlocuirea florei colonice normale cu lactobacili și spălătura colonică. Aceste forme de tratament nu sînt larg acceptate, iar folosirea anticorpilor împotriva bacterilor producătoare de ureează poate fi chiar periculoasă. În concluzie, pacienții cu afectarea hepatică gravă prezintă un risc ridicat de encefalopatie portală, ca rezultat al unei varietăți de agenți și evenimente nocive. Recunoașterea promptă și tratarea adecvată a cauzelor precipitante, precum și terapia specifică și suportul nutritiv, pot crește rata de supraviețuire a acestor pacienți.

Scanned with OKEN Scanner

9. Concluzii

În loc de *concluzii* la această „informare" pe care am dorit s-o fac chirurgilor din țara noastră, ca unul ce se preocupă personal de peste 3 decenii de această „spinoasă problemă" nerezolvată încă, este următoarea sinteză a literaturii consultată (care mi-a stat la dispoziție), trecută însă și prin filtrul experienței acumulate în Clinica de Chirurgie Caritas :

Intervențiile chirurgicale s-au deplasat de la „centrul" sistemului port spre „periferia" sa, din zona venei porte și a ramurilor constituente (mezenterica superioară și splenica), spre venele de origine extra- și intragastrice proximale și spre zona venelor eso-cardiale.

— Chirurgica derivativă de șuntare s-a deplasat din hipocondrul drept spre hipocondrul stîng.

— Anastomozele orto-sistemice „centrale", care reduc sau anulează fluxul portal, rămîn a fi efectuate „de excepție" sau „de necesitate" ; sînt preferate șunturile chirurgicale distale, care degradează prin returnarea sîngelui venos din zona eso-gastrică proximală, lăsînd în continuare perfuzia ficatului cu sînge portal.

— De la „operații singulare", s-a trecut treptat la „operații asociate", care se completează, își cumulează efectele și dau rezultate net superioare în combaterea și prevenirea hemoragiilor prin rupturi venoase.

— Harta vasculară a ficatului efectuată prin panangiografia hepatică, venografia retrogradă blocată și liberă și arteriografia hepatică, toate fiind explorări „de bază" în aprecierea stadiului morfologic și funcțional al hipertensiunii portale.

— Tratamentul endoscopic al varicelor esofagiene reprezintă o intervenție invazivă de valoare incontestabilă, care, în sîngerarea acestora, poate fi „primul gest", poate fi efectuat „concomitent" cu terapia chirurgicală, ca metodă asociată, sau poate finaliza „tardiv" post operator desființarea varicelor restante. Ca eficiență, morbiditatea și mortalitate, metoda este superioară celorlalte tehnici chirurgicale care se adresează esofagului.

— Tratamentul medical, atît în urgență, cît și cronic, în scopul diminuării presiunii sîngelui portal este abligatoriu a fi aplicat de cele mai multe ori „în asociere" cu metode invazive sau chirurgicale, sau disociat.

Dintre metodele de tratament chirurgical mai frecvent utilizate în prezent și descrise mai sus, în funcție de momentul „în urgență" sau „la rece", cînd urmează a fi aplicate și ținînd seama de toți ceilalți parametri ai bolnavului, dar și ai bolii, se pot asocia :

- devascularizări gastro-esofagiene cu atacul transgastric al varicelor eso-gastrice (mai ales în urgență) și deconexiuni azygo-portale proximale, asociate cu sclerozarea endoscopică ;
- șuntul spleno-renal distal (Warren) cu devascularizarea micii curburi gastrice (venele coronare și gastroepiplooică dreaptă) asociat ulterior cu sclerozarea endoscopică a varicelor restante ;

Scanned with OKEN Scanner

• cînd splenectomia are indicația absolută sau majoră, trebuie asociată cu devascularizare eso-gastrică a micii curburi și eventual deconexiunea azygo-portală de tip Tanner sau variante); este, de asemenea, indicată sclerozarea endoscopică a varicelor esofagiene restante.

Hiperfuncția splenică se poate combate și prin ligatura (sau embolizarea) arterei splenice, cu rezultate favorabile.

Splenectomia poate fi completată cu anastomoză spleno-renală centrală, atunci cînd starea ficatului este satisfăcătoare, hipertensiunea este mare și condițiile locale permit efectuarea șuntului.

Anastomoza porto-cavă latero-laterală rămîne „ultima instanță" în cazul varicelor eso-gastrice, ce nu pot fi tratate în alt mod și sîngerează, în cazul circulației portale centrifuge și în ascitele rebele la orice alt tratament.

Strategia terapeutică trebuie adaptată, de la bolnav la bolnav, de la serviciu la serviciu și în funcție de experiența chirurgului.

Incontestabil, tratamentul cel mai cauzal și mai eficient rămîne transplantul de ficat, care acolo unde a început să se practice cu succes, reprezintă soluția optimă.

Bibliografie

1. AXEL L., — *AJR*, 1984, 143 : 1 157—1 166.
1 b. BURLUI D. — The Surgery of portal Hypertension — Ed. Med. București, 1980.
2. BRYANT DJ. — *J. Comput Assist. Tomogr.* 1984, 8 : 588—593.
3. BAYLESS TH. M. — Portal Hypertension, p. 413—416.
4. BOSCH J., GROSSMANN R. J., — *Hepatology*, 1984, 4, 424—429
5. BOSCH J., MASTAI R., GRAVETZ D., BRUIX J., RIGAU J., RODES J. — *J. Hepatol.*, 1985, 1, 125—139.
6. BYNUM T. E., FARA J. W. — *Am. J. Physical.*, 1980, 239, G. 378—381.
7. BLEI A. T., FRIEDMAN S., GOTTSTEIN J., ROBERTSON G., FUNG HL, — *Hepatology*, 1985, 5, 264, 270.
8. BULIGESCU L. — Simpozionul de hepatologie, București, sept. 1987.
9. BRUIX J., BOSCH J., KRAVETZ D., MASTAI R., RODES J. — *Gastroenterology*, 1985, 86, 1 705.
10. Current. Surgical Therapy, 1984/1985 Portal hypertension p. 170—181.
11. CONN H. O. — Clin Gastroenterol., 1985, 14, 259—288.
12. VAN DIJK F. — *J. Comput.-Asist. Tomogr.*, 1984, 8 : 429—436.
13. DOFFOEL M., BRANDT C. M., FINCKER J. L., BECKEL R. — *Gastroenterol.* Clin. Biol., 1980, 4, 376—382.
14. EL-KHISHEN ș.a. — *Surg. Gynecol. Obstet.*, 1985, 160, 3, 233—238.
15. EL-KHISHEN M., HENDERSON M., MILLIKAN W. K. — *Surg. Gynec. Obst.*, 1983, 149, 293—300.
16. FREEMAN J. G., CORDENI, LISHNANN A. H., RECORD C. O. — *J. Clin. Inst.*, 1977, 59, 299, 307.
17. FISCHER I. E. — Current Surgical Therapy, Hipertensiunea portală.
18. GOLDSMITH H. S. — General Surgery, Vol. 3, Chap. 4, Portal Hypertension.
19. GUITTIEREZ O .H., BURGENER F. A. — *Radiology*, 1983, 142, 769—772.
20. GROSSMANN R. J., KRAVETZ D., BOSCH J. — *Hepatology*, 1982, 2, 757—762.
21. GALAMBOS J. T. — Current Therapy in Gastroenterology and Liver Disease, p. 413—416.
22. HENDERSON J. M., HEYMAFIELD S. E., HOROWITZ J. — and Kutner : *Radiology*, 1981, 141 : 525—527.

Scanned with OKEN Scanner

23. HENDERSON J. M., MILLIKAN W. K., GALAMBOS J. T. — and Warren, *Br. J. Surg.*, 1984, 71 : 745—749.
24. HENDERSON J. M., MILLIKAN W. J. jr., WRIGHT L. și alții — *Surg. Gastroenterol.*, 1982, 1 : 77—85.
25. HALLEMANS R., NEEIJE R., MOLS P., MECOT C., REDING P. — *Crit. Care. med.*, 1983, 11, 536, 540.
26. JUNGER M. ș.a. — *Gastroenterol. Clin. Biol.*, 1982, 6, 4, 318—320.
27. KAUFMAN L., CROCKE L. E., SHELDON P. E., ROWAN W., MILLER T. — *Invest. Radiol.*, 1982, 17 : 554—560.
28. KROEGER R. J., GROSSMANN R. J. — *Hepatolgy*, 1985, 5, 97—101.
29. KRAVETZ D., BOSCH J., ZERES J. — *Hepatology*, 1984, 4, 442—446.
30. LAFORTUNE M. ș.a. — *Radiology*, 1984, 152, 1, 27—30.
31. LEBREC D. — *Therapie*, 1985, 40, 6, 403—406.
32. LEBREC D., POYNARD T., HILLON P., BENNAMON J. P. — *N. Engl. J. Med.*, 1981, 305, 1371—1 374.
33. LECAINE F., RODARY C., FLAANT R. — *Gastroenterol. Clin. Biol.*, 1981, 5, 599—603.
34. LANGER B., ROTSTEIN — Surg. *Gynecol. Obstet.*, 1980, 105, 45—48.
35. VEEN H. H. — Portal Hypertension — Current Surgical Therapy 1984/1985, 173—177.
36. LARSON A. W., COHEN H., ZWEIBAN B. — *Jama*, 1986, 255, 497—500.
37. MOSIMANN R. — *Med. et Hyg.*, 1984, 42, n. 1 577, 2 806—2 809.
38. MOREN P. R. — *Magn. Reson. Imaging.*, 1982, 1 : 197—203.
39. McDERMOTT W. V. ș.a. — *Am. J. Surg.*, 1981, 141, 4, 514—518.
40. McBORMACK T .T. ș.a. — *Surg. Gynecol. Obstet.*, 1985, 161, 6, 557—562.
41. MOSSIMANN R. — *Am. J. Surg.*, 1982, 143, 2, 212—214.
42. MUTEHNICK M. G., LERNER E. — and Conn : *Dig. Dis. Sci.*, 1980, 25 : 929—938.
43. MIRCEA N., CONSTANTINESCU C. și colab. — *Chirurgia*, 1984, nr. 1, p. 45—54.
44. MILLS P. R., RAE R. P., FARAH D. A., RUSSELL R. I., LORISER A. R., CARTER — *Gut Revista*, 1984, 25, 73—78.
45. NORDLINGER B. M. — *Am. J. Surg.*, 1980, 139, 1, 132—141.
46. NAEIJE R., HALLEMANS R., MOLS P., MELOT C., REDING P. — *Crit. Care Med.*, 1982, 10 : 576—582.
47. OPOSHER E. ș.a. — *Minerva Chirurgica*, 1983, 38, 20, 1 709—1 711.
48. OKUDA, KUNIC — *Asian Med. J.*, 1984, 27, 7, 423—434.
49. OHRISHI K., — *Med. Chir. Dig.*, 1986, 15, 4, 235—240.
50. OTTINGER L. W. — *Ann. Surg.*, 1982, 196, 664—668.
51. OHNISHI K., NAKAYAMAT SAITO 'M. — A m.H. *Gastroenterol.*, 1985, 80, 132—135.
52. POMIER-LAYRAPQUES G., VILLENEUVE J. P., WILLAMS B. ș.a. — *Gastroenterology*, 1985, 86, 1 685.
53. ROUSSELOT L. M. — Am. *J. Gastroenterol.*, 1982, 77, 10, 772—778.
54. ROCCO B., MARIANI L. — *Minerva Chirurgica*, 1984, 39, 21, 1529—1 533.
55. ROSSI R. ș.a. — *Surg. Clin. North Am.*, 1985, 65, 2, 231—262.
56. RECTOR W. G. jr. — *Ann. Intern. Med.*, 1986, 105, 1, 96—107.
57. RECTOR W. G. jr., REYNOLDS T. B. — *Clin. Gastroenterol.*, 1985, 14, 139—153.
58. RICHARDSON P. D., WITHRINGTON P. G. — *Gastroenterology*, 1981, 81, 159—173.
59. RECTOR W. G. — *Jr. Arch. Intern. Med.*, 1984, 144, 761—763.
60. SANO, AKIRA ș.a. — *Am. J. Roentgenol.*, 1984, 14F, 1 : 137—140.
61. SHACKELFORD — *Portal Hypertension*, p. 513—604, vol. 4, Chap. 48.
62. SOPER N. J. and Rikkers — Am. J. Surg., 1982, 144, 700—703.
63. SETLACEC D., POPOVICI A., ȘUTEU M. — Ed. Medicală, București, 1987.
64. TOMINAGS M. ș.a. — *Surg. Gynecol. Obstet.*, 1981, 152, 3, 315—318.
65. VOROBIOFF J., BREDFELDT J. E., GROSSMANN R. J. — *Gastroenterology*, 1984, 87, 1 120—1 126.
66. VALLA D., BERCOFF E., MANU V., BATAILLE C., LEBREC D. — *Gastroenterology*, 1984, 86, 1 400—1 403.

Scanned with OKEN Scanner

XII. DERIVAȚIILE BILIO-DIGESTIVE

TRAIAN STOICA

Actualitățile referitoare la derivațiile bilio-digestive, alcătuiesc de fapt „relații noi față de probleme vechi" și înglobează indicații mai largi, tehnici mai temerare și mai bine codificate, precum și complicațiile inerente consecutive.

În general se remarcă o nuanțată apropiere de vederi în aplicabilitatea derivațiilor bilio-digestive în cele mai diverse obstrucții biliare intra- sau extrahepatice, fie datorită reactualizării unor procedee, fie printr-o experiență mai bogată, în urma căreia se pot trage concluzii mai realiste decît în trecut.

Axîndu-se pe o patologie biliară reflectată de o literatură recentă, vom încerca să redăm prin prisma gîndirii autorilor, observațiile culese pe seama utilizării derivațiilor bilio-digestive, încercînd ca prin scurtele noastre recenzii, să dăm posibilitatea evaluării actuale a acestei probleme importante.

1. Anastomozele colecisto-digestive

Cu toate că astăzi anastomozele colecisto-digestive sînt din ce în ce mai puțin utilizate, datorită atît refluxului digestiv, cît și lipsei siguranței menținerii unei căi biliare libere și în consecință a a unei derivații de durată, ele rămîn totuși valabile, practicîndu-se mai mult ca operații paleative, în unele forme avansate ale cancerului pancreatic cefalo-corporeal.

Reluînd discuția asupra criteriilor eficienței unei anastomoze colecisto-digestive, punctul esențial îl constituie asigurarea unui canal cistic permeabil. Trebuie ținut seama și de faptul că o permeabilitate aparentă în timpul operației, poate să diminueze, canalul cistic putînd să se oblitereze în evoluția postoperatorie. Cauza stînjenirii scurgerii bilei în vezicula biliară, poate fi dată la un moment dat, fie din cauza apariției unei colangite la nivelul canalului cistic, fie din cudura acestuia.

Pentru evitarea acestor urmări, o verificare a permeabilității canalului cistic nu trebuie să se reducă deci numai la aspectul intraoperator și eventual la puncția veziculară care pune în evidență bila hiperconcentrată caracteristică, ci ea trebuie urmată de o colangiografie transveziculară peroperatorie. O disecție prea amănunțită a canalului cistic,

mai ales cînd regiunea infundibulocistică este blocată într-o masă de aderențe sau o zonă sclerolipomatoasă, pe motivul verificării canalului cistic, nu este recomandabilă. Consecința ar putea fi o strangulare a canalului cistic prin noile aderențe care se vor forma și care cu siguranță că își vor face simțită prezența. Va rămîne deci ca decisivă o bună colangiografie transveziculară, în care canalul cistic să apară larg deschis, comunicarea cu calea biliară principală dovedindu-se, pe cît posibil, mai liberă.

Tehnica clasică a anastomozelor colecisto-digestive, prevede decolarea fundusului veziculei biliare de pe patul hepatic. În mod evident însă, această decolare va favoriza cudura regiunii infundibulo-cistice. Avînd în vedere, că vezicula biliară este modificată ca volum și distensie în obstrucțiile căii biliare principale joase, *această decolare nu mai devine necesară* și în acest fel organul cavitar digestiv la care se anastomozează, „urcă" în loc ca vezicula „să coboare" corporeo-fundic și astfel să se producă cudura.

Dintre anastomozele veziculei biliare cu stomacul, duodenul sau jejunul se pare că prima și ultima este încă folosită. Colecisto-gastrotomia este cea mai simplă, iar colecisto-jejunostomia este cea mai favorabilă operație paleativă. Datorită acestor aprecieri (27) și utilizarea lor reflectă situațiile din diferitele cazuri întîlnite.

În general, anastomoza colecisto-digestivă rămîne astăzi ca o operație de excepție, cu indicații în cancerul pancreasului cefalic și în ampulomul waterian evoluat și inextirpabil.

În aceste situații, s-a preconizat mai recent (5), să se asocieze unei derivații colecisto-digestive o derivație gastroenterică, avînd în vedere că în evoluția cancerului de pancreas se poate întrevede apariția unei stenoze duodenale. Richards și Sosin (23) reintervin după o derivație biliară la 19 din 56 bolnavi cu cancere ale capului pancreasului (34%), obstrucția gastro-duodenală apărînd în medie la 7 luni de la prima intervenție. Acest lucru ar presupune, că pînă la jumătate dintre bolnavii operați prin derivații bilio-digestive paleative, ar beneficia încă de un răstimp de viață în plus, dacă s-ar executa de la început dubla derivație. Unii autori (5) afirmă că această dublă operație derivativă este bine a se practica numai atunci cînd se confirmă radiologic tendința de stenoză duodenală.

În general, se consideră că cea mai bună asociere a celor două derivații ar fi colecisto-jejunostomia, în prezența unui canal cistic permeabil, sau ducto-jejunostomia cînd există dubii, asociate cu o gastro-enterostomie (3).

Concluzii

Derivațiile biliare colecisto-digestive și-au restrîns aplicabilitatea, ele fiind folosite doar ca operații paleative, în special în icterele mecanice din evoluția cancerului cefalic pancreatic.

Procentajul de 20—30% de cazuri cu stenoze duodenale concomitente, care se citează în literatură (5), este real doar pentru cele care la internare manifestă o simptomatologie oarecum revelatoare. În realitate

Scanned with OKEN Scanner

evoluția unui cancer pancreatic spre o stenoză duodenală este mult mai frecventă și deznodămîntul fatal apare indiscutabil mai rapid. Această concluzie o tragem în urma utilizării acestei duble derivații : bilio-digestive și gastro-enterice (în 8 cazuri), după care rata supraviețuirii a bolnavilor noștri a crescut de la 6 luni în medie, la aproape un an.

2. Anastomozele bilio-digestive ale căii biliare principale

În literatura acutală, utilizarea anastomozelor bilio-digestive a căii biliare principale (CBP), avînd drept parteneri duodenul sau jejunul, apar tot mai mult reliefate, rezultatele lor dovedindu-se favorabile în cele mai diverse aspecte ale patologiei biliare.

În trecutul nu prea îndepărtat, colangitelor acute septice, le era rezervat aproape cu exclusivitate, după abordul CBP, drenajul biliar extern pe tub Kehr sau transcistic. Astăzi, din ce în ce mai frecvent derivațiile bilio-digestive apar ca soluții definitive în multe dintre situațiile care înainte păreau contraindicații majore : perete cu aspect inflamator acut, exulcerații de mucoasă, bilă purulentă etc.

Estefan și colab. (1982), după ce încadrează entitatea de colangită acută septică într-un complex simptomatologic cu un dezechilibru sistemic grav (care cuprinde febra, frisonul, tulburări senzoriale, insuficiență respiratorie și hemodinamică, insuficiență hepato-renală și modificări în coagulabilitatea sîngelui, asociat unei obstrucții biliare, cu icter, dureri în hipocondrul drept, hepatomegalie), subliniază gravitatea acestui sindrom. Echilibrarea biologică și tratamentul antinfecțios își va pune amprenta pe atitudinea chirurgicală adoptată și pe rezultatele obținute. Cu toate că se apreciază că prima condiție devine ameliorarea simptomelor printr-o operație cît mai minoră — drenajul biliar extern — rezultatele acesteia nefiind definitive, cu riscul unei mortalități crescute, în unele cazuri se practică coledocoduodenostomia sau coledocojejunostomia, obținînd rezultate definitive.

Grădinaru, Seicaru și colab. (1986) (12) descriu același sindrom sub numele adoptat din literatura franceză de angiocolită acută, găsindu-l într-o proporție de 53% din cazurile de litiază a coledocului. Autorii împart observațiile studiate în două categorii : operații practicate de necesitate absolută în primele 24 de ore/șoc, angiocolită uremigenă-Caroli), cu o mortalitate postoperatorie de 59% la 22 bolnavi și angiocolite acute temporizate peste 24 ore, cu o mortalitate de 7,69%, pe un lot de 56 bolnavi. În ceea ce privește operațiile executate, sînt citate drenaje biliare externe pe tub Kehr, cu cea mai mare mortalitate, anastomoze bilio-digestive și sfincterotomia. Cele mai bune rezultate se pare că s-ar fi obținut în urma practicării coledocoduodenostomiei, în 32 cazuri, notînd 5 decese. Sfincterotomia, practicată în două cazuri, în primele 24 ore, a determinat amplificarea ireversibilă a șocului și a insuficienței renale.

Funariu și colab. (1986) (10) prezintă o statistică pe 33 de ani, însumînd 371 ictere mecanice litiazice din 710 bolnavi operați pentru litiază

Scanned with OKEN Scanner

a CBP. Dintre aceste cazuri, angiocolita acută asociată icterului mecanic a survenit la 187 bolnavi. Operațiile practicate în aceste cazuri au fost : sfincteropapilotomia la 138 bolnavi (37,3%) asociată cu drenaj biliar extern pe tub Kehr, coledocoduodenostomia în 34 cazuri, iar ducto-jejunostomia în 21 cazuri. Pentru evitarea fundului de sac subanastomotiv în coledocoduodenostomii sau coledocojejunostomii a fost adăugată sfincteropapilotomia în 10 cazuri. La 3 bolnavi s-a reintervenit chirurgical tardiv pentru litiază recidivată a CBP și s-au efectuat derivații bilio-digestive. Mortalitatea postoperatorie globală a fost de 5,1% la bolnavii cu litiaze obstructive a CBP, dublă față de cei cu litiaze neobstructive (2,3%).

Choi și colab. (1982) (3) prezintă avantajele coledocojejunostomiei în tratamentul colangitelor primare. Autorii consideră colangita primară drept cauză a apariției stricturilor CBP și a formării calculilor, datorită infecției care o caracterizează. În trecut, autorii au practicat în astfel de cazuri sfincteroplastia, la 342 bolnavi, dar la 32 dintre aceștia au apărut colangite recurente grave, iar patru au prezentat stenoza sfincteroplastiei. Indicațiile clasice ale coledocojejunostomiei erau stenozele CBP extinse supraduodenal, în timp că tratamentul comun al colangitei acute cu calculi, era extragerea acestora și drenajul biliar extern pe tub T. Staza biliară însă care persista postoperator, datorită dilatației CBP și a rigidității ei, a favorizat la anumiți bolnavi recidiva atît a litiazei cît și a colangitei, după extragerea tubului în T.

Pentru asigurarea unui drenaj eficient al CBP după litotomie, autorii consideră coledocojejunostomia ca fiind operația de ales. Exemplifică prin urmărirea celor 128 bolnavi operați după acest procedeu de derivație, în vîrstă între 16—87 ani, relevînd rezultatele obținute. Citează de altfel și 18 cazuri la care s-a reintervenit prin coledocojejunostomie, pentru defecțiunile altor anastomoze anterioare Un număr de 23 bolnavi au fost operați în urgență. Mortalitatea postoperatorie generală s-a cifrat la 2,3%. Printre complicațiile postoperatorii citează trei dehiscențe anastomice, din care una a fost reoperată, o pancreatită acută tratată medical, cinci abcese subfrenice drenate și în sfîrșit o hemoragie digestivă masivă, prin stres, care nu a putut fi stăpînită.

Ong (1987) (20), autor cu o vastă experiență în chirurgia biliară, consideră că în cazul colangitelor acute recurente după diversele operații pe CBP, singură ductojejuostomia reprezintă procedeul care poate da rezultate bune. Reapariția colangitelor, după sfincteroplastie sau coledocoduodenostomie, impune reintervenția prin ductojejunostomie. Cauza insuccesele acesteia o reprezintă numai strictura anastomozei.

Lazăr și colab. (1985) (34), în afara derivațiilor bilio-digestive cu rol paleativ din cancerele pancreasului cefaloc, arată că în icterele mecanice de origine litiazică, la 85 de bolnavi, coledocoduodenostomia le-a dat rezultatele cele mai favorabile. Tehnica folosită a fost cea latero-laterală după procedeul Soupault sau Jurasz.

În indicațiile coledocoduodenostomiei deosebesc :

1. Indicații de principiu, în care au încadrat bolnavii cu dilatații vechi și importante ale coledocului, cu perete scleros, îngroșat, la pacienți în vîrstă, cu risc mare în ceea ce privește suportarea unei eventuale reintervenții în caz de litiază reziduală sau recidivantă.

Scanned with OKEN Scanner

2. Indicații de necesitate, bazate pe existența confirmată intraoperator a unui obstacol definitiv, mai mult sau mai puțin complet pe coledocul terminal, realizat printr-o pancreatită sclero-nodulară cefalică, printr-o oddită sclerozantă, alte leziuni ale CBP, precum și în caz de fistule concomitente de origine biliară.

3. Indicații de securitate, în cazurile în care vacuitatea CBP nu poate fi afirmată, așa cum se întîmplă în microlitiaze, litiaza intrahepatică, împietruirea coledociană, în litiaza asociată cu un chist hidatic rupt în CBP.

Autorii subliniază că este deosebit de important să se evalueze corect fiecare caz, pentru a nu face indicații pe baza unei scheme rigide și să se țină seama de condițiile generale (vîrstă, obezitate, teren vascular), cît și de cele locale (operații anterioare sau leziuni ale altor viscere).

Evoluția cazurilor de icter mecanic litiazic, în care s-a practicat coledocoduodenostomia, relatată de autori, a fost urmată de rezultate bune, cu toate că în majoritate prezentau complicații colangitice grave. În literatură, mortalitatea operatorie se cifrează în jur de 5%, autorii consemnînd în seria lor doar un singur deces prin insuficiență hepato-renală.

Urmărirea bolnavilor operați timp de 1—10 ani, devine o problemă deosebit de instructivă, cu toate că se referă la numai 50 de cazuri care au răspuns la apel.

Tranzitul gastro-duodenal efectuat a realizat o veritabilă colangiografie baritată, evidențiind aspectul morfologic și funcțional al căilor biliare intra- și extrahepatice, cu reflux duodenal, dar și cu deflux corespunzător. La unii dintre bolnavi, s-a pus în evidență un reflux biliar duodeno-gastric. Endoscopia digestivă a evidențiat leziuni de esofagită de gradul I la 4 bolnavi, de gradul II la 2 bolnavi, iar refluxul duodeno-gastric, la 8 bolnavi. Numai la patru bolnavi fragmentele prelevate prin biopsie au arătat leziuni de gastrică antrală alcalină. Simptomatologia corespunzătoare a lipsit însă la acești bolnavi, cu toată realitatea lezională decelată.

Refluxul duodeno-gastric ar apărea, după Albot și Kapandji, atunci cînd se execută o coledocoduodenostomie la bolnavi cu o dischinezie duodenală preexistentă, sau cu o distonie a sfincterului lui Ochsner, care ar putea crea un obstacol subiacent anastomozei. Cauza primordială pentru ca acest reflux duodenogastric să se producă, este practicarea unei coledocoduodenostomii *la o distanță prea apropiată de pilor*, care ar putea defuncționaliza sfincterul piloric.

Duca (1984, 1986) (7, 8) consideră că indicațiile coledocoduodenostomiei reies din contraindicațiile papilosfincterotomiei și în nici un caz atunci cînd diametrul CBP este mai mic de 1,5 cm. Utilizînd coledocoduodenostomia într-un număr restrîns de cazuri (58), îi conferă totuși avantaje, în stenozele întinse ale coledocului terminal, în compresiunile extrinsece (indicații de necesitate sau absolute), în dubiile soluționării integrale ale leziunilor CBP ca o „soluție a incertitudinilor", după Rădulescu (21) (indicații de securitate), și în sfîrșit în procese de pancreatită acută anterioare, tare organice, vîrstă (indicații de principiu).

În ceea ce privește tehnica chirurgicală, autorul insistă asupra necesității decolării duodeno-pancreatice, care ar permite o explorare mai bună a coledocului inferior și realizarea unei anastomoze coledocoduodenale fără tensiune. Coledocoduodenostomia latero-laterală după Fins-

Scanned with OKEN Scanner

ter, o consideră drept o operație însoțită de complicații, exemplificîndu-le prin cîteva cazuri. Pe acest motiv, în ultimul timp, utilizează tehnica coledocoduodenostomiei cu clapetă triunghiulară (11 cazuri), modificată după Stuart și Shein (25).

Moesgaard și colab. (1982), (17) utilizează și recomandă coledocoduodenostomia latero-laterală, cu o stomă de 2 cm, în două planuri, la vîrstnici peste 70 de ani. Dintr-un număr de 49 bolnavi, în 35 de cazuri o practică după coledocolitotomie, iar în 14 cazuri în urma stricturilor CBP sau a stenozelor oddiene. Cu toate că majoritatea cazurilor au fost complicate, în sensul unei colangite asociate, cu tarele evidente bolnavilor vîrstnici, nu notează decît două decese. Bolnavii au fost urmăriți postoperator între 2—8 ani, dovedindu-se că această derivație este bine suportată chiar și de către bolnavi vîrstnici.

Gold și colab. (1985) (11) afirmă în urma experienței acumulate cu practicarea coledocoduodenostomiei, că această derivație bilio-digestivă este din ce în ce mai mult acceptată, ca un procedeu valoros în litiaza primară sau secundară, în prezența dilatării CBP. Rezultatele obținute și raportate în studiile lor anterioare, confirmă facilitatea tehnică a coledocoduodenostomiei, mortalitatea scăzută și evoluția tardivă excelentă. Demonstrează, de asemenea, că această operație este superioară drenajului biliar extern pe tub T, cît și față de sfincteroplastia transduodenală. Autorii aduc în discuție utilizarea coledocoduodenostomiei după rezecția gastrică tip Billroth II și demonstrează pe 16 cazuri, avantajele acestei intervenții. Indicațiile au avut în vedere la 6 bolnavi, colangite severe, 6 bolnavi cu ictere obstructive, 3 pentru litiază a CBP și un caz pentru o pancreatită biliară recurentă. Autorii demonstrează că vascularizația șanțului duodenal permite întotdeauna realizarea acestei anastomoze. Se discută, de asemenea, posiblitățile restrînse ale papilotomiei endoscopice în aceste cazuri, cît și a papilotomiei prin bonul duodenal.

Wagner și Barbieri (1987) (31), în timpul ultimilor 12 ani, au practicat 78 de reintervenții pe CBP pentru afecțiuni benigne. Indicațiile au fost făcute pentru ictere obstructive postoperatorii în 57 cazuri, colici recurente în 18 cazuri și trei fistule biliare. Colangiografia endoscopică retrogradă le-a oferit evidențierea diagnosticului cît și metoda operatorie de practicat. Exploatarea intraoperatorie a demonstrat, colangiolitiaza la 48 bolnavi (dintre care 5 bolnavi cu stenoze a CBP), 8 cazuri cu stenoze patente a CBP, 6 bolnavi cu „sump syndrome" (sindrom de fund de sac coledocian), cît și trei cazuri cu colangită severe, fără a le putea preciza originea. Reintervențiile au fost executate după colecistectomii anterioare (33), colecistectomii cu papilosfincterotomii (15), colecistectomii cu exploatarea CBP (14) și anastomoze bilio-digestive (16).

Autorii se arată foarte prudenți cu reintervențiile, primînd explorarea endoscopică și extragerea calculilor pe această cale. Cu toate că literatura citează o non-funcționalitate a unei coledocoduodenostomii numai între 0—4%, autorii găsesc 6 sindroame de fund de sac coledocian și două stenoze anastomotice. Numai la 15 bolnavi refac anastomozele bilio-digestive, fie printr-o nouă coledocoduodenostomie, fie printr-o ductojejunostomie pe ansă jejunală în Y. Montalitatea postoperatorie a fost de 6,4%, incluzînd însă numai bolnavi peste 70 de ani. Autorii notează

Scanned with OKEN Scanner

că această mortalitate în reintervenții a scăzut în ultimul timp 2,8% în anul 1984). Acest lucru s-ar datora faptului că majoritatea bolnavilor cu risc au fost tratați pe cale endoscopică. Cu toate avantajele pe care le-ar aduce tratamentul pe cale endoscopică, reintervențiile nu au descrescut esențial; ba mai mult, au apărut o seamă de alte operații de urgență legate de actul terapeutic endoscopic: perforații duodenale, inclavări de calculi sau a sondei Dormia, hemoragii și pancreatite acute. Citînd literatura, complicațiile tratamentului endoscopic se ridică la 2—3%, toate necesitînd reintervenții (Safrany și Cotton) (22). Autorii trag totuși concluzia că astăzi tratamentul chirurgical s-a schimbat odată cu introducerea tratamentului endoscopic. În timp ce în trecut, colangiolitiaza reprezenta o absolută indicație operatorie, astăzi, se recurge la tratamentul chirurgical, numai după ineficiența tratamentului pe cale endoscopică. Totuși stricturile iatrogene ale CBP, le conferă o indicație netă a derivațiilor bilio-digestive.

Juvara, Rădulescu și colab. (1986) (15), prin studiul lor asupra abordului primar al CBP, reliefează și atitudinea cea mai favorabilă de încheiere a acestui act chirurgical important.

Abordul CBP a fost practicat în cursul intervențiilor primare în 700 cazuri, reintervențiile însumînd 209 operații (1966—1982). Prezența calculilor a fost relevată în 595 cazuri. Decizia de a deschide CBP, s-a luat pe baza informațiilor obținute preoperator, cît și a celor constatate intraoperator prin analiza morfologiilor întîlnite. S-a adăugat apoi și explorarea radiologică directă. Criteriile preoperatorii atunci cînd tabloul clinic a semnalat o angiocolită — în 163 observații (23,3%) — cu prezența icterului, indicația coledocotomiei o consideră aproape certă, fără însă a dispensa chirurgical de o colangiografie peroperatorie. La bolnavii cu evoluție clinică frustă sau chiar mută (între 20—40%) de litiază coledociană, mijloacele de investigație paraclinică, pot aduce informațiile suplimentare necesare coledocotomiei, lăsînd însă un coeficient însemnat de nesiguranță. Colangiografia i.v., poate sugera existența calculilor prin dilatarea CBP și evacuarea întîrziată a substanței de contrast. În efortul de diagnostic preoperator concură și o gamă variată de explorări ca: ecografia, tomografia axială computerizată, colangiografia endoscopică, colangiografia transparietală etc.

Criteriile intraoperatorii sînt acelea care au condus de cele mai dese ori la decizia justificată a coledocotomiei. Astfel, aspectul colecistului, a calculilor pe care îi cuprinde, dilatarea canalului cistic, pot sugera transmiterea calculilor spre CBP. CBP dilatată peste 1 cm diametru, poate fi secundară înlocuirii acesteia, dar și a pasajului calculos, sau prezenței unei pancreatite sau sclero-oddite. În seria autorilor dilatarea CBP a fost prezentă în 628 cazuri. În situația suspicionării prezenței calculilor în urma celorlalte criterii, cu o CBP puțin dilatată, colangiografia peroperatorie a fost cea care a certificat diagnosticul. Autorii revin asupra aspectului CBP de „tip arterial", care poate sugera o suferință îndelungată, secundară de multe ori prezenței calculilor. Exploararea manuală poate cîteodată să pună în evidență litiaza și întotdeauna induratia capului pancreasului. Cu toate aceste criterii, în seria autorilor, au rămas 15% din cazuri, în care criteriile au fost fals pozitive, cu coledocotomii „albe".

Scanned with OKEN Scanner

Modul în care autorii au încheiat abordul coledocului a variat în funcție de afecțiunea bolnavilor. A fost preferat drenajul biliar extern tip Kogr, în cazul angiocolitelor acute, atunci cînd pasajul duodeno-biliar a fost liber, sau derivațiile bilio-digestive. Dintre derivațiile bilio-digestive, în majoritatea cazurilor (189) s-a practicat coledocoduodenostomia, printre care și 8 cazuri de anastomoză a coledocului cu bontul duodenal în urma rezecțiilor gastrice anterioare. Ductojejunostomia a fost rezervată mai mult reintervențiilor. Autorii consideră că anastomoza coledocoduodenală este urmată de regulă de o bună adaptare, cu o reducere de calibru a căilor biliare și cu o toleranță normală față de refluxul duodeno-biliar, în condițiile unui deflux eficient. Consideră că fundul de sac coledocian nu are semnificație patologică în cazul cînd acesta nu este locuit și se situează împotriva sfincterotomiei de principiu, asociată coledocoduodenoanastomozei, numai în scopul degrevării fundului de sac coledocian.

Hoerr și Hermann (1987) (13), după ce discută principial despre derivațiile bilio-digestive, în afecțiunile benigne, evitînd anastomoza cu colecistul, indică efectuarea coledocoduodenostomiei în anumite situații : litiaza biliară cu stenoză sfincteriană, CBP dilatată, rezervînd sfincteroplastia în cazul CBP nedilatate. Insistă asupra indicației din pancreatita cronică asociată cu stenoza CBP, uneori cu apariția icterului chiar în lipsa calculilor, dar atrag atenția asupra posibilității stenozei concomitente a canalelor pancreatice. În aceste situații, nici sfincteroplastia, nici coledocoduodenostomia nu va da rezultate, fiind necesară adăugarea unei pancreaticojejunostomii suplimentare.

În cazul stricturilor iatrogene, autorii indică coledocoduodenostomia termino-laterală, care le-a dat excelente rezultate. De obicei practică însă anastomoza latero-laterală. Încearcă apoi să grupeze criteriile practicării unei coledocoduodenostomii : 1) Repetate coledocotomii în antecedente pentru calculi coledocieni. 2) Calibru peste 2 cm a CBP. 3) Calculi multipli, aceștia putînd reflecta frecvent formarea lor primară în CBP. 4) Litiaza intrahepatică. 5) Calculi restanți cunoscuți sau suspicionați. 6) Stenozele joase ale CBP.

Setlacec și colab. (1986) (26), pe baza unui număr de 145 bolnavi între 13—77 ani, operați în decursul anilor 1962—1984, prin ductojejunostomii, evaluează indicațiile, tehnica folosită și rezultatele obținute. Dintre operațiile efectuate primează indicațiile în angiocolite severe și reintervențiile.

Derivațiile bilio-digestive prin ductojejunostomii au fost realizate în 27 observații pentru neoplasme ale căilor biliare cu localizare înaltă, fie după extirpare (în 8 cazuri), fie numai cu scop derivativ. În litiaza biliară în 25 observații, au preferat anastomoza ductojejunală atunci cînd CBP era foarte dilatată, scleroasă, litiază intrahepatică, obstrucții biliare și în mod particular la tineri. Leziunile traumatice ale CBP au reprezentat 51 observații. Alte diferite leziuni benigne, 24 observații (oddite primitive sau dobîndite, pancreatite cronice, tumori benigne ampulare, colangită scleroasă primitivă, dilatații congenitale de colon, coledoc larg nefuncțional, stazic).

Scanned with OKEN Scanner

Autorii preferă anastomoza ductojejunală la tineri, la care, din experiența lor, coledocoduodenostomia sau sfincterotomia nu le-a dat rezultate întotdeauna satisfăcătoare, datorită unui drenaj insuficient sau reflux biliar. În sfîrșit, în 18 observații practică această anastomoză bilio-digestivă tocmai ca metodă de corecție a altor anastomoze nefuncționale (cu stenoze sau reflux cu angiocolită).

Consideră mai favorabilă anastomoza ductojejunală după gastrectomii, întrucît coledocoduodenostomia pe un duoden stazic și lipsa pilorului, prilejuiește refluxul biliar. De asemenea, neputînd enunța siguranța unei dezobstrucții corecte în litiază, în general, și în cea intrahepatică, în special, sau în chistul hidatic hepatic, tocmai incertitudinea dezobstrucției impune ductojejunostomia.

Una din condițiile tehnice ale executării anastomozei ductojejunale o constituie calibrul suficient de dilatat a conductului biliar. Preferința pentru o anastomoză pe ansă în Y sau omega nu o consideră esențială. Autorii utilizează mai frecvent anastomoza pe ansă jejunală în omega, în 100 cazuri, față de ansa jejunală în Y, în 45 cazuri. Anastomoza a fost executată latero-lateral în 65 observații și termino-lateral în 76 observații. Ceea ce consideră însă esențial este lungimea ansei jejunale, care trebuie să se situeze între 40—60 cm. Un număr de 60 de bolnavi au evoluat fără complicații. În ultima perioadă mortalitatea postoperatorie a fost de 15% (între anii 1977—1984), față de 32% în anii precedenți.

Rezultatele tardive nefavorabile pot fi determinate și de evoluția procesului de colangită la nivelul căilor biliare intra- sau extrahepatice, autorii constatînd evoluții mai puțin favorabile atunci cînd derivația biliară ductojejunală s-a practicat tardiv, în urma angiocolitei trenante în antecedente.

Braasch și Rossi (1985) (1) analizează din cazuistica lor, reoperațiile practicate și indicațiile lor. La nivelul căilor biliare consideră că în general reoperațiile pot fi pregătite preoperator. În acest sens deficiențele bolnavilor cu stricturi ale căilor biliare, eroziuni ale calculilor, colangitele scleroase, chistele coledociene trebuie pregătite în medie 2 săptămîni înainte de reintervenție. Pregătirea va include, hiperalimentație, drenaj (inclusiv cele pentru bacili gram-negativi) cît și reconstituirea lichidelor intra- și extracelulare.

Atunci însă cînd bilirubinemia este redusă (sub 15 mg%) drenajul percutant transhepatic este contraindicat, căci s-a observat posibilitatea introducerii elementelor infecției în tractul biliar. În general valoarea drenajului biliar transhepatic preoperator este încă pus la îndoială, datorită studiilor echivoce, aplicat numai la bolnavi cu o bilirubinemie importantă.

În cazul reinterveniilor, autorii utilizează anastomoza ductojejunală pe ansă în omega asociată cu un drenaj biliar extern pe tub T. Pentru anastomozele înalte, ramura proximală a tubului T se plasează în canalul hepatic stîng, pentru 6 luni (fig. XIII.1).

Todani și colab. (1987) (29), făcînd o comparație între apariția carcinomului primar, în chistele coledociene și după drenajul lor bilio-enteric, constată frecvența dezvoltării carcinomului secundar. În Japonia, acești autori citează 42 de carcinoame secundare derivației bilio-digestive

Scanned with OKEN Scanner

dintre care 3 din 8 cazuri în statistica personală și 235 carcinoame survenite în chistele coledociene. Intervalul de timp mediu al apariției carcinomului după drenajul bilioenteric (cu duodenul sau jejunul), a fost de 10 ani, toți bolnavii decedînd după detectarea neoplasmului.

Autorii sugerează drept cauză a apariției secundare a carcinomului după derivația bilio-digestivă (chistobilicenterică), atît refluxul sucului

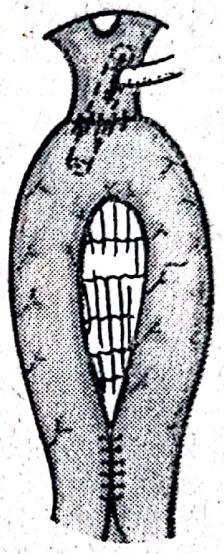

Fig. XII.1. — Plasarea tubului în T, după anastomoza ductojejunală înaltă, pe ansă în omega (după Braach și Rossi).

pancreatic prin anomalia prezentă a joncțiunii pancreatico-biliare, cît și a sucului intestinal. Enterochinaza activează enzimele pancreatice, antrenînd modificări inflamatorii în peretele chistului. Îndelunga iritație a epiteliului biliar (ulcerație, regenerare, metaplazie), a fundului de sac rezultat al chistului anastomozat, duce probabil la apariția carcinomului secundar. În concluzie, autorii recomandă, ori de cîte ori este posibil, extirparea chistului coledocian și anastomoza CBP cu duodenul sau jejunul.

Deziel și colab. (1985) (6), în urma studiului chistelor căilor biliare, încearcă să facă o punere la punct asupra formelor întîlnite, tratamentul chirurgical, decurgînd din leziunea anatomică, operație considerînd-o specifică fiecărui aspect în parte.

Se disting 5 tipuri de chiste ale sistemului biliar :

Tipul I, cel mai comun, care cuprinde CBP. În această formă se practică de obicei drenaje interne : coledoco-chisto-duodenostomia, sau coledoco-chisto-jejunostomia pe ansă în Y sau omega. Operația de derivație se consideră mai simplă decît extirparea. Cu toate acestea, autorii, citîndu-l pe Powel și colab., remarcă că pe 188 operații pentru chiste a CBP, au reușit să realizeze 61 rezecții primare ale chistelor cu o mortalitate de numai 2%, cu complicații mult mai minore decît a chisto-enterostomiilor. Bazîndu-se pe un număr de 282 observații din literatură, cu o urmărire de peste 5 ani, se arată că drenajele interne ale chistelor au fost urmate de o rată importantă de stricturi, colangite și reoperații. În astfel de cazuri, extirparea chistului și anastomoza ductojejunală pe ansă în Y devine cea mai preferabilă.

Tipul II, sau diverticulul CBP, este favorabil unei simple excizii și a colecistectomiei asociate. Este citată și chistoduodenostomia, dar este mai

puțin favorabilă. Dacă chistul este sus situat, după extirpare și colecistectomie, este bine să se adauge și o coledocoduodenostomie.

Tipul III, sau coledococelul, poate fi tratat prin extirparea transduodenală, cu obligația identificării CBP și a canalului Wirsung. Se recomandă asocierea cu sfincteroplastia.

Tipul IV reprezintă forma chistelor intra- și extrahepatice. Pentru acest tip s-a recomandat extirparea CBP și anastomoza hepatico-jejunală în hil.

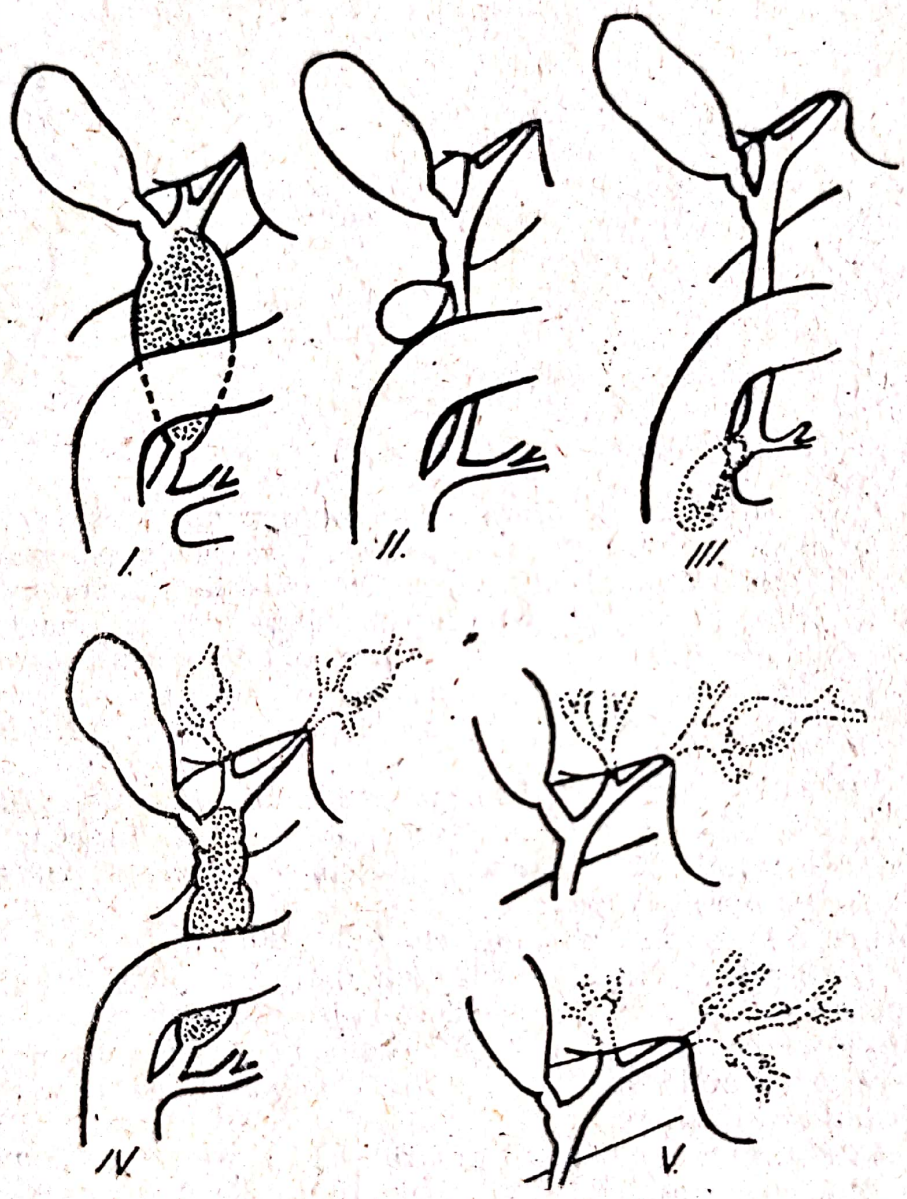

Fig. XII.2. — Cele 5 tipuri de chiste biliare (după Deziel și colab.).

Tipul V, cu localizarea multiplelor chiste biliare intrahepatică, cunoscut sub numele bolii Caroli, este forma care uneori se poate presta la rezecții hepatice, depinzînd de localizare, dar cu rezultate nefavorabile. Drenajele interne sau externe biliare nu au dus la rezultate bune în decursul timpului (fig. XII.2).

Scanned with OKEN Scanner

Northhover și colab. (1985) (19) studiază experimental pe animale (porci) evoluția postoperatorie a *cicatrizării suturilor anastomotice bilio-digestive*. Constatările lor aduc dovada unei perioade de rezistență redusă la tensiune a suturilor, pe o durată de 3 zile postoperator, așa-numita „fază de lag". După acest răstimp, în mod evolutiv rezistența anastomotică crește și la 15 zile devine normală. În a 50-a zi postoperator, anastomozele devin însă mai solide și mai îngroșate decît normalul, probabil datorită excesului colagenic care apare la acest nivel, care, deși nu este dovedit, ar putea fi răspunzător și de stricturile anastomotice postoperatorii tardive.

Consecințele tehnice care se pot deduce din aceste cercetări, sînt legate de necesitatea suspendării anastomozelor atît coledocoduodenale cît și a celor ductojejunale, pentru a putea face față primelor 3 zile postoperatorii, precare cicatrizării, cît și de realizare a unei anastomoze pe cît posibil mai largi, pentru a preîntîmpina postoperator, tardiv, stenozarea stomelor create.

Concluzii

Urmărind literatura actuală cercetată, se poate observa, în general, o lărgire a sferei utilizării derivațiilor bilio-digestive. Astfel, spre exemplu, în timp ce în trecut, tratamentul colangitei acute septice (angiocolita acută), era dominat aproape cu exclusivitate de drenajul biliar extern, astăzi, după eliberarea CBP, se practică din ce în ce mai frecvent o derivație bilio-digestivă : coledocoduodenostomie sau ductojejunostomie, cu rezultate în general satisfăcătoare (12, 3, 26). Papilosfincterotomia sau sfincteroplastia devin o operație de excepție în aceste afecțiuni cu caracter acut severe, unii dintre autori (3, 12) avînd de regretat colangeite recurente grave postoperatorii. În general, sfincteroplastia și nu papilosfincterotomia apare citată ori de cîte ori CBP nu este decît moderat dilatată ; contraindicații ale derivațiilor bilio-digestive fiind diametrul de 1,5 cm. Este acordat un spațiu destul de larg astăzi și sfincterotomiei endoscopice, dar apariția unei patologii speciale, care într-o proporție de 2—3% duce la reintervenții (31), îi conferă o aplicabilitate restrînsă.

În consecință, derivațiile bilio-digestive a căror utilizare s-a dovedit prin timp, și eficiență, valabile în cele mai variate forme ale patologiei biliare, sînt anastomozele coledocoduodenale și anastomozele ducto-jejunale. Vom încerca să concludem asupra valorii actuale a acestor operații pe baza studiilor și a experienței actuale acumulate.

Anastomoza coledoco-duodenală sau coledocoduodenostomia, apare astăzi drept cea mai frecvent utilizată dintre derivațiile bilio-digestive. Majoritatea chirurgilor consideră această operație ca fiind relativ simplă, cu condiția realizării ei în anumite criterii precise, conturate de o experiență tot mai largă.

Colangita de reflux, sau „ascendentă", care a stat multă vreme în calea practicării coledocoduodenostomiei, s-a dovedit în realitate a fi consecința unei colangite „descendente", apărute în urma unei stome concepute în limite prea reduse, sau stenoza acesteia (Bernhard) (28). Îna-

Scanned with OKEN Scanner

întea lui Madden, care experimental a anastomozat la cîini, colecistul sau coledocul cu colonul, Winiwarter, încă în 1882 (35) a vindecat un icter mecanic prin colecisto-colostomie, fără ca bolnavul să prezinte în evoluția sa postoperatorie fenomene colangitice.

Studiile experimentale ale lui Madden (28) au fost confirmate și clinic ; refluxul baritat, care poate să devină uneori o adevărată colangiografie baritată (34), nu are nici o semnificație patologică (15, 28), *atunci cînd este urmat de un deflux eficient printr-o stomă largă,* care nu a permis staza în CBP. Se consideră deci că lărgirea stomei trebuie să depășească calibrul CBP și să se situeze între 2—4 cm (13, 28), considerînd importantă problema cicatrizării postanastomotice în exces, pusă în evidență de unii autori (19).

O altă obiecțiune în practicarea coledocoduodenostomiei a fost posibilitatea apariției sindromului de fund de sac coledocian subanastomotic („sump syndrome" al anglosaxonilor), citat însă, după cum am văzut, și în anumite lucrări recente (31). Mai mult încă, tot relativ recent, Grill (28) propunea ca orice coledocoduodenostomie latero-laterală să se însoțească de o ligatură subanastomotică a coledocului, iar alți autori (10), pentru a preveni acest sindrom, execută papilosfincterotomia asociată. Tot Madden constată însă că „numai chirurgii cu o experiență mai restrînsă descoperă acest sindrom". Dacă însă coledocul terminal rămîne și postoperator locuit de calculi sau rezidii, apariția tulburărilor postoperatorii devine posibilă și uneori reintervenția este necesară.

Din statistica noastră (1974—1986), pe un număr de 411 bolnavi cărora le-am practicat o anastomoză coledocoduodenală pentru cele mai diverse afecțiuni benigne, cu 150 de sindroame colangitice severe, nu am constatat nici o colangită de reflux și nici un sindrom de fund de sac coledocian subanastomotic. Benignitatea acestei operații, la bolnavii vîrstnici, este de asemenea remarcată atît de noi, cît și de alți autori (17), cu rezultate favorabile față de o mortalitate relativ redusă.

O situație specială în urmările acestei operații, ar fi refluxul biliogastric, cu posibilele ei consecințe (gastrită alcalină, esofagită). De obicei, însă este vorba în aceste cazuri de o orientare tehnică greșită, realizînd stoma coledoco-duodenală prea aproape de pilor, în locul situării pe duodenul postbulbar sau chiar pe D_2 (34).

În ceea ce privește tehnica anastomozei coledocoduodenale din relatările autorilor citați, reiese anumite manopere considerate de fiecare drept contribuții favorabile. Astfel apare necesitatea decolării de principiu pancreaticoduodenale (13, 7) pentru explorarea coledocului terminal și realizarea unei anastomoze fără tensiune. Nu putem fi de acord cu acest procedeu, deoarece coledocotomia ne oferă aproape întotdeauna posibilitatea explorării coledocului, iar dacă se pune problema tensiunii anastomotice, este mai bine de a renunța, în favoarea unei ductojejunostomii. De altfel în această problemă, trebuie să ținem seama și de vascularizația CBP, asupra căreia se insistă astăzi ; unii autori (Nagorney și McIlrath) (18) consideră că o disecție prea amănunțită a coledocului poate, prin ea însăși, să compromită anastomoza. De asemenea, procedeul de anastomoză coledoco-duodenală a lui Jurasz (34) nu ni se pare a fi cel mai nimerit, o stenozare a stomei create astfel, putînd surveni mai

frecvent. Anastomoza coledoco-duodenală în două planuri, pe motivul unei suturi cît posibil mai etanșe (17) considerăm că nu este un procedeu util, favorizînd chiar apariția stenozei pe o cicatrice atît de groasă.

În urma studiilor procedeelor actuale ale coledocoduodenostomiei, noi optăm, cu toată prezența unor critici (8), pentru realizarea ei după tehnica Finsterer, citată suficient de departe de pilor (postbulbar sau pe D_2). Această anastomoză latero-laterală permite lărgimea cea mai optimă (între 2,5—4 cm), orientînd-o după situația locală și prelungind-o, la nevoie, pe ambele versante : coledociene sau duodenale.

Anastomoza ductojejunală este denumită astăzi mai corect decît ca o coledocojejunostomie sau hepatojejunostomie, ținînd seama că de cele mai dese ori, ea se întinde pe canalul coledoc cît și pe cel hepatic. Afirmația că între anastomoza coledocoduodenală și cea ductojejunală nu există deosebiri în urmările lor postoperatorii (31), este valabilă numai în anumite situații. Indicațiile ductojejunostomiei par a fi categorice totuși în cazurile de neoplasme ale căilor biliare, colangita acută severă și de durată, atunci cînd anastomoza cu duodenul nu poate fi realizată, datorită aspectului lezional, în chistele CBP și în sfîrșit în majoritatea reintervențiilor pentru leziuni traumatice ale CBP (15, 20, 26). Este adevărat însă că ductojejunostomia reprezintă o derivație digestivă care necesită un surplus de tehnicitate, fiind mai dificilă și ca urmare mai încărcată de o mortalitate postoperatorie mai mare (lucru important de relevat). *Considerăm însă că această derivație bilio-digestivă este cea mai eficientă*, excluzînd refluxul digestiv și biliar.

Realizarea unei ductojejunostomii pe ansă în Y sau omega (1, 26, 28,) nu pare să aibă o importanță decisivă, cu toată că majoritatea autorilor preferă anastomoza cu ansă jejunală în Y. Anastomoza termino-laterală sau latero-laterală ductojejunală, este de obicei în funcție de necesitatea rezecției CBP și de mărimea calibrului acesteia.

Importanța esențială pentru realizarea unei ductojejunostomii eficiente, constă în montarea unei anse jejunale suficient de lungă, între 40—60 cm (1, 26), deși uneori această apreciere devine destul de subiectivă. Cauza apariției anumitor complicații legate de refluxul digestiv, nu îl constituie deci ansa în Y, anastomozată în unghi drept sau ascuțit, cum sugerează recent unii autori (33) ci distanța față de anastomoza ductală.

Practicarea unei ductojejunostomii retrocolice pare a fi cea mai favorabilă, dar plasarea de necesitate a ansei jejunale precolic, dacă este suficient de lungă, nu împietează asupra consecințelor postoperatorii. Într-un număr de 42 ductojejunostomii practicate de noi, în patru cazuri am fost siliți de situația anatomică întîlnită, să plasăm ansa jejunală precolic, fără a întîmpina complicații postoperatorii. Nu am practicat această anastomoză ducto-jejunală termino-terminală, așa cum relevă de altfel și statisticile unor autori cu experiență mai mare (20, 26). Considerăm deci că avantajele ductojejunostomiei, prin stoma largă ce o presupun, și fără reflux digestiv, pot fi minimalizate chiar, de o anastomoză termino-terminală, care predispune la stricturare prin însăși tehnica ei.

Colangita acută care a fost descrisă după ductojejunostomii, este consecința fie a unei stenoze stomale fie a unei suferințe de lungă durată

Scanned with OKEN Scanner

a CBP, care nu a putut fi combătută, leziunile devenind definitive, uneori cu instalarea unei ciroze colestatice sau colangite intrahepatice ireductibile.

În chistele CBP congenitale, se pare că în ultimul timp anastomoza chistojejunală nu ar mai fi recomandabilă, apariția tardivă postoperatorie a cancerului secundar fiind mai frecvent decît se presupunea (24). Cauza apariției carcinomului secundar este explicată prin anomalia joncțiunei pancreatico-biliare, care permite regurgitarea sucului pancreatic în fundul de sac coledocian creat prin anastomoză și care, activat de enterochinază, ar produce iritația epiteliului biliar (ulcerații, regenerări, metaplazie), susceptibilă de a favoriza dezvoltarea carcinomului. Se recomandă deci ca în cazul chistelor CBP, să se practice, de cîte ori este posibil, o rezecție cu extirparea chistului și o ductojejunostomie consecutivă (6, 29).

3. Noi procedee artificii de tehnică chirurgicală în derivațiile bilio-digestive

Jiang Jia-Bao și Chang Tsen-Hsin (1986) (14) descriu o nouă tehnică chirurgicală a coledocoduodenostomiei interne transduodenale. Astfel, în patru cazuri de ictere mecanice prin calculi a CBP, utilizează noul procedeu propus, considerîndu-l superior sfincteroplastiei, susceptibilă de a leza canalul Wirsung și ca urmare, apariția pancreatitei acute.

Procedeul constă, după practicarea coledocolitotomiei pe cale supraduodenală, în efectuarea unei duodenotomii longitudinale. Prin orificiul supraduodenal al coledocotomiei, introduc indexul în coledocul terminal (presupunînd o dilatație adecvată), cu care se palpează peretele posterior, suprapapilar al duodenului. Sub acest control digital, peretele posterior duodenal se incizează între două fire poziționale. Hemoragia, posibilă din ramurile arterei pancreatico-duodenale, se stăpînește prin ligaturile respective. Se practică apoi sutura coledocoduodenostomiei interne, pe aproximativ 2,5 cm lungime, prin fire separate de ață (fig. XII.3). Duodenografie și coledocorafie, cu fire izolate, situate longitudinal.

Notă. Aceeași tehnică de coledocoduodenostomie internă apare descrisă anterior în Tratatul de tehnică chirurgicală a lui Léger și Patel, cît și în cel al lui Grewe și Kremer, cu singura deosebire că, incizia peretelui duodenal suprapapilar, posterior, se efectuează prin cateterizarea coledocului terminal cu un tub de plastic.

Schein și Gliedman (1981), Duca (1986) (25, 8) propun o nouă tehnică a anastomozelor coledoco-duodenale, considerînd-o superioară procedeelor anterioare. Coledocoduodenostomia descrisă este realizată prin clapă duodenală anterioară triunghiulară.

În scopul efectuării acestei operații, este necesară o decolare duodeno-pancreatică, în special pentru a se evita o tracțiune la nivelul anastomozei. Se fac două incizii longitudinale de 2,5—3 cm atît pe coledoc cît și pe duoden. Peretele posterior al duodenului se suturează la coledoc, conform tehnicii Flörcken. Mijlocul marginii anterioare a transei duode-

Scanned with OKEN Scanner

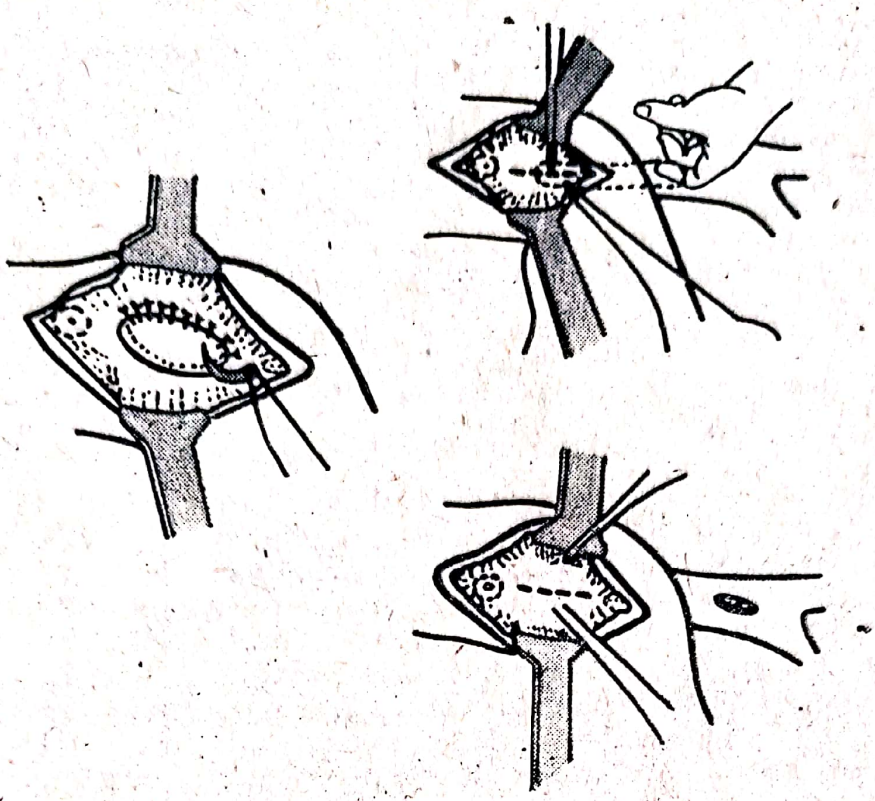

Fig. XII.3. — Coledocoduodenostomia internă transduodenală (procedeu Jiang Jia-Bao și Chang Tsen-Hsin).

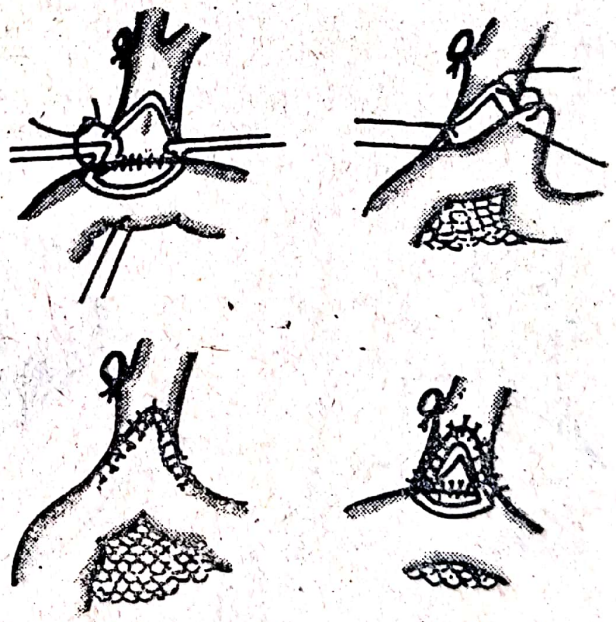

Fig. XII.4. — Coledocoduodenostomia după Schein și Duca. Clapă triunghiulară duodenală. Variantă a procedeului Flörcken.

nale se ancorează cu un fir la unghiul proximal al coledocotomiei. Apoi în stilul piloroplastiei Heinecke-Miculicz, întreaga tranșă anterioară a duodenotomiei este adusă ca o „clapă" triunghiulară, creîndu-se un orificiu anastomotic de forma unui triunghi isoscel (fig. XII.4).

Pentru a conferi anastomozei coledoco-duodenale o afrontare perfectă a seroaselor, Duca utilizează un artificiu personal de tehnică : su-

Scanned with OKEN Scanner

tura cu fire în omega, care ar permite, în afara rezistenței crescute la nivelul suturii și o aplicare a firelor cu pași mai rari. A folosit cu bune rezultate această tehnică în 11 cazuri. Schein și Gliedman au practicat coledocoduodenostomia cu clapă duodenală în peste 200 cazuri cu o mortalitate postoperatorie de 3% în urma complicațiilor survenite.

De Almeida și colab. (1984) (36) consideră această tehnică avantajoasă, întrucît ea ar permite o anastomoză coledoco-duodenală funcțională și în cazurile în care coledocul nu este dilatat, avînd un diametru între 10—15 mm.

Notă. Procedeul descris are dezavantajul de a se efectua aproape întotdeauna cu o oarecare tensiune anastomotică ; de aceea autorii insistă asupra realizării anterioare a unei decolări duodeno-pancreatice. Avantajul realizării nu este însă de neglijat și în unele cazuri facilitează rezolvarea unor afecțiuni stenozante ale CBP.

Modificarea coledocoduodenostomiei după procedeul Finsterer, a cărei tehnică am publicat-o recent (28), o reluăm aici, avînd în vedere rezultatele favorabile obținute atît ca morbiditate cît și ca mortalitate postoperatorie (1%). Varianta propusă de noi constă într-o incizie longitudinală coledociană, întotdeauna mai mare decît diametrul CBP, de obicei între 2,5 și 4 cm. *Fără incizia duodenului,* se execută planul de sutură posterior. Sutura se realizează cu fire separate, cu ac atraumatic 3/0 sau cu nylon Nr. 10. Planul de sutură este total pe marginea inciziei coledociene și sero-musculos (submucos) pe un pliu al peretelui duodenal. Abia după sutura posterioară a anastomozei, se secționează peretele duodenal, longitudinal, cît mai apropiat de sutura posterioară. Sutura anterioară se efectuează cu același tip de material, cu fire separate neresorbabile — sero-musculosubmucoase pe duoden și totale pe coledoc — inversarea marginii seroase a duodenului fiind de primă importanță, urmărind ca nici o herniere a mucoasei să nu apară între fire. Sutura anterioară a anastomozei se face alternativ din ambele unghiuri ale inciziilor coledoco-duodenale, pentru a obține o cît mai exactă congruență.

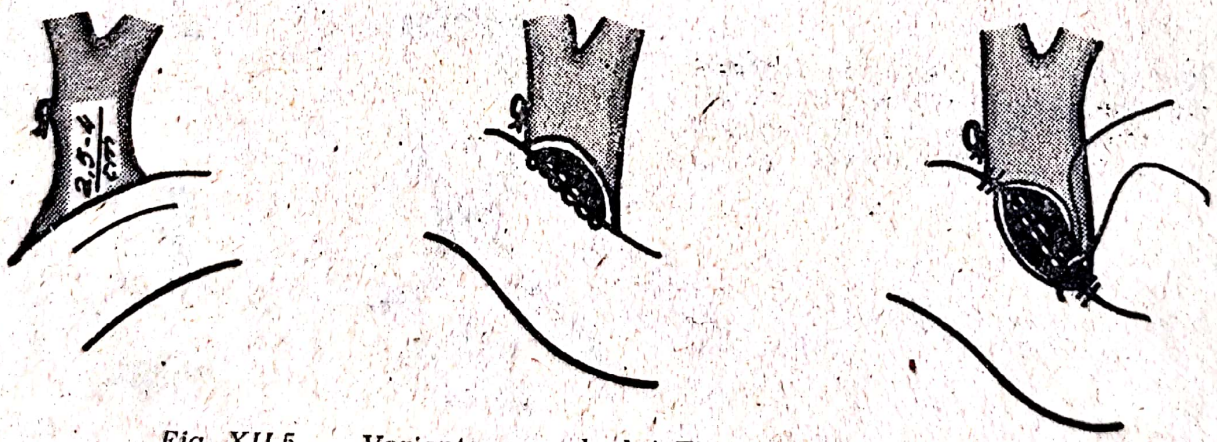

Fig. XII.5. — Varianta procedeului Finsterer utilizată de noi.

Niciodată nu folosim suturi în două planuri, așa cum dintr-o greșeală a apărut descrisă în monografia lui Duca.

Această variantă a procedeului lui Finsterer, a fost utilizată de noi în 411 coledocoduodenostomii, cu rezultate pe care le considerăm foarte bune (fig. XII.5).

Scanned with OKEN Scanner

Decolarea duodeno-pancreatică am folosit-o doar excepțional, atunci cînd a existat o suspiciune nedecelată prin coledocotomie la nivelul coledocului terminal ; în schimb, suspendăm întotdeauna anastomoza prin 1—2 fire la nivelul marginii superioare a acesteia, tocmai pentru cele 3 zile postoperatorii în care s-a pus în evidență o întîrziere în cicatrizare (19).

Cloteau și Premont (1983) (4), pentru verificarea etanșeității unei anastomoze coledoco-duodenale, au inițiat o probă pe care autorii o consideră utilă. Astfel, printr-o sondă de politen, introdusă naso-gastro-duodenal, trecută prin orificiul anastomotic coledoco-duodenal, instilează sub presiune 50—60 ml de ser fiziologic. În cazul exteriorizării lichidului printre suturile executate, se adaugă fire suplimentare. După această verificare a etanșeității suturii, extrag sonda (fig. XII.6).

Notă. Nu am utilizat această probă niciodată în cazul coledocoduodenostomiilor executate. Am considerat că această probă poate fi înlocuită mult mai simplu : o mică presiune la nivelul CBP, în cazul unei etanșeități imperfecte aduce cu sine exteriorizarea bilei printre firele de sutură, verificare întotdeauna suficientă pentru adăugarea firelor suplimentare.

Osnes (citat de 13) a descris realizarea cu succes a unei „coledocoduodenostomii endoscopice", la 6 bolnavi cu obstrucția coledocului terminal. Bombarea coledocului în duoden, favorizată de dilatarea supra-stenotică a acestuia permite realizarea coledocoduodenostomiei endoscopice. Recomandă acest procedeu la bolnavi cu risc crescut în locul laparatomiei cu consecințele ei imprevizibile, Hoerr și Hermann, însă, recomandă prudență într-o astfel de manoperă, care nu este anodină (13).

Voyles și Blumgart (32) descriu o nouă tehnică la ceea ce consideră cea mai dificilă anastomoză *bilio-enterică anastomoza înaltă ductojejunală, în cazul rezecțiilor unor segmente din CBP.* Această tehnică permite o mai bună acolare a mucoaselor.

După pregătirea unei anse jejunale în Y (Roux) se cateterizează canalul hepatic printr-un tub corespunzător ca grosime. Canalul hepatic

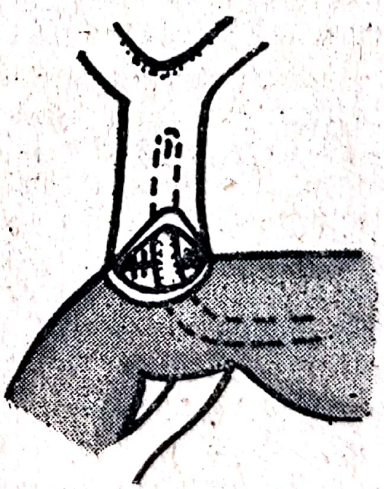

Fig. XII.6. — Proba etanșeității suturii coledoco-duodenale, după Cloteau și Prémont.

fiind secționat, tubul se fixează la capsulă pentru a nu se deplasa. La 10 cm de capătul ansei jejunale, suturate, se incizează intestinul prin care se trece tubul, acesta fiind exteriorizat printr-o enterotomie minimă. Sutura se efectuează cu catgut cromat 3/0. Se pun firele de sutură pe transa anterioară a secțiunii canalului hepatic, pentru a expune marginile

posterioare ale suturii, trecerea firelor la acest nivel fiind urmate de înnodarea lor imediată. Firele anterioare de pe canalul hepatic se trec apoi și pe marginea inciziei jejunale, completîndu-se anastomoza (fig. XII.7). Urmează apoi suspendarea anastomozei la capsula Glisson. Autorii declară că prin acest procedeu anastomoza devine mai etanșă și fără protruzia mucoasei printre firele de sutură. Procedeul descris, apli-

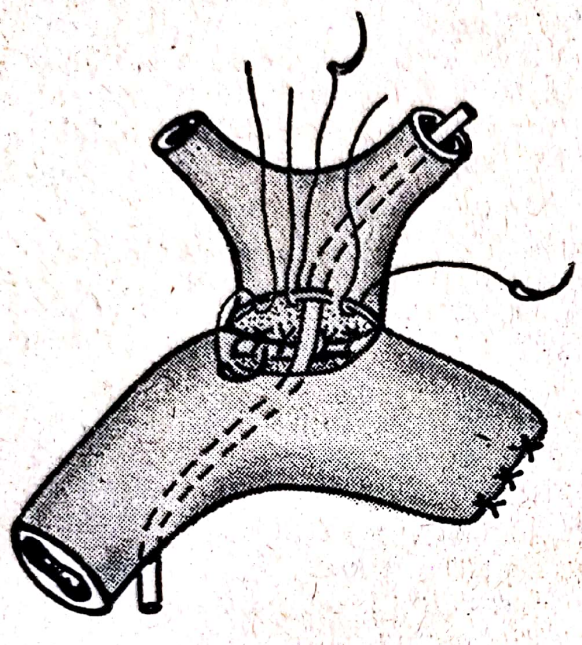

Fig. XII.7. — Artificiul de tehnică utilizat de Voyles și Blumgart în ducto-jejunostomiile înalte.

cat în 56 cazuri de neoplasm sau stricturi înalte, le-a dat rezultate favorabile.

Kanematsu și colab. (1984) (16), arată că tratamentul cancerului primar situat la nivelul bifurcației hepatice întîmpină cele mai mari dificultăți, rezecabilitatea tumorii fiind deseori de nerealizat (extensia țesutului neoplazic spre vena portă și a segmentelor hepatice de vecinătate); pentru cazurile în care tumora este rezecabilă, autorii propun o nouă tehnică.

După ce prin ultrasonografie se pune în evidență tumora și după detectarea canalului biliar dilatat, se incizează capsula hepatică și se extirpă o porțiune din parenchimul hepatic, eliberîndu-se canalul hepatic dilatat. Hemoragia este controlată cu electrocauterul sau cu ligaturi de fire neresorabile. Un cateter cu multiple orificii este inserat în canalul biliar disecat și evidențiat. Avînd drept ghid acest cateter, canalul biliar este izolat din parenchim pe o porțiune de 0,5—1cm. Cateterul este fixat prin ligatură la ductul biliar cu Dexon 3/0. Se montează apoi o ansă jejunală în Y de 40 cm lungime, trecîndu-se antecolic sau retrocolic. La 3 cm de capătul ansei jejunale se face o incizie pe porțiunea antimezostenică de 0,5 cm, în jurul căreia se efectuează o bursă. O altă incizie pe ansa jejunală se execută la aproximativ 10 cm de capătul acesteia, prin care se exteriorizează cateterul și printr-o tracțiune moderată se invaginează canalul hepatic în jejun. Se strînge bursa anterioară practicată pentru ca orificiul să devină etanș pe canalul biliar (fig. XII.8). Se suturează apoi ansa la parenchimul hepatic pentru a evita dehiscența,

Scanned with OKEN Scanner

cu fire de nylon 4/0. Cateterul este exteriorizat la piele, transperetele abdominal, după procedeul Witzel. Drenaj de apropiere. Cateterul se menține timp de 3—4 săptămîni. Utilizat la 6 bolnavi, anastomoza funcționează bine.

Zeng Kiang-Jiu (1984) (33), după cîteva observații, în care a pus în evidență refluxul digestiv pe ansa jejunală în Y anastomozată ductal sau

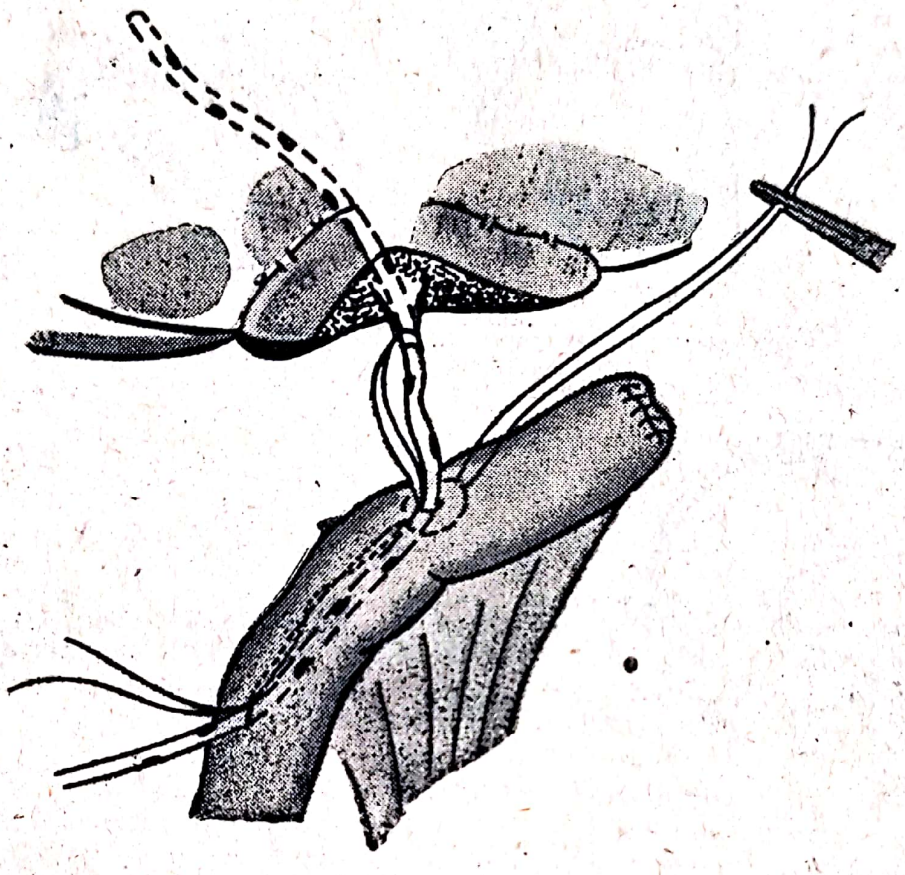

Fig. XII.8. — Procedeul Kanematsu, în anastomoza canalului biliar intrahepatic, cu ansa jejunală în Y.

la chiste hepatice, cu fenomene grave de colangită septică consecutivă, practică în 116 cazuri o nouă tehnică de anastomoză jejuno-jejunală pentru ansa în Y (Roux). După tehnica clasică, autorul observă în cazurile care au necesitat reintervenții, că ramura orizontală a anastomozei, iar cu timpul forma unui C inversat, susceptibilă de a favoriza staza și apoi refluxul în CBP anastomozată. De aceea, propune scurtarea ansei proximale, a ansei în Y și anastomozarea ei în sensul continuării ansei distale și a peristaltismului. Într-un unghi pe cît posibil mai ascuțit (fig. XII.9). În cazurile operate după noua tehnică, nu a mai observat refluxuri digestive consecutive.

Notă. Avantajul acestei tehnici nu pare a fi prea clar, deoarece atunci cînd ansa jejunală este suficient de lungă, nu am observat nici noi și nici alți autori cu experiență, refluxul digestiv ductal, iar atunci cînd anastomoza a fost suficient de largă, colangita acută apare excepțional, și numai în condițiile suferințelor preoperatorii colangitice de lungă durată.

Scanned with OKEN Scanner

În cazul drenajului biliar transparieto-hepatic, în ductojejunostomiile înalte, pentru a preîntîmpina pierderile biliare importante, am propus (28) un artificiu personal de tehnică. Întrucît procedeul de drenaj transparietohepatic are ca scop și o oarecare calibrare a canalelor biliare și ale anastomozei, tuburile de poliţen trebuie menţinute între 3—6 luni. După ce fenomenele colangitice dispar (la aproximativ 1—1 1/2 luni), cele două

Fig. XII.9. — Modificarea implantării ansei jejunale în Y, după Zeng Xiang Jiu.

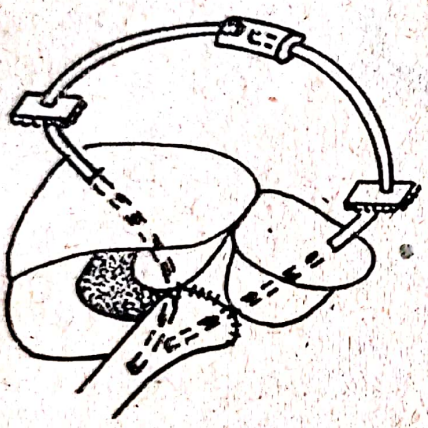

Fig. XII.10. — Circuitul drenajului bilar transhepatic. Artificiu de tehnică utilizat de noi.

tuburi exteriorizate se pot uni, scurgerea bilei făcîndu-se în circuit, împiedicîndu-se astfel pierderile inutile (fig. XII.10).

Bibliografie

1. BRAASCH J. W., ROSSI R. — Reoperations on the Biliary Tract. *Problems Gen. Surg.* 1985, 2, 481—489.
2. BOURGEON R., ISMAN H., BOURGEON A. — Cholangytes sclérosantes et séquelles biliare du kyste hydatique du foie opéré. *J. Chir.*, 1987, 124, 3—10.
3. CHOI T. K., WONG J., ONG G. B. — Choledochojejunostomy in the Treatment of Primary Cholangytis. *Surg. Gynec.* Obstet., 1982, 155, 43—48.
4. CLOTEAU J. E., PREMONT M. — *Presse méd.*, 1983, 16, 1 015—1 016.
5. COOPERMAN A. N., HOERR S. C. — Surgery of the Pancreas. Ed. Mosby, St. Louis, 1978.
6. DEZIEL D. J., ROSSI R. L., MUNSEN L. J., BRAASCH J. W. — Cystic Disease of the Bile Ducts, Surgical Management and Neoperation. *Problems Gen. Surg.*, 1985, 2, 467—480.
7. DUCA S. — Anastomozele coledocoduodenale latero-laterale în afecţiunile benigne ale arborelui biliar. *Chirurgia* 1984, 5, 373—382.

Scanned with OKEN Scanner

8. DUCA S. — Coledocul. Ed. Dacia, Cluj-Napoca, 1986.
9. ESTEFAN A., BAGNULO H., CARRIQUIRY L., CASINELLI D., PONI J., TORTEROLO E., SILVA C. — Colangitis agudas septicas. Cir. del Uruguas, 1982, 52, 24—73.
10. FUNARIU GH., PĂRĂIAN I., PAȘCA T., ORBAN V. — Indicații operatorii și tactice în icterele mecanice. Chirurgia, 1986, 2, 125—132.
11. GOLD M. S., MAGINOT A., GLIEDMAN M. L. — Choledochoduodenostomy after Previous Gastrectomy Duodenal Operations. *Surg. Gynec. Obstet.*, 1985, 161, 142—144.
12. GRĂDINARU V., SEICARU T., DUMITRESCU GR., KELEMAN VIORICA, MARCOV A. — Particularități de diagnostic și tratament chirurgical în angiocolitele acute litiazice, *Chirurgia*, 1986, 263—274.
13. HOERR S. O., HERMANN R. E. — Choledochoduodenostomy, Chap. 23, din „Collbladder and Bile Ducts" de Way și Pellegrini. Ed. Saunders, Philadelphia, 1987.
14. JIANG JIA-BAO, CHANG TEON-HSIN — A New Technique of Transduodenal Choledochoduodenostomy. *Surg. Gynec. Obstet.*, 1986, 163, 581—582.
15. JUVARA I., RĂDULESCU D., DRAGOMIRESCU C., VEREANU I., GAVRILESCU S., PĂTRAȘCU T., PĂCESCU E., NECULA T. — Abordul primar al căii biliare principale pentru litiază. *Chirurgia*, 1986, 2, 113—123.
16. KANEMATSU T., SUGIMACHI K., TAKENSKA K., INOKUCHI K. — A New Secured Technique for Intrahepatic Cholangiojejunostomy and Drainage of Bile. *Surg. Gynec. Obstet.*, 1984, 159, 85—87.
17. MOESGAARD F., NIELSEN M. L., PEDERSEN T., HANSEN J. B. — Protective choledochoduodenostomy in Multiple Common Duct Stones in the Aged. *Surg. Gynecol. Obstet.*, 1982, 154, 232—234.
18. MAGORNEY D. M., McILRATH D. C. — Current Management of Choledocholithiazis. *Problems Gen. Surg.*, 1984, 1, 89—98.
19. NORTHOVER J. M. A., HICKMAN R., WATSON R. G. K., TERBLANCHE J. — Nealing of the Bile Duct Anastomosis after Transvers Choledochotomy or Transplantation of the Liver, *Surg. Gynec. Obstet.*, 1985, 160, 33—36.
20. ONG. C. B. — Recurrent Pyogenic Cholangitis. Chap. 35, din „Gallbladder and Bile Ducts" de Way și Pellegrini. Ed. Saunders, Philadelphia, 1987.
21. RĂDULESCU D. — Caiete de chirurgie. Ed. Medicală, București, 1982.
22. SAFRANY L., COTTON P. B. — *Surg. Clin. North Am.*, 1982, 62, 837—844.
23. RICHARDS A. B., SOSIN H. — *Ann. Surg.*, 1973, 177, 325—328.
24. SALEMBIER Y. — Reinterventions pour oddipathies évolutives après cholécystectomie pour lithiase. 31 Observations. *J. Chir.*, 1980, 117, 655—659.
25. SCHEIN C. J., GLIEDMAN M. L. — Choledochoduodenostomy as an Adjunct to Choledocholithotomy. *Surg. Gynec. Obstet.*, 1981, 152, 797—804.
26. SETLACEC D., STĂNCESCU M., POPA GH., IONESCU M. — Derivațiile biliare ducto-jejunale, *Chirurgia*, 1986, 3, 177—190.
27. STOICA T., STADNICOV O., LAKY D., POENARU D., SORESCU I., POENARU MARY — *Chirurgia*, 1981, 1, 19—34.
28. STOICA T. — Controverse și dileme în chirurgia digestivă. Ed. Litera, București, 1985.
29. TODANI T., WATANABE Y., TOKI A., URUSHIHARS N. — Carcinoma Ralated to Choledochal Cysts with Internal Drainage Operations. *Surg. Gynec. Obstet.*, 1987, 164, 61—64.
30. VOGT D. P., HERMANN R. E. — Choledochoduodenostomy, Choledochojejunostomy of Sphyncteroplasty for Biliary and Pancreatic Diseases. *Ann. Surg.*, 1981, 193, 161.
31. VOYLES C. R., BLUMGART L. H. — Technique for the Construction of High Biliary-Enteric Anastomoses. *Surg. Gynec. Obstet.*, 1982, 154, 885—887.
32. WAGNER H. E., BARBIER P. — Reoperations upon the Biliary Duct System for Benign Disorders are still Indicated. *Surg. Gynec. Obstet.*, 1987, 164, 57—60.
33. ZONG YIAN-JIU — Roux-en Y. Jejunojejunostomy : A Modified Technique to Prevent Reflux. *Chinese Med. Journal*, 1984, 97, 551—556.

Scanned with OKEN Scanner

XIII. CANCERUL PERIAMPULAR ŞI CANCERUL DE PANCREAS EXOCRIN.

(Diagnostic – Tratament – Stadiul actual)

C. CONSTANTINESCU

Adenocardinomul pancreatic rămîne în continuare o boală foarte gravă, în constantă creştere, rareori diagnosticată în timp util pentru a permite un tratament eficace. Tratamentul chirurgical, cînd poate fi aplicat, este în marea majoritate a cazurilor un tratament paleativ, chiar dacă se poate executa rezecţia. Majoritatea pacienţilor care prezintă un cancer de pancreas, vor muri de această boală într-un timp scurt ; cei ce prezintă icter mecanic pot fi candidaţi pentru tratament, uneori cu rezultate favorabile, în timp ce pacienţii cu tumori corporeocaudale, în momentul diagnosticului, nu mai beneficiază de tratament cu intenţie benefică.

Dacă considerăm că din totalul pacienţilor cu cancer de pancreas, aproximativ 60% prezintă icter, 20% dintre aceştia pot fi supuşi rezecţiei; în speranţa unei posibile vindecări : 10% dintre pacienţii care au suportat rezecţia, sînt cu adevărat vindecaţi, ceea ce, recalculînd, ajungem la concluzia că din totalul pacienţilor cu cancer de pancreas, procentul celor salvaţi este de aproximativ 1%.

În prezent, în stadiul actual al *„diagnosticului prea tîrziu"*, obiectivele noastre principale sînt de a găsi şi utiliza metodele cele mai adecvate pentru a ameliora simptomele, a combate complicaţiile şi a prelungi supravieţuirea, care să fie în condiţii *„relativ convenabile"*. Sub acest aspect, chirurgia este singura care poate raporta unele rezultate favorabile.

Nu există încă un test sau un set de teste — screening, pentru diagnosticul precoce, al *„early cancerului pancreatic"*. Am fost frustaţi în speranţele noastre de a descoperi cancerul timpuriu, utilizînd tomografia computerizată, ecografia, colangiopancreatografia endoscopică retrogradă, markeri specifici, şi alte metode folosite în prezent. Utilizăm aceste metode, selecţionate în *„protocoale de diagnostic"*, după o strategie pe care o vom revedea, la bolnavii simptomatici sau suspecţi clinic de cancer de pancreas, care în acel moment au depăşit posibilităţile terapeutice cu intenţie curativă.

Metodele de decelare, utilizate în prezent în cancerul de pancreas, sînt aplicate pentru identificarea bolii odată suspectată, pentru diagnosticul

diferențial și pentru stadializare, în vederea stabilirii *„strategiei terapeutice“* ce poate fi utilizată.

Este în prezent deosebit de important diagnosticul diferențial între : *cancerul periampular* (coledoc distal, ampulom waterian, duoden), *cancerul ductal pancreatic cu localizare cefalică, cancerul ductal corporeo-caudal, chistadenocarcinomul, cancerul insulelor pancreatice și pancreatita cronică pseudotumorală* eventual obstructivă.

Metoda de tratament (mai ales în asociație), speranțele de vindecare și rata de supraviețuire este diferențiată în funcție de forma și de localizarea cancerului. În prezent, nu se mai poate vorbi de *„cancerul de pancreas“*, fără diferențieri, la care eventual să aplicăm o terapie standard. Nu este o greșeală *să tratăm „în comun“ cancerul periampular cu cancerul propriu-zis al glandei pancreatice ;* obstrucția biliară cu icter ca element comun, diagnosticul histologic, uneori incert, al originii ampulomului și al cancerului duodenal periampular ca și tratamentul de rezecție prin duodenopancreatectomie, comun cancerului periampular și cancerului ductal pancreatic cu localizare cefalică, dar aproape de joncțiunea duodeno-bilio-pancreatică, justifică această poziție.

De asemenea, trebuie să știm că în prezent numărul laparotomiilor de diagnostic și de șuntare bilio-jejunale au scăzut, mai ales la bolnavii bătrîni, tarați etc. Avem acum posibilitatea unui diagnostic histopatologic sau citologic (puncție ghidată sau aspirat endoscopic), a stabilirii stadialității și grading-ului tumoral, și a eliberării obstrucției biliare prin tehnici chirurgicale alternative ; astfel, rata morbidității și mortalității laparotomiilor de rutină poate fi diminuată.

Cu toate aceste progrese, majoritatea bolnavilor la care diagnosticul și stadiul leziunii nu poate fi stabilit, vor fi candidați pentru coeliotomie, cu care ocazie se va hotărî și executa și o operație paleativă, procedeul cel mai eficace de by-pass bilio- și/sau gastrojejunal, sau eventual o rezecție.

Rezecția chirurgicală este, în ultimă instanță, singura speranță de vindecare sau de prelungire a timpului de supraviețuire.

Pacienții cu by-pass trăiesc (în medie) 6 luni, în timp ce bolnavii care au suportat o rezecție „cu intenția de radicalitate“ și au supraviețuit operației (mortalitate operatorie medie este de 10—20%), trăiesc cel puțin de 3 sau 4 ori mai mult, cu o mică speranță și de vindecare, în cancerul ductal al capului de pancreas și cu o rată de vindecare de 40—50% în cancerul periampular. În plus, complicațiile date de evoluția locală a cancerului nerezecat (durere, hemoragie, alte obstrucții etc.), sînt evitate prin rezecție.

Decizia de a efectua o duodenopancreatectomie va depinde de certitudinea diagnosticului, de stadiul cancerului, de valoarea serviciilor auxiliare și în primul rînd de experiența chirurgului și a echipei operatorii.

Tratamentele adjuvante — radioterapia și chimioterapia — au dezamăgit prin rezultatele lor nesemnificative.

* * *

Am considerat necesar de a prezenta stadiul actual, sub diverse aspecte, a cancerului de pancreas, avînd în vedere unele progrese efectuate în ultima decadă, atît în ceea ce privește utilizarea unor noi metode de

Scanned with OKEN Scanner

diagnostic, cît și a unor metode nechirurgicale de tratament. Metodele și tehnicile chirurgicale s-au diversificat și ele, s-au adaptat localizării și stadiului leziunii și mai ales s-au individualizat în funcție de datele bolnavului. Cred că chirurgii din țara noastră își vor revizui atitudinea, uneori pesimistă și de resemnare, se vor încadra celor care luptă pentru ameliorarea rezultatelor acestei boli foarte grave. Diagnosticul precoce va antrena din plin chirurgia la vindecarea unui procent din ce în ce mai mare de pacienți.

1. Epidemiologia cancerului de pancreas

Majoritatea studiilor recente subliniază că singura speranță actuală pentru a scădea morbiditatea (în creștere) și mortalitatea cancerului de pancreas, este prevenirea acestei grave afecțiuni ; profilaxia cancerului de pancreas impune identificarea factorilor etiologici specifici și a celor asociați, cu risc crescut. Studiul epidemiologic, de o deosebită importanță, a relevat în prezent următoarele aspecte :

— *Morbiditatea* în cancerul de pancreas, cu unele excepții, crește de la est la vest, din țările afro-asiatice, spre țările industrializate, vestul Europei și America de Nord, unde ajunge la 12/100 000 pentru bărbați și 5/100 000 pentru femei.

— *Rata mortalității* (1) redusă în Japonia și în Italia (5,6/100 000 la bărbați și 3—4/100 000 de femei) crește în paralel cu morbiditatea, depășind 10/100 000 la bărbați și 6,8/100 000 la femei, în țările Europei de Nord și în S.U.A. ; morbiditatea și mortalitatea este cea mai mare la negri (americani), la evrei, la sexul masculin și la vîrstnici (60—80 ani maximum).

— *Factorii genetici și de mediu* par să aibă un rol în frecvența bolii, populația care migrează păstrîndu-și caracteristicele genetice din țara de origine.

— *Fumatul* crește riscul cancerului de pancreas ; metaboliții cancerigeni ai tutunului (nitrozaminele), excretați prin bilă, pot ajunge în căile de excreție pancreatice, acționînd direct. Indicele de frecvență a cancerului pancreatic la fumători este de 2,69 la bărbați și 2,17 la femei, față de nefumători.

— *Dieta*. Se sugerează că dieta bogată în carne și grăsimi (hipersecreție biliară și de colecistochinină) prin stimularea multiplicării celulelor pancreatice hipersecretante, predispune la cancer de pancreas. În timp ce legumele, fructele, vitaminele au efect protector.

Cafeaua este corelată pozitiv cu creșterea morbidității cancerului (inclusiv cancerul de prostată și leucemia), și crește în funcție de gradul de consum.

Alcoolul slab (vinul) în cantități rezonabile, pare a nu avea implicații, spre deosebire de alcoolurile tari.

Scanned with OKEN Scanner

— *Pancreatita cronică* este un factor predispozant pentru carcinomul pancreatic ; aproximativ 50% dintre bolnavii cu pancreatită cronică prezintă antigenul carcinoembrionic crescut.

— Nu s-a constatat o corelație între *radiații* și cancerul pancreatic ; iradiațiile terapeutice la adulți reprezintă totuși un factor de risc.

— Unele *substanțe chimice* exercită un rol carcinogenic, obținîndu-se pe animale de laborator un efect pozitiv ; mai sînt necesare încă studii pentru individualizarea substanțelor cu risc crescut.

Ca mecanism posibil al carcinogenezei pancreatice, o serie de cercetători (Wynder și alții) emit următoarea ipoteză : bila conține agenți carcinogeni proveniți din unele alimente, tutun, substanțe chimice, mediul înconjurător etc., care scapă inactivării de la nivelul ficatului (hepatite, ciroze etc.) și care pot ajunge în căile de excreție ale pancreasului și induce cancerul ductal. Conform altei ipoteze, celulele pancreatice efectuează o concentrare selectivă a substanțelor carcinogene care ar acționa la nivelul canalelor pancreatice.

2. Markerii serologiei în diagnosticul cancerului de pancreas

Din punct de vedere etio-patogenic, sîntem deci încă în domeniul ipotezelor.

Avînd în vedere că, deocamdată, metodele „convenționale" de diagnostic precoce („early diagnostic") nu dau rezultatele scontate, au fost stimulate cercetările pentru găsirea unor „markeri" serologici de identificare (sau suspectare) a cancerului de pancreas.

Rezultatele obținute pînă în prezent, cu toate eforturile intense a numeroase grupuri de cercetători, se pot sintetiza astfel (38) :

Factorii ca A.F.P. (alfa-foeto-proteine), H.C.G. (gonadotrofine chorionice), C.E.A. (antigen-carcinoembrionar) și R. Nose (ribonuclease) au o valoare minoră și numai în anumite conjuncturi.

• L.A.I. (aderența leucocitară inhibitorie), P.O.A. (antigen oncofoetal pancreatic) și C. I—II (galactosyltransferaza izoenzym 11), a căror tehnică de identificare este în perfecționare, oferă speranțe ceva mai consistente.

• Anticorpii monoclonali specifici ca G.I.C.A. (antigen cancer gastrointestinal) par a fi în viitor cei mai valoroși în diagnosticul serologic.

Rezultă deci că, în prezent, sensibilitatea și specificitatea markerilor studiați este insuficientă pentru a permite un screening și deci o depistare precoce și sigură a maladiei ; poate însă sprijini diagnosticul la bolnavii simptomatici. Capacitatea markerului de a exclude cancerul pancreatic la pacienții suspecți este mai sigură decît confirmarea existenței bolii. Descoperirea altor markeri serologici permite să se spere în posibilitatea unui diagnostic „foarte precoce" și deci a unei acțiuni terapeutice eficace.

Scanned with OKEN Scanner

3. Valoarea tomografiei computerizate în adenocarcinomul pancreatic

Tomografia computerizată (C.T.) este în prezent o excelentă și de preferat, primă metodă neinvazivă, de vizualizare, ce trebuie aplicată la *pacientul anicteric,* cu suspiciune de carcinom pancreatic, în special în localizarea corporeo-caudală. Explorarea permite o bună apreciere a morfologiei glandei, a zonei peripancreatice eventual invadată, a metastazelor regionale și hepatice. Deoarece nu vizualizează tumora în faza sa inițială (Ø sub 1 cm), în care glanda sau zona limitată a glandei nu are conturul modificat, metoda nu poate fi considerată încă un test „screening". C.T. poate fi, de asemenea, utilizată la pacienții cu adenocarcinom metastatic de origină necunoscută, sau pentru cei cu cancer pancreatic diagnosticat, care necesită monitorizarea tratamentului nechirurgical ca și la cei rezecați pentru evaluarea recidivelor.

Word și colab. (54) au reușit să pună în evidență în 95% din cazurile studiate, tumora pancreatică cu un diametru de cel puțin 2 cm. Hessel și colab. (19) au găsit că C.T. are o sensibilitate de 87% și o specificitate de 90% în explorarea pacienților cu cancer pancreatic, față de sensibilitatea de 69% și specificitatea de 89% pentru ecografie.

În diagnosticul diferențial între un proces inflamator pancreatic și un cancer, C.T. are o sensibilitate de 84% față de 56% a ecografiei.

— Biopsia percutană în scopul obținerii, prin examen citologic sau histologic a diagnosticului de certitudine a cancerului pancreatic, este dirijată (ghidată) în prezent de majoritatea specialiștilor, cu ajutorul C.T., obținînd rezultate pozitive cifrate între 80 și 91% ; este preferată ghidării prin E.R.C.P., metodă invazivă cu o rată de 30% eșecuri tehnice.

— C.T. furnizează informațiile utile (nu însă întotdeauna exacte) asupra *invaziei loco-regionale a cancerului* și asupra *invadării pereților vaselor mari,* ca artera mezenterică, trunchiul coeliac, ai căror pereți sînt îngroșați.

— C.T. este metoda neinvazivă care în 70% din cazuri poate detecta *metastazele hepatice,* cu excepția celor cu diametru sub 1 cm sau situate superficial.

— *Limf-adenopatia* peripancreatică, periaortică etc., nu poate fi detectată de C.T. decît în aproximativ 15% atunci cînd ganglionii sînt măriți de volum semnificativ.

— C.T. este cea mai sensibilă tehnică neinvazivă de vizualizare a ganglionilor sau a metastazelor pleuro-pulmonare cu diametrul de cel puțin 3 mm.

— C.T. poate eventual depista și *metastazele peritoneale* cu un diametru de cel puțin 2 cm ; grosimea mezourilor scade însă rata de detectare.

La *pacientul icteric,* C.T. este mai limitată și concurată de ecografie, colangiografia percutană transhepatică și colangio-pancreaticografia retrogradă endoscopică și mai ales de combinarea metoadelor. Ea poaae face

Scanned with OKEN Scanner

parte din protocolul de investigare a bolnavului icteric, mai ales asociată cu ecografia sau cu metodele invazive bilio-vasculare, și poate ghida biopsia.

4. Diagnosticul preoperator și de operabilitate

În prezent, pentru pacienții cu carcinom de canal pancreatic, *simptomatici*, metodele și strategiile de diagnostic asigură în marea majoritate a cazurilor, stabilirea unui diagnostic preoperator de certitudine. Simptomele clinice inițiale care au condus la inițierea investigațiilor au fost : scăderea ponderală, cu icter instalat insidios (pentru localizarea cefalică — periampulară) dureri abdominale nesistematizate în etajul supramezocolic, cu iradiere posterioară (pentru localizarea corporeo-caudală), steatoree, mai ales la bolnavii la care explorările radiologice și endoscopice au fost normale.

Pentru screening-ul pacienților *asimptomatici*, nu există încă stabilite cu precizie metode și protocoale de investigație sigure ; sînt însă premize valoroase de a se afirma că într-un viitor apropiat, cancerul de pancreas va putea fi depistat în faza asimptomatică ; este de altfel singura soluție pentru îmbunătățirea semnificativă a supraviețuirii majorității acestor bolnavi.

În momentul actual trebuie să recunoaștem că majoritatea pacienților cu cancer pancreatic sînt deja incurabili la data diagnosticării ; tratamentul cu intenție de radicalitate (plus-minus 10%), tratament care este în primul rînd rezecția, dă rezultate descurajatoare în privința mortalității operatorii și a supraviețuirii pe termen lung (2—5 ani).

Pentru a îmbunătăți rezultatele tratamentului este absolut necesară stabilirea diagnosticului cît mai precoce și evaluarea stadiului bolii în scopul operabilității.

O problemă majoră în precizarea diagnosticului de cancer al pancreasului este diagnosticul diferențial cu pancreatită cronică, mai ales la bolnavii cu antecedente în acest sens. Se estimează că 40% din pacienții cu cancer de pancreas prezintă pancreatită asociată într-o formă medie și ușoară.

Testele funcționale pancreatice, markerii tumorali, scintigrafia pancreatică nu sînt explorări valoroase în stabilirea diagnosticului, iar laparoscopia are indicații din ce în ce mai restrînse.

Strategiile în diagnosticul cancerului de pancreas au fost evaluate în final sub aspectul *preciziei, a costului și a invazivității*.

Strategia considerată în prezent optimă constă, la bolnavii suspecți, în începerea cu o ecografie, urmată de tomografie computerizată, puncție bioptică dirijată, colangiopancreaticografie endoscopică retrogradă și laparotomie. Această strategie diagnostică are, în ansamblul ei, o sensibilitate de 92% și o specificitate minimă de 99%.

Scanned with OKEN Scanner

La bolnavii icterici se poate efectua colangiografie percutană transhepatică, care însă prezintă unele riscuri și complicații și un grad mai mic de acuratețe diagnostică decît colangiopancreaticografia retrogradă endoscopică. Dacă rezecția pare posibilă, angiografia cu timpul său arterial și venos, este utilă pentru a vizualiza harta vasculară pancreatică și a zonei operatorii, eventualele anomalii vasculare (mai ales ale arterei hepatice) și extensia procesului canceros la axul vascular arterial mezenterico-coeliac și la axul venos mezenterico-port.

Rezonanța magnetcă nucleară (R.M.N.) și utilizarea ultrasonografiei intraoperator vor avea o utilizare mai largă în viitor și cu siguranță vor apropia sensibilitatea și specificitatea setului de metode de diagnostic de 100%.

În fine, ca un chirurg cu o oarecare experiență în tratamentul de rezecție a cancerului de pancreas, trebuie să subliniez că posibilitatea de exereză se stabilește cu certitudine numai în urma laparotomiei exploratorii și uneori chiar în timpul operației.

Din analiza individuală a fiecărei metode de diagnostic a cancerului de pancreas, rezumăm următoarele :

— *Funcțiile pancreatice,* testate la pacienții cu cancer pancreatic, arată în majoritatea cazurilor modificări și se presupune că aceste funcții se deteriorează din fazele timpurii ale bolii ; ele însă nu pot diferenția leziunile de pancreatită, de cancer, ceea ce le limitează (luate singular) utilizarea în diagnostic. Fosfataza alcalină, crescută la un bolnav suspect de cancer pancreatic, poate fi introdusă în protocolul de diagnostic.

— *Markerii* serologici tumorali nu sînt nici suficient de sensibili și nici specifici ; oarecari speranțe se pun în L.A.I., P.O.A., G 1—II, ca și în ameliorarea utilizării anticorpilor monoclonali specifici (G.I.C.A. etc.). Speranța este de a identifica alți markeri (și cercetările par promițătoare) cu sensibilitate și specificitate foarte mare, ceea ce va ameliora mult diagnosticul precoce și foarte precoce.

— *Scintigrafia pancreatică* cu seleniumethionină (75 Se) a fost abandonată din cauza rezultatelor numeroase fals pozitive (35%) și fals negative (25—30%).

— *Ultrasonografia,* metodă neinvazivă, ieftină, fără nici o contraindicație pentru pacient, face parte din metodele de bază ale explorării pentru cei mai mulți cercetători, fiind metoda „cap de serie", care hotărăște strategia de diagnostic utilizată în continuare. Sensibilitatea metodei, efectuată de un specialist cu mare experiență, în diagnosticul carcinomului pancreatic, este de 76—94% și chiar mai mult în localizarea cefalică ; metoda este mai puțin sensibilă în cancerul de corp și de coadă a pancreasului. Uneori explorarea nu reușește din cauza prezenței gazelor în intestin (pînă la 15%) și poate da uneori rezultate false (pozitive sau negative) ; pentru aceste motive, se recomandă completarea ecografiei și cu alte metode (C.T.).

— *Tomografia computerizată,* metodă neinvazivă, dar cu o accesibilitate mult mai redusă decît a ecografiei și mult mai scumpă, mai puțin precisă decît ecografia în diagnosticul tumorilor mici, intraparenchimatoase ale capului pancreasului, este net superioară în decelarea tumorilor

Scanned with OKEN Scanner

localizate în corpul și în coada pancreasului (mai ales a acelora care deformează conturul glandei) și a diseminărilor extraglandulare. Are o mare valoare în aprecierea operabilității, deoarece poate stabili :

• invazia organelor învecinate sau a structurilor anatomice peripancreatice, inclusiv mezouri (colon transvers, jejun) rețeaua vasculară ca trunchiul coeliac, cu ramurile sale și axul venos mezenterico-port ;

• invazia grupelor ganglionare pancreatice, ganglionii coeliaci, splenici, hepatici, și lombo-aortici ;

• metastazele hepatice cu diametrul superior de 1 cm și metastazele peritoneale și pleuro-pulmonare.

Acești parametrii contraindică în formele anicterice, laparotemia. C.T. este, de asemenea, indicată și folosită cu rezultate remarcabile în ghidarea punctiei-aspirației bioptice țintite și în orientarea blocajului splahnic în formele dureroase.

C.T. cuplată cu ultrasonografia reprezintă o metodă excelentă în diagnosticul precoce al cancerului de pancreas.

— *Cholangiopancreaticografia retrogradă endoscopică* (ERCP), metodă invazivă, de o accesibilitate încă redusă, cînd tehnic reușește (maximum 85—87% în cele mai bune mîini) opacifierea ductului pancreatic, sugerează diagnosticul prin strictura sau obstrucția acestuia, chiar dacă pancreatograma este normală. Modificările de calibru sau obstrucția canalului Wirsung fiind posibilă și în alte afecțiuni (pancreatite, litiază etc.), nu impun diagnosticul precoce de cancer ductal în utilizarea singulară : se folosește în cazurile cu C.T. neconcludentă. Poate fi combinată cu punctia bioptică (ghidată) sau cu o examinare citologică a aspiratului ductal. Metoda este uneori folosită pentru decomprimarea temporară sau drenajul permanent, în cazurile de cholestază mare ; se utilizează, după o prealabilă sfincterectomie endoscopică, drenajul extern prin tub nazobiliar sau drenajul intern prin endoproteză.

— *Cholangiografia transhepatică percutană* (P.C.T.) este o metodă invazivă, indicată în icterul mecanic determinat de cancerul cefalic (periampular) cu un procent ridicat de reușită tehnică și care oferă elemente de diagnostic etiologic asupra naturii stricturii coledocului terminal ; oferă de asemenea și date asupra eventualei operabilități a bolnavului, în sensul că rezecția este cu atît mai posibilă, cu cît distanța dintre convergența canalelor hepatice principale și locul obstrucției căii biliare principale este mai mare.

În scop diagnostic, poate fi folosită cînd nu reușește ERCP ; metoda poate fi utilizată și în scop terapeutic pentru inserarea unui cateter temporar (pregătire preoperatorie în scopul ameliorării hepatice) sau permanent (bolnav inoperabil), pentru drenaj biliar extern sau intern.

P.T.C. nu este lipsită de incidente și accidente ca : scurgeri biliare, hemoragii, infecții, colecții biliare, diseminarea celulelor tumorale pe traiectul punctiei.

— *Angiografia*, metodă invazivă uneori dificil de executat tehnic, prezintă un procent apreciabil de rezultate incerte (mai ales fals negative). Atunci cînd opacifiază în bune condițiuni harta arterială, dar și venoasă, intra- și peripancreatic, este o metodă valoroasă de investigare și diagnostic ; poate decela tumorile pancreatice, chiar de dimensiuni

Scanned with OKEN Scanner

relativ mici și contribuie la diagnosticul diferențial al cancerului pancreatic de unele leziuni benigne tumorale sau de pancreatită nodulară.

Harta vasculară obținută avertizează chirurgul asupra anomaliilor anatomice, ca : arteră hepatică cu originea mezenterică (pericol de interceptare la decolarea posterioară, arteră hepatică supranumerară, anomalii de arteră splenică, arteră pancreatică posterioară etc. și asupra existenței hipertensiunii regionale.

Implicarea în extensie neoplazică a vaselor arteriale mari (trunchiul coeliac, artera hepatică, artera splenică și mezenterica superioară) și mai ales a axului venos mezenterico-port contraindică rezecția.

Portograma (anterogradă clasică sau retrogradă percutană transhepatică) poate fi asociată angiografiei echivoce.

În prezent, avînd în vedere existența și perfecționarea metodelor noninvazive și netraumatice cu sensibilitate și specificitate mai mare, angiografia este din ce în ce mai puțin folosită, restrîngîndu-se la pacienții la care se propune rezecția, pentru studierea și avizarea chirurgului asupra operabilității și implicării anomaliilor vasculare.

— *Citologia*. Atunci cînd tehnic reușește, specificitatea examenului citologic este de 100%, în cancerul pancreatic ; rezultatul pozitiv constituie un element decisiv în stabilirea diagnosticului pozitiv și orientează tratamentul de iradiere și chimioterapia.

Probele pentru examenele citologice pot fi obținute prin puncția bioptică pre- sau intraoperator, prin aspirație sau prin recoltarea endoscopică la ERCP. Cînd materialul este recoltat endoscopic la ERCP, prin aspiratul ductal normal sau după stimularea secreției exocrine pancreatice, indicele de pozitivitate este, după studiile lui Fladerer și colab. (13) de 78%. În studiile lui Oanes și colab. (36), indicele studiului citologic este negativ în 50% din cazuri în aspiratul ductal.

— Tehnica *puncției bioptice* este descrisă în numeroase studii cu diferențe nesemnificative ; o descriere detaliată este cea a lui Evander și colab. (9).

Puncția poate fi făcută cu ajutorul ghidării colangiografiei percutane transhepatice, angiografiei, dar mai ales a ecografiei, tomografiei computerizate sau a ERCP. Puncția bioptică intraoperatorie se recomandă transduodenal pentru localizarea cefalică, este ghidată după decolarea posterioară, de localizarea tumorii între degetele mîinii stîngi (posterior) și police (anterior) ; rezultatul pozitiv este superior procentual biopsiei percutane preoperator.

Autorii cu experiență raportează un risc minim a procedeului (pancreatită focală sau excepțional, diseminare a peretelui abdominal).

Rezultatele sînt net condiționate de experiența examinatorului produsului recoltat.

— *Laparoscopia* este utilizată foarte rar aproape abandonată ; poate folosi la diagnosticul metastazelor hepatice de suprafață sau peritoneale și excepțional la ghidarea biopsiei.

— *Rezonanța magnetică nucleară* (R.M.N.).

Scanned with OKEN Scanner

Metodă foarte promițătoare, poate depista leziunile foarte mici (sub 1 cm diametru). Există în prezent o experiență limitată, dar este superioară C.T. cu sensibilitate și specificitate în diagnosticul cancerului de pancreas.

Strategia diagnosticului preoperator

Precizia diagnosticului crește prin combinarea a două sau mai multe metode.

Pacienții, care au indicația unui tratament paleativ, vor fi examinați cu mai puține metode, de preferat neinvazive.

Pacienții, care se încadrează în lotul celor care vor fi supuși unei intervenții operatorii cu intenție de radicalitate, vor fi examinați în așa fel, încît să se stabilească cît mai precis posibil extinderea leziunii canceroase.

Ingemar Ibse și Gunnar Isaksson din Lund-Suedia (23), după o analiză a multor studii, consideră că la bolnavii anicterici ecografia combinată cu tomografia computerizată și eventual puncția bioptică ghidată constituie trepiedul explorator specific pentru diagnosticul cancerului de pancreas cefalic sau corporeo-caudal.

În cazul în care ecografia combinată cu C.T. stabilește existența unui cancer diseminat, se va decide o intervenție paleativă fără alte investigații preoperatorii.

Unui bolnav icteric i se recomandă investigarea prin ecografie, ERCP și colangiografie transhepatică ; dacă icterul este instalat de peste 2—4 săptămîni, se poate institui un drenaj biliar de decomprimare, în scopul ameliorării stării ficatului și eventual a dispariției icterului.

În literatură este încă în litigiu, dacă unui bolnav cu icter să i se instituie sau nu, un drenaj nechirurgical înainte de intervenția paleativă sau curativă. Personal, în cazul intervenției paleative nu consider necesar și nu am executat decomprimare temporară preoperator.

În intervențiile cu intenție de radicalitate, la bolnavii icterici de peste 4 săptămîni, am executat fie decomprimarea preoperatorie, prin puncție transparietohepatică cu ac gros și lung (acul de punctionare a subclaviei) și instalarea unui cateter de drenaj extern, fie în cazul în care intraoperator leziunea se preta la rezecție, am executat ca prim timp, anastomoza hepatico-jejunală pe ansă „à la Roux" și anastomoza gastro-jejunală termino-laterală la 20—30 cm în aval ; jejunul proximal l-am implantat la 30—40 cm de la unghiul duodeno-jejunal termino-lateral, în ansa exclusă, la 10—15 cm în aval de anastomoza gastro-jejunală. Bontul antral înfundat a așteptat timpul 2 al operației, rezecția, iar ansa jejunală în exces (ramura stîngă a Y-ului jejunal) a fost folosită după rezecție pentru anastomoza termino-laterală cu pancreasul restant. Această modalitate de decomprimare biliară a diminuat mult riscul operator într-un timp, starea ficatului ameliorîndu-se foarte mult și starea de nutriție a bolnavului îmbunătățindu-se evident.

Autorii suedezi, citați mai sus, nu sînt pentru laparotomie și pentru anticiparea intervenției radicale, înainte de efectuarea tomografiei, E.R.C.P., colangiografiei transhepatice la icterici, examenul citologic și angiografiei.

Scanned with OKEN Scanner

Suzuki și colab. (43), cu aparatura și îndemînarea lor, susțin că cea mai mare sensibilitate și specificitate pentru diagnosticul cancerului de pancreas o oferă combinarea E.R.C.P. cu angiografia (!?).

După Moossa și Levin (32), combinarea ecografiei cu ERCP și citologia ar fi cea mai bună pentru stabilirea cancerului „early", mai ales în localizarea cefalică. Redăm strategia de diagnostic la pacienții suspecți de cancer pancreatic în schema de mai jos (schema fig. XIII.1.).

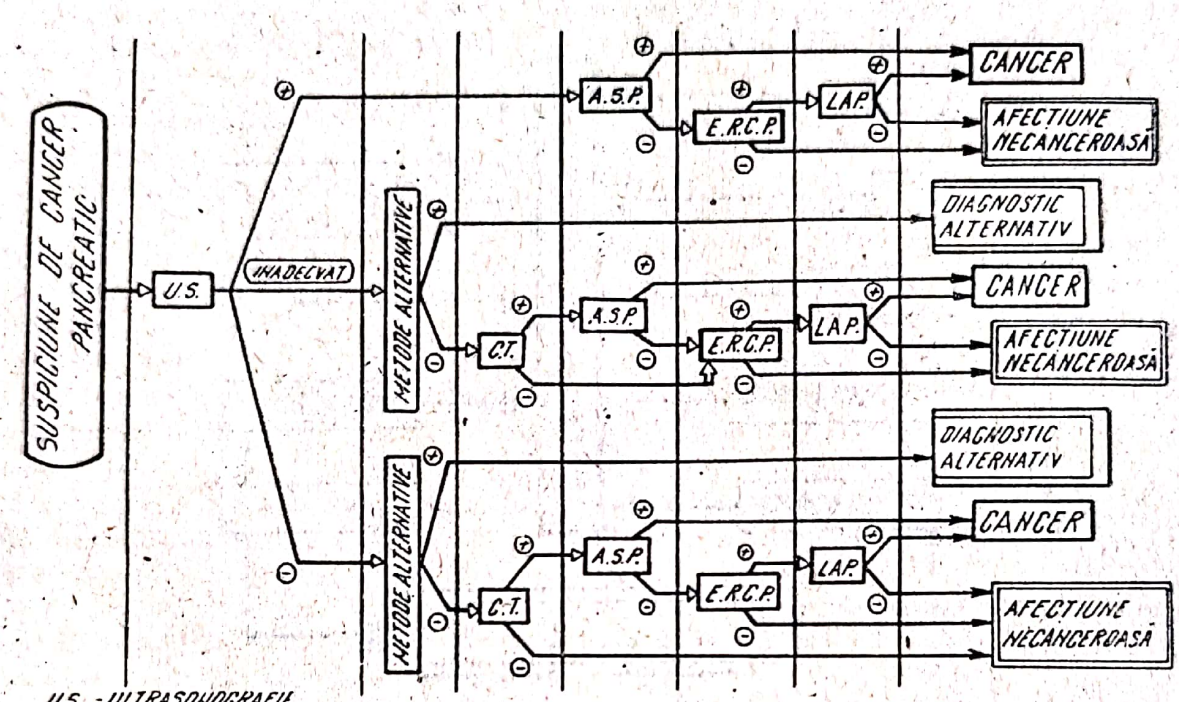

Fig. XIII.1. — Strategia diagnosticului în suspiciunea de cancer pancreatic.

Diagnosticul peroperator

Laparotomia se va face în scop diagnostic, ca operație paleativă sau în speranța unei posibile rezecții radicale. Se recomandă ca la orice laparotomie să se examineze atent și pancreasul, mai ales în chirurgia căilor biliare extrahepatice. Există o unanimitate de păreri că evaluarea precisă a operabilității (rezecției) se poate face numai prin laparotomie și uneori după efectuarea unui examen citologic sau/și histologic inclusiv al ganglinilor sateliți.

Numai prin laparotomie este posibil să se confirme :

— Locul și mărimea tumorii și diagnosticul cito-histologic.

— Infiltrația capsulei și invazia în afara pancreasului, inclusiv mobilitatea pe planul posterior (mai ales la capul pancresului), ceee ce implică manevra Kocker.

— Prezența metastazelor ganglionare (ganglioni mezenterici, celiaci, splenici, hepatici, lombo-aortici) ; adenopatia intracapsulară nu contraindică rezecția.

— Metastazele hepatice, peritoneale etc.

Scanned with OKEN Scanner

Redăm o schemă a strategiei diagnosticului și a tipului de tratament (paleativ sau radical) ce poate fi stabilit intra-operator) după autorii suedezi (fig. XIII.2).

Cheia operabilității rămîne în final invadarea peretelui anterior al venei mezenterice superioare și al venei porte. Nu mobilitatea posterioară a capului pancreatic, determinată prin decolarea duodeno-pancreatică,

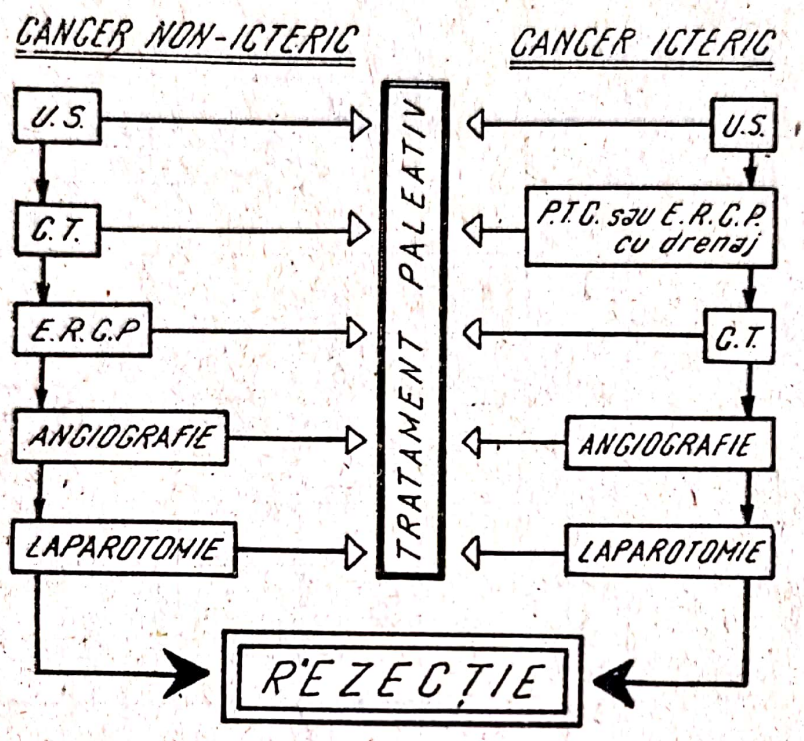

Fig. XIII.2. — Strategia diagnosticului și a tratamentului în cancerul de pancreas : U.S.=ultrasonografie ; C.T. — Tomografie computerizată ; P.T.C.=colangiografie transhepatică percutană ; E.R.C.P. — colangiopancreatografie endoscopică retrogradă.

pînă la aortă, este valabilă, cînd axul venos mezenterico-port rămîne atașat pancreasului, ci disecția și introducerea degetului de sus în jos în planul de clivaj dintre axul venos porto-mezenteric și țesutul pancreatic și coborîrea lui pînă la marginea interioară a capului pancreatic. Personal execut acest gen de rutină, după secționarea canalului hepatic comun, cu abandonarea prin ligatură a capătului distal a CBP ; utilizez ca tractor bontul canalului biliar abandonat și mă insinuez cu degetul mediu de la mîna stîngă în spațiul dintre axul venos porto-mezenteric și pancreas, stabilind operabilitatea sau imposibilitatea de rezecție. În ultima situație efectuez derivație biliară, ca operație paleativă, printr-o anastomoză hepatico-digestivă (de preferință ansă jejunală în Y sau omega) pe care atunci cînd duodenul este în stenoză, implantez și stomacul.

Biopsia intraoperatorie, după decolare duodeno-pancreatică (în localizarea cefalică) și fixarea cu mîna stîngă a pancreasului, se efectuează de preferat transduodenal, ceea ce reduce mult orice morbiditate.

Biopsia ganglionilor extracapsulari este obligatorie, ca și a metastazelor, pentru decizia tipului de operație sau a inoperabilității cazului.

Scanned with OKEN Scanner

5. Decomprimarea hepato-biliară (preoperator) pe cale transhepatică

Factorii care prezic un rezultat slab în chirurgia cancerului pancreatic periampular sînt : vechimea icterului și nivelul bilirubinei serice, statusul nutrițional și statusul imun.

Riscul morbidității și mortalității operatorii în rezecția pancreatică, poate fi diminuat printr-o selectare și bună pregătire preoperatorie a bolnavilor.

O metodă dovedită eficientă de reducere a nivelului hiperbilirubinemiei serice la pacienții propuși la tratament operator (chiar paleativ) este drenajul transhepatic percutanat (T.H.D.).

Pe o perioadă de 15 ani, The Ohio State University Hospitals efectuează trei studii în acest domeniu (10), ultimul pe perioada 1979—1984 pe 64 de pacienți. Tehnica cateterizării arborelui biliar are la bază tehnica descrisă în 1974 de Molnar și Stokum (31), cu unele modificări. Pe linia medio-axilară, sub recesul pleural costo-diafragmatic, se punctionează cu ac subțire, se execută colangiografia cu vizualizarea corectă a arborelui biliar. Avînd reperat segmentul orizontal al ductului biliar hepatic drept, se punctionează sub ghidaj fluoroscopic canalul respectiv și pe ac se inseră fir flexibil ghid, care va orienta introducerea unui cateter angiografic. Firul ghid este înlocuit cu fir ghid de control Linderquist. Combinația cateter angiografic-fir Linderquist permite în cele mai multe cazuri, cateterizarea canalului hepatic drept, a hepaticului comun și a coledocului, pînă la zona de obstrucție a ductului principal biliar. Se încearcă cateterizarea segmentului comprimat sub control fluoroscopic și se reușește, în majoritatea cazurilor (80%). Se extrage firul ghid și se introduce cateterul angiografic în duoden, sub control cu substanță de contrast. Firul ghid Linderquist este apoi reinserat și plasat în duodenjejun. Se scoate cateterul angiografic și pe firul ghid ca tutore se introduce un cateter, cu numeroase orificii laterale poziționate în porțiunea cranială obstrucției (stricturii) coledocului sub control fluoroscopic și examinarea filmelor colangiografice.

La restul bolnavilor (20%), la care nu se reușește pătrunderea în duoden prin filiera stricturată, se lasă un cateter cu orificii laterale deasupra obstacolului. După 48 de ore se reîncearcă străbaterea zonei obstruate, cu ajutorul firului de ghidare și a cateterului sub control fluoroscopic : se reușește în aproape 100% din cazuri.

Cateterul biliar este plasat apoi în drenaj și spălat la 8 ore cu ser fiziologic ; în continuare se încearcă conversia drenajului extern în drenaj intern.

La pacienții studiați în cele 3 loturi, s-au folosit 3 variante ale acestei tehnici :

— decompresie transhepatică internă (cateter în duoden) ;

— decompresie biliară transhepatică externă ;

— decompresie transhepatică externă pe ambele canale hepatice principale (100 drept — 100 stîng) cînd tumora obstruează convergența ductelor biliare.

Scanned with OKEN Scanner

Riscul mare al operațiilor în carcinomul pancreatic, mai ales la bolnavii icterici, au stimulat aceste investigații pentru găsirea unor metode de reducere a riscului și găsirea unor forme alternative de intervenție paleative.

Vîrsta icterului și nivelul hiperbilirubinemiei sînt citate ca făcînd parte din factorii de risc majori.

Nivelul crescut al bilirubinei (peste 10—15 mg la sută) poate determina insuficiență hepatică, coagulopatii, insuficiență renală sau deficiență imună : bilirubina sub 6 mg la sută pare a nu genera complicații.

Alți factori mai intervin în morbiditatea și mortalitatea chirurgiei biliare :

— boala malignă ;
— vîrsta peste 60 de ani ;
— febra peste 38°C ;
— hematocritul sub 30% ;
— leucocitoză peste 10 000/ml ;
— nivelul creatininei peste 1,3 mg% ;
— albumină sub 3 g% ;
— bilirubinemia peste 10 mg% ;
— fosfataza alcalină peste 7 100 u/100 ml.

Riscul operator depinde de statusul imun și nutrițional, ca și de funcțiile : renală, hepatică și cardio-vasculară.

Morbiditatea decompresiei biliare, după metoda descrisă mai sus, este minimă. Ipoteza că prezența cateterului poate fi urmată de infectarea bilei, s-a dovedit falsă ; 33% din culturile biliare au fost pozitive, înainte de implantarea cateterului, iar după 21 zile de drenaj intern, toate biliculturile erau pozitive. Bacteriile cele mai obișnuite erau : Escherichia colli, Klebsiella, streptococul, clostridia și bacteroides. Prezența bacteriilor în bilă nu trebuie să fie un motiv pentru a se evita decompresia transhepatică, conchide studiul de la Ohio, raportînd că 19% au fost complicațiile infecțioase la bolnavii supuși decompresiei, comparativ cu 38% la cei fără decompresie.

Decompresia transhepatică paleativă este recomandată ca alternativă a by-pass-ului biliodigestiv, impracticabil la pacienții cu obstrucție biliară (înaltă sau a convergenței) : se poate efectua cu un cateter percutanat sau cu o proteză.

Din cele 647 cazuri de T.H.D. studiate de autorii din Ohio, 181 au fost efectuate fie ca permanente, fie pe termen lung ; durata maximă a fost de 750 zile. Complicațiile T.H.D. pe termen lung sînt : hemobilie, infecția, dislocarea cateterului sau blocarea lui.

În prezent se recomandă preoperator la bolnavii cu icter prelungit și bilirubină peste 10—15 mg%, T.H.D. pe termen scurt, protejat cel puțin la instalare de antibiotice, cînd speranța de rezecție se întrevede în cancerul pancreasului cefalic, ampulom, cancer duodenal sau cancer al coledocului inferior.

Drenajul intern este posibil (după studiul respectiv) în 80% din cazuri ; cateterismul poate rămîne și post-operator, pentru a pune în repaus o anastomoză hepatico- sau coledoco-digestivă și pentru a controla permeabilitatea acesteia. Drenajul biliar intern sau extern prin T.H.D.

Scanned with OKEN Scanner

poate fi o alternativă rezonabilă pentru by-pass bilio-enteric, mai ales la bolnavii tarați.

Decompresiunea biliară transhepatică oferă o metodă de reducere potențială a riscului duodenopancreatectomiei cefalice sau a pancreatectomiei totale.

Morbiditatea operatorie a fost de 40% în chirurgia radicală și de 70% în absența T.H.D. În cazul chirurgiei paleative, morbiditatea a fost de 18% după drenaj și 20% în absența drenajului.

Mortalitatea a fost în cazul chirurgiei radicale de 28% după drenaj și de 60% în absența drenajului ; în cazul chirurgiei paleative a fost de 6% după drenaj și 0% în absența drenajului.

În concluzie, T.H.D. preoperator reduce semnificativ riscul exerezei în cancerul pancreasului și al cancerului periampular, dar este fără influență în cazul operațiilor paleative.

6. Tratamentul cancerului pancreatic exocrin ; stadiul actual

Este pretențios și riscant a afirma în prezent că tratamentul chirurgical al cancerului pancreatic se poate diferenția în radical și paleativ. Rezecția de pancreas executată în scop radical, în stadiul actual de stabilire a diagnosticului, este de cele mai multe ori o operație paleativă, reducțională, cel puțin în ceea ce privește cancerul ductal al pancreasului ; rata de supraviețuire la 2, 3 și 5 ani o dovedește, fără echivoc.

Este de asemenea obligator ca termenul general de „cancer pancreatic“ să fie înlocuit cu o terminologie mai specifică care indică tipul histologic, țesutul de origine și modul de extensie, ceea ce permite o strategie diferențiată de tratament, cu indicație variată a posibilităților de rezecție și mai ales cu rezultate net diferențiate. Deosebim astfel (21) :

1. *carcinomul pancreatic,* cu variantele sale :
   - adenocarcinomul ductal — cea mai frecventă formă întîlnită ;
   - carcinomul celulelor insulare ;
   - cystadenocarcinomul ;
2. *adenocarcinomul porțiunii distale a coledocului ;*
3. *adenocarcinomul ampular* (ampulomul Vaterian) ;
4. *adenocarcinomul duodenal* (pe D_2) peri- și supra-ampular, localizarea cea mai frecventă ;
5. alte forme maligne (de excepție).

Cancerele din grupul 2, 3 și 4 formează grupul *„cancerului periampular“ ;* unii autori atașează la acest grup și cancerul schiros al țesutului pancreatic limitrof ductului biliar terminal (retropancreatic), care, datorită compresiei foarte precoce, determină icterul și permite astfel un diagnostic timpuriu.

Diagnosticul precoce, datorită în primul rînd icterului, dar și metodelor radiologice și endoscopice actuale, modul de evoluție și de extensie

Scanned with OKEN Scanner

fac din *„cancerul periampular“* o leziune ce permite o chirurgie radicală cu un procent relativ mare și de vindecări, după cum se constată din tabelul alăturat.

Tabelul XIII.1

Tipul de cancer	Rezecabilitate; rata %	Supraviețuirea la 5 ani %
Adenocarcinom pancreatic ductal	±10	5 (maxim)
Carcinomul ampular	95	40
Carcinomul duodenal	50	45
Cystadenocarcinomul	90	40
Carcinomul insular	65	35

Trebuie de asemenea să menționăm că există, în cadrul adenocarcinomului pancreatic ductal, o deosebire evidentă între localizarea cefalică și localizarea corporeo-caudală ; dacă se poate discuta stabilirea diagnosticului „în timp util“ (!) și aplicarea tratamentului chirurgical „cu intenție de radicalitate“ (și nu doar ca pretenție !), în localizarea cefalică, diagnosticul în localizarea corporeo-caudală este totdeauna „prea tîrziu“ și incurabil, datorită invaziei formațiunilor anatomice peripancreatice și metastazelor prezente.

Malignitatea adenocarcinomului pancreatic ductal este determinată și de faptul că leziunea este multifocală și se extinde relativ rapid endolumenal pe canalele excreetoare ale glandei ; rezecția focarului principal nu oferă siguranța „radiculității“.

* * *

Un chirurg, care are în tratament pacienți anicterici sau icterici cu diagnosticul prezumtiv sau definitiv (citologic sau histologic) de adenocarcinom pancreatic, este obligat să-și pună și să răspundă cinstit la următoarele întrebări (20) :

1. Cunosc procedeele de rezecție și paleative validate în prezent în cancerul de pancreas și sînt capabil să execut oricare din tehnicile acestea ? Am deci experiență personală sau cel puțin, în echipă, care să-mi permită efectuarea actului operator impus de explorarea intraoperatorie ?

Dacă răspunsul nu este afirmativ este discutabilă chiar laparotomia, deoarece diagnosticul pozitiv intraoperator depinde de puncția bioptică, care cere experiență ; dar cel puțin în 30% din cazuri (în care puncția nu e concludentă) depinde de experiența chirurgului ; în diagnosticul pozitiv de cancer de pancreas operabil ($T_1N_0M_0$, $T_2N_0M_0$, $T_1N_1M_0$), *rezecția trebuie executată* și nu înlocuită cu o tehnică paleativă (derivație) !

2. Am experiență în chirurgia vasculară, de sutură, rezecție-anastomoză, by-pass, reimplantări sau inserare de proteze, pentru a rezolva eventualele accidente sau decizii tehnice, impuse de duodeno-pancreatectomie ? Dacă nu, am specialist în chirurgia vasculară „la îndemînă“ ?

3. Cunosc aspectele deosebite de prognostic ale variatelor tipuri de neoplasme periampulare și pancreatice ?

Scanned with OKEN Scanner

4. Dacă răspunsurile sînt afirmative la întrebările de mai sus, care este experiența mea în chirurgia de rezecție a cancerului regiunii duodeno-pancreatice ? Care procedeu îl execut mai frecvent ? Care a fost rata morbidității și a mortalității la pacienții operați de mine ?

5. Echipa operatorie, care să secondeze, este antrenată, are experiență în chirurgia cancerului regiunii duodeno-pancreatice sau este improvizată de la caz la caz ? Există cel puțin un membru al echipei care să poată (eventual) continua operația în deplină siguranță pentru bolnav ?

6. Colaborez cu o echipă de anestezie și terapie intensivă competentă și antrenată în pregătirea preoperatorie în asistența intra-operatorie și postoperatorie a bolnavului cu o operație de rezecție pancreatică ?

7. Colaborez cu un specialist capabil să stabilească un diagnostic citologic sau histologic pre- intra- și postoperator și a cărui rezultat să-mi orienteze actul operator ? Este capabil să definitiveze stadialitatea leziunii și să stabilească granding-ul celular ?

Aceste întrebări și mai ales răspunsurile sînt hotărîtoare pentru a autoriza un chirurg să abordeze cu conpetență și maximă eficiență pentru bolnav, chirurgia cancerului zonei duodeno-pancreatice.

Pentru aceste considerente, o operație *foarte mare* și *complexă* sau de o asemenea *„magnitudine"* (William Longmire jr. din Los Angeles) nu trebuie executată oriunde, de oricine și în condiții „oricare" !

În prezent, chirurgul antrenat în chirurgia cancerului cu această localizare trebuie să-și mai răspundă și la alte întrebări :

a. La bolnavii icterici este indicată preoperator decompresia biliară și pe ce criterii ?

b. Ce tip de rezecție pancreatică — totală sau parțială — este optimă și în ce condiții ? Ce cred despre rezecția pancreatică regională ?

c. Vagotomia complementară este indicată ?

d. În cazul rezecției, pilonul va fi păstrat ?

e. În situația în care o tumoră este nerezecabilă, ce tip de derivație bilio-digestivă preferă ? (condiționat — de ce ?) și dacă execută de rutină sau de necesitate o gastroenteroanastomoză ?

f. Care este rolul terapiei adjuvante chimioradioterapice intra- sau postoperator ?

În funcție de aceste opțiuni, intervenția va fi completă, nuanțată și mai ales adaptată cazului respectiv. *Fiecare bolnav are tratamentul său individualizat !*

* * *

Statistic, singurii pacienți cu șansă de vindecare sau cu o supraviețuire la 3 sau 5 ani, sînt aceia care au cancer cu localizare *periampulară* (ampulom, coledoc distal, duoden) sau uneori cei cu *cancer ductal* localizat cefalic, limitrof coledocului, formă schiroasă, cu un stading $T_1M_0M_0$, $T_2N_0M_0$ (sau eventual $T_2N_1M_0$) și cu un grading 1 sau 2. Procentul bolnavilor din categoria a 2-a, cărora li se stabilește un „early diagnostic" este în prezent foarte redus (sub 10%), în cele mai optimiste statistici.

Scanned with OKEN Scanner

Whipple a fost, se pare, primul chirurg care a arătat că adenocarcinomul corpului și cozii pancreasului este incurabil în momentul stabilirii diagnosticului ; această afirmație de incurabilitate 100% (sau aproape) a rămas valabilă pînă în prezent.

Controversa între intervenția paleativă și rezecția clasică (Whipple) extinsă eventual pînă la pancreatectomia totală sau regională, a continuat pînă în ultima decadă. Unul dintre criticii rezecției a fost Crile care intraoperator a recomandat efectuarea unei colecisto-jejunostomii pentru toate tumorile palpabile ale pancreasului cefalic, fără a stabili originea lor exactă și fără a efectua biopsia ; Gudjonsson, Livstone, Spiro și alți cercetători au arătat că eroarea diagnostică, în cazul folosirii numai a inspecției și a palpării, este de cel puțin 25%.

Mulți autori, analizînd retrospectiv cazuistica unităților lor, au constatat, desigur, rezultate descurajatoare ale rezecției pancreatice în cancer și și-au exprimat îndoiala sau reținerea față de o operație de asemenea amploare, cu o morbiditate și mortalitate mare și cu o rată a supraviețuirii scăzută.

De multe ori însă, materialul clinic analizat este heterogen, provenind de la numeroși chirurgi, unii cu experiență mică, pe bolnavi cu diagnostic tardiv, într-un stadiu care nu se situează în indicația de rezecție și la care nu s-a respectat o strategie terapeutică corectă și o individualizare a tratamentului.

Analizînd numeroase publicații din ultimii ani, printre care și studii ale experiențelor mari, reunite, din Europa, Japonia și S.U.A., problema cancerului zonei pancreatice diferențiat în cancerul periampular, cancerul exocrin a pancreasului cefalic și al zonei corporeo-caudale, trebuie revizuită și reactualizată în ceea ce privește diagnosticul precoce și tratamentul.

Rezecția a fost unicul tratament care în cancerul periampular a oferit supraviețuiri la 5 ani (și mai mult) la 40—50% din pacienți, scăzînd în cancerul ductal al pancreasului cefalic în jurul ratei de 5% și fiind zero în cancerul corporeo-caudal. Reevaluarea strategiei de diagnostic și de tratament oferă speranțe de îmbunătățire a acestor procente în viitor.

În fața mesei de operație chirurgul trebuie să-și amintească avertismentul lordului Smith : „Deși rezultatele pe termen lung sînt modeste, rezecția asigură *unica șansă* de vindecare. Individual, mulți pacienți vor opta pentru o operație cu un risc considerabil, dar care oferă o mică șansă la vindecare (sau de supraviețuire mai îndelungată), decît pentru o operație cu risc mai redus, dar fără șansă de vindecare“ (și cu o supraviețuire în medie de 6 luni).

6.1. Rezecția duodeno-bilio-pancreatică

Chirurgul care decide o rezecție a cancerului pancreatic are de ales între 3 proceduri :

1. Procedeul *Whipple* în care se extirpă antrul gastric sau 1/2 distală a stomacului, duodenul, vezicula biliară și coledocul, zona cefalică a pancreasului, jejunul proximal (+20 cm) și ganglionii peripancreatici (N_1) și eventual gânglionii regionali (N_2).

Scanned with OKEN Scanner

Această operație executată și în prezent în majoritatea cazurilor, are indicația majoră în cancerul periampular (fiind considerată operație *„cu pretenție de radicalitate"*) și în cancerul ductal al capului pancreasului, în care are *„intenție de radicalitate"*.

Parametrii morfologici stabiliți în ultimă instanță intra-operator, care autorizează chirurgul să execute rezecția sînt :

Stadialitatea (după Klöppel) în care T este strict localizată la nivelul pancreasului cefaloc (T_1) sau eventual contractează soluții de continuitate cu țesuturile peripancreatice (T_2) fără însă a invada vasele mari, stomacul, colonul, splina (T_3) ; capul pancreasului are deci mobilitate posterior, axul venos mezenterico-port fiind liber. N_0 sau maximum N_1 (ganglioni peripancreatici care trebuie verificați instantaneu la ghiață) ; operația este contraindicată în N_2 cînd ganglionii regionali (mezenterici, coeliaci, splenici, hepatici etc.) sînt invadați. Difuziunea hematogenă a cancerului contraindică operația, deci M. Stadiul optim de operativitate este T_1 N_0M_0 sau $T_2N_0M_0$ și cu risc T_1—$T_2N_1M_0$. Numeroasele statistici publicate în ultimii 5 ani care analizează supraviețuirea medie a pacienților în funcție de stadialitate, susțin aceste date. Din punct de vedere al gradingului, rezultate favorabile au avut bolnavii cu gradul I și II ; supraviețuirea pacienților cu cancer ductal de pancreas de gradul III și IV, a fost sub 2 ani. Desigur, la parametrii morfologici, se adaugă la contraindicația rezecției, vîrsta bolnavului, vîrsta icterului și nivelul bilirubinei serice, diabetul, insuficiența hepatică și renală etc.

Dacă pentru tehnica de rezecție Whipple (la care se adaugă în prezent vagotomia tronculară bilaterală) există o unanimitate a chirurgilor (cu mici variații nesemnificative) în ceea ce privește timpul al doilea al operației, de restabilire a tranzitelor, există o diversitate de preferințe și de execuții, confirmate și de numărul mare al procedeelor descrise. Explicația o dau în primul rînd rezultatele proaste obținute după anastomoza pancreato-digestivă și aproape de regulă a variantei pancreato-jejunale : *dezunirea* anastomozei (fistula) are o frecvență între 6—35% (5) și cel puțin 40% din mortalitatea operatorie este consecința acestor fistule. Cauza apariției fistulei se datorează stării țesutului pancreatic de consistență cvasinormală, în cancerul cefalic (spre deosebire de pancreatita cronică), impropriu pentru anastomoză, tehnicii de anastomoză și stării de nutriție a bolnavului. Gravitatea fistulei este legată de contactul direct, la nivelul ei, dintre secrețiile biliare și pancreatice ale căror enzime se activează și devin foarte corozive. Uneori (în unele tipuri de montaje) fistula bilio-pancreatică devine bilio-pancreatico-alimentară, de gravitate extremă ; leziunile produse de scurgere a lichidului bilio-pancreatic coroziv sînt de necroză și pot determina infecții (chiar peritonite), hemoragii, dezunirea anastomozelor sau fistule digestive.

Pentru evitarea fistulelor anastomozei pancreato-jejunală există 2 posibilități :

— Exereza completă a pancreasului, deci pancreatectomia totală ; diabetul ce se instalează este însă dificil (sau foarte dificil în anumite condiții) de combătut, chiar în țările cu posibilități ultramoderne (pompa de insulină, implante etc.). Bolnavul insulino-dependent devine foarte sensibil, inclusiv la o glicemie „la limita inferioară" și se raportează relativ frecvente cazuri de deces.

Scanned with OKEN Scanner

În 1987 într-o ședință de comunicări a Academiei Franceze de Chirurgie, relativ la pancreatectomia totală, M. Mercadier insistă asupra efortului deosebit și a dificultăților de a echilibra diabetul postoperator, în experiența personală și cu condițiile pe care le are (!) și arată că din această cauză mortalitatea este mai mare în DP totală, decît în DPC.

— Sutura tranșei bontului pancreatic și abandonarea lui, pentru prezervarea funcției endocrine sau obturarea canalelor pancreatice excretoare, prin substanțe ca Néopen, Éthybloc, colle biologic etc. Mai ales primul procedeu de abandon prin sutură, a dat numeroase complicații grave, mortale uneori, ca pancreatita acută, necroza bontului restant, repermeabilizarea tranșei cu fistulă pancreatică, hemoragii.

În varianta în care pancreasul restant nu prezintă focare neoplazice (focare independente sau invadarea intraductală), ca în cancerul periampular, în condițiile în care nu se poate garanta administrarea continuă de insulină (indiferent de metodă), și în care teama complicațiilor uneori grave a bontului suturat și abandonat, contraindică procedeul, chirurgului îi rămîne soluția anastomozei pancreato-jejunale. Fistulele acestei anastomoze constituie coșmarul operației și sînt și au fost relatate în toate statisticile oneste. Singura posibilitate, în această din urmă ipoteză este de a evita fistula cu conținut bilio-pancreatic cu grad mare de coroziune și necroză sau fistula bilio-pancreato-alimentară și a realiza o anastomoză pancreato-jejunală (termino-terminală, dar mai ales termino-laterală) pe ansă jejunală „în derivație" sau ansă exclusă în Y. Izolarea anastomozei jejuno-pancreatice este executată deja, printre cele 34 de tehnici de restabilire a tranzitelor descrise în 1949 de L. Leger și J. Brehant (în raportul Congresului francez de chirurgie), de către Orr în 1942 și Mallt-Guy în 1947. În 1969, L. Léger aplică și el montajul în Y pentru izolarea anastomozei pancreato-jejunale. La noi în țară, în 1986, la Timișoara (30 mai 1986), ulterior la Buzău, în 1987, au comunicat executarea anastomozei jejuno-pancreatice pe „ansă în derivație" deci pe ramura stîngă a Y (Roux), fie cu capătul jejunal rezecat la 20—25 cm sub unghiul duodeno-jejunal, fie cu ansă jejunală în omega trecută tot transmezocolic, în varianta în care nu descrucișăm duodenul (cancer de coledoc distal sau ampulom). Anastomozele hepatico-jejunală și gastro-jejunală au fost montate pe ramul drept al Y jejunal, iar implantarea ramurei stîngi la 20 cm caudal de anastomoza gastro-jejunală.

Ultimele 10 duodeno-pancreatectomii de tip Whipple efectuate în perioada 1984—1987 au avut acest montaj al anastomozei pancreato-jejunale. Rezultatele au fost următoarele : am avut două fistule de anastomoze, dar fistule pancreatice pure, cu lichid necoroziv și neseptic, care au fost mult mai puțin agresive, mai ușor de tratat și care s-au închis ; bolnavul s-a putut alimenta ca un operat de stomac cu anastomoză gastro-jejunală.

În 11 martie 1987, în ședința Academiei de Chirurgie Franceză, Y. Chapuis și colaboratorii comunică și publică în nr. 3 din 1987 în revista „Chirurgie", 32 de rezecții pancreatice de tipul Whipple în ultimii 6 ani, la care exclude anastomoza pancreato-jejunală din montajul bilio-gastrică ; raportează 3 decese.

În același scop, de a nu avea o activare a enzimelor pancreatice în caz de fistulă, R. Parc și J. Loyque publică în 1983, 72 de duodeno-pancreatectomii cefalice, la care, din cauza unei anastomoze precare (țesut pancreatic

Scanned with OKEN Scanner

friabil), efectuează următoarea anastomoză hepatico-jejunală, la o distanță de 50 cm ; peristaltica ansei se opune fluxului retrograd al bilei, care este antrenată în sensul peristalticii. Cele 12 fistule (14%) la bolnavii respectivi, au necesitat o reintervenție și 11 tratamente clasice, inclusiv administrarea de somatostatin ; după 3 săptămîni în medie, s-au vindecat. Are o mortalitate de 1,4% (la cele 72 de cazuri). Concluziile sînt aceleași : izolarea anastomozei nu reduce rata fistulei pancreatice dar reduce riscul vital, oferind pentru tratament „fistula pancreatică pură" incomparabil mai benignă și mai ușor de vindecat. Mortalitatea, care era 10% în montajul clasic Child, este sigur redusă ! ($p<0,05$).

Mortalitatea operatoie medie în duodenopancreatectomia cefalică Whipple, raportată de cele mai multe statistici pînă în 1987 inclusiv, este între 10—20% exceptînd extreme de 0% (?!) sau 60% (!).

6.2. Pancreatectomia totală

Chirurgii care optează în cancerul ductal al pancreasului pentru pancreatectomia totală se sprijină pe următoarele argumente :

1. *Multifocalitatea* (multicentricitatea) *tumorii,* care se întîlnește în cel puțin 33% din cazuri ; nu este încă elucidat faptul dacă este cu adevărat o prezență concomitentă a numeroase formațiuni tumorale diseminate în toată glanda, sau metastaze diseminate intraductal.

2. *Evitarea anastomozei pancreato-jejunale,* care în procedeul Whipple, generează cele mai multe și mai grave complicații, fiind cauza majoră a mortalității operatorii.

3. *Limfadenectomia largă.* Extirpînd și pancreasul corporeo-caudal, ligamentul pancreatico-splenic și splina, posibilitatea de limfadenectomie peri- și retropancreatică și a ganglionilor pediculului vascular splenic, este mult lărgită față de procedeul Whipple.

4. *Posibilitățile tehnice* sînt mai ușoare în pancreatectomia totală prin suprimarea timpului pancreatic caudal.

5. *Absența pancreatitei post-operatorii*

Argumentul major împotriva pancreatectomiei totale este suprimarea secreției exocrine, dar mai ales a celei endocrine ; *diabetul fragil* prezent la acești bolnavi, ridică probleme foarte dificile de tratament continuu, evidențiate de majoritatea comunicărilor. Cel puțin 25% dintre pacienți (Brooks și alții) au dificultăți mari și mortalitatea din această cauză este prezentă în statisticile studiate ; se citează și decese prin comă hipoglicemică, datorită instabilității de nestăpînit a glicemiei ! Autorii care scot în evidență această deficiență a operației totale, prezintă statistici importante și reprezintă centre chirurgicale de prestigiu în chirurgia cancerului pancreatic, avînd în același timp toată dotarea existentă în prezent pentru compensarea absenței pancreasului endocrin.

Impotriva argumentelor care am văzut că pledează pentru pancreatectomia totală, J. A. Heerden, analizînd comparativ, experiența de la Mayo Clinic (și din încă 22 centre chirurgicale) raportează că rata mortalității prin pancreatectomie totală în clinică a fost de 14% în compara-

Scanned with OKEN Scanner

ție cu 4,1% în procedeul lui Whipple, și nu s-a schimbat semnificativ în ultimii 30 de ani. De asemenea, afirmă că în ciuda limfadenectomiei Halstediene, din pancreatectomia totală, nu s-a constatat diferență de supraviețuire a pacienților gangliono-pozitivi cu cei gangliono-negativi. Rata supraviețuirii la 3 ani a fost de 9%, iar la 5 ani de 2,3%. Mossa și colaboratorii, raportează supraviețuire medie de 34 de luni.

Comparînd loturile de bolnavi, Mossa afirmă că supraviețuiri la 3—5 ani s-au înregistrat la 37% și respectiv la 16%, pentru operația Whipple și 51% și 21% pentru pancreatectomia totală.

Concluziile experienței de la Mayo Clinic (Rochester-Minnesota) sînt că prognosticul este influențat de multicentricitatea cancerului, de sexul masculin și de gradingul leziunii (nefavorabil pentru 3 și 4).

Ihse notează o mortalitate operatorie mai mică în duodeno-pancreatectomia totală.

De remarcat faptul că din cele două grupe de unități chirurgicale din S.U.A. care au susținut pancreatectomia totală, unul condus de Brooks, continuă evaluarea prospectivă și raportează rezultate întrucîtva încurajatoare ; Re Mine și Clinc Mayo, au adoptat o abordare selectivă. Brooks comunică 30% supraviețuire la 3 ani și 17% supraviețuire la 5 ani pentru pancreatectomia totală, cu o mortalitate operatorie (primele 30 zile) de 12%. În concluziile sale din 1984, afirmă că pentru boala localizată la pancreas și eventual țesutul peripancreatic, cel mai indicat tratament va fi pancreatectomia totală, combinată cu iradiere intraoperatorie, înainte de restabilirea tranzitului bilio și gastro-jejunal.

Ihse propune operația Whipple pentru cancerul periampular și pancreatectomia totală pentru cancerul ductal al pancreasului.

Van Heerden, într-un articol din decembrie 1984 ajunge la concluzia că avantajul, „bonificația" principală a pancreatectomiei totale, este eliminarea din tehnică a anastomozei pancreato-jejunale, cu complicațiile ei, deoarece agresivitatea deosebită a cancerului ductal a zădărnicit rezultatele mai bune în timp, ale pancreatectomiei totale.

6.3. Pancreatectomia regională

În 1973, Fortner a propus și executat o intervenție „superradicală" „regională" în cancerul de pancreas, prin rezecția venei porte, a arterei mezenterice superioare și a trunchiului coeliac. După rezecția sectorială a vaselor invadate de extensia neoplazică și evidarea ganglionilor și a țesutului adiacent, restabilirea fluxului sanguin se efectuează astfel :

— vena portă, de obicei prin anastomoză termino-terminală (tipul I de operație) ;

— artera mezenterică superioară, prin reimplantare directă în aortă ;

— artera hepatică, de obicei prin interpunerea unei grefe între ei și aortă (tipul II).

După 4 ani, Fortner introduce termenul de pancreatectomie regională tip zero, în care niciunul din cele trei vase nu sînt rezecate.

Rezultatele pancreatectomiei regionale provin dintr-o singură sursă, iar cîteva din alte experiențe sînt limitate, ceea ce nu permite aprecieri legate de oportunitatea și beneficiile pancreatectomiei regionale. Teoretic,

Scanned with OKEN Scanner

rezecția poate fi propusă lotului de bolnavi cu vasele mari retro- și juxta-pancreatice invadate de extensia cancerului ; Fortner a extins rata rezecabilității de la 10% la 40% în cancerul de pancreaș.

Thompson arată că rearterializarea arterei hepatice (tip II) este sigur benefică, mai ales la bolnavii în vîrstă, deoarece trunchiul coeliac este mult îngustat sau obstruat în 10% din cauza atero-sclerozei, ceea ce duce la ischemia gastrică caudală și hepatică și poate induce post-operator insuficiență hepatică, necroza bontului canalului hepatic cu dehiscența anastomozei cu jejunul și necroza și dehiscența anastomozei gastro-jejunale.

Argumentele posibile în favoarea operației regionale sînt umbrite de dezavantaje : procedeu de lungă durată, implicarea chirurgiei vasculare majore, rata mortalității operatorii inacceptabilă și o morbiditate postoperatorie considerabilă, fără o dovadă convingătoare a îmbunătățirii supraviețuirii la cei ce supraviețuiesc.

Japonezii, pe un amplu studiu radiologic și imagistic neinvaziv, (CT) afirmă că atunci cînd sînt implicate vasele extrapancreatice, nu există nici o speranță de vindecare.

*
* *

Tehnica rezecției (Whipple sau totală) este bine standardizată și nu implică „noutăți" remarcabile ; modul de reconstrucție cu atîtea variante descrise (operația Whipple), mai ales din cauza anastomozei pancreato-digestive este la alegerea chirurgului, în funcție de condițiile locale (pancreasul restant) și de experiența personală ; cum, în condițiile în care optăm pentru prezervarea unui bont pancreatic (preferabil mai redus) și a unei anastomoze a tranșei acesteia cu jejunul, soluțiile de continuitate sînt previzibile ; cred că „fistula pancreatică pură" este preferabilă celei bilio-pancreatice sau bilio-pancreatico-gastrice.

Există încă 2 variante tehnice ce merită discutate :

Vagotomia. Atît după procedeul lui Whipple, cît și după pancreatectomia totală, pot apare ulcerații perianastomotice, cu complicații hemoragice. Numeroși chirurgi comunică această complicație tardivă după rezecțiile pancreatice ce impun uneori reintervenția și pot duce la pierderea bolnavului. J. van Herden, pe o statistică de 297 pacienți operați, comunică 5%, (11 cazuri) ulcerații de anastomoză după procedeul Whipple, 11% (7 bolnavi) după pancreatectomia totală ; decesul, atribuit complicației hemoragice a ulcerațiilor a fost de 22%. Se propune deci vagotomia troncular㠄de principiu" în ambele procedee de rezecție pancreatică și absolut obligator, bolnavilor cu antecedente ulceroase sau celor cu aciditați gastrice crescute. Personal, la 24 de bolnavi din lotul de 43 operații de tip Whipple, executate în Clinica de Chirurgie Caritas, am efectuat vagotomia și rezecția antrală ; în ultimii ani efectuăm vagotomia de rutină, deoarece prin reducerea acidității bontului gastric, se previne ulcerația perianastomotică, iar vagotomia reduce secreția externă a bontului pancreatic și moderează tranzitul intestinal.

Păstrarea pilorului. Conservarea sfincterului piloric, în scopul de a preveni eliminarea grăbită a bontului gastric și a ameliora „tranzitul rapid al alimentelor" prin jejun și deci pentru a evita dumping-ul, maldigestia și

Scanned with OKEN Scanner

malnutriția, a fost efectuată în ultimii ani de unii chirurgi (4, 17, 34, 50).

J. Braasch, comunică 45 de cazuri operate din 1979, în care rezecția duodenului a executat-o la 1 cm sub pilor, după secțiunea arterei gastroduodenale și arterei pilorice ; în rest, a executat operația Whipple în 36 de cazuri. Raportează evacuare întîrziată (ca o complicație) de peste 10 zile la 13 bolnavi. Tardiv este obligat să trateze un ulcer peptic și 2 cazuri de Dumping moderat. Remarcă o digestie și o nutriție ameliorată în comparație cu bolnavii la care nu a conservat pilorul. În prezent sînt și alți chirurgi care utilizează același procedeu ; rămîne ca numărul mai mare de experiențe reunite să-și spună punctul de vedere asupra valorii acestei metode. Cred, teoretic, că în operația Whipple efectuată pentru pancreatită cronică cefalică obstructivă, conservarea pilorului este utilă, avînd în vedere rata mai mare de supraviețuire și tulburările nutriționale care debilitează bolnavul. Oricum, asocierea vagotomiei troncular este contraindicată.

7. Tratamentul paleativ în carcinomul pancreatic nerezecabil

Majoritatea bolnavilor (80—90%) cu cancer exocrin al pancreasului și aproximativ 50% a celor cu cancer periampular, au o boală nerezecabilă, cărora chirurgii trebuie să le aplice un procedeu paleativ ; așadar, operatorul trebuie să cunoască toate procedeele chirurgicale paleative, indicațiile executării acestora, în funcție de datele constatate la laparotomie și beneficiile obținute de fiecare metodă.

7.1. Obstrucția biliară

Cancerul periampular cît și 70—85% din carcinomul pancreatic care are localizare cefalică, clinic debutează prin triada icter-durere-slăbire accentuată. Obstrucția biliară determină pruritul și icterul și induce disfuncții hepatice, coagulopatii, tulburări nutriționale asociate ca malnutriția. Chirurgia paleativă înlătură consecințele obstrucției biliare cronice, ameliorează net starea clinică a bolnavului, oferă o supraviețuire mai confortabilă și uneori prelungește cu cîteva luni viața bolnavului.

În ultima decadă, s-au efectuat studii pe loturi mari de bolnavi (10—15 mii) analizîndu-se beneficiile și controversele diferitelor metode chirurgicale paleative în cancerul regiunii ampulare și a pancreasului (44).

Intervenția chirurgicală sau drenajul intern biliar percutanat (?)

Drenajul biliar transhepatic (THD), efectuat preoperator la bolnavii cu icter de peste 3—4 săptămîni sau/și cu valori ale bilirubinei serice de peste 10 mg%, și care decomprimă ficatul și ameliorează funcțiile, scăzînd semnificativ mortalitatea operatorie și morbiditatea, a devenit în prezent din ce în ce mai utilizat. Utilizarea lui cu tehnica descrisă, cînd e posibil cu endoproteză pentru a drena în duoden, oferă o alternativă

Scanned with OKEN Scanner

drenajului chirurgical, cînd devine drenaj intern (endoproteză) permanent, la bolnavii bătrîni, cu stare generală precară, cu metastaze la distanță, care deci nu sînt candidați pentru rezecție sau/și nici măcar pentru celiotomie de explorare.

Bolnavii care sînt eventual candidați pentru rezecția pancreatică, justifică laparotomia exploratorie ; dacă se stabilește nerezecabilitatea, se poate executa o operație paleativă de by-pass bilio-enteric, gastro-jejunal sau o metodă de combatere a durerii. Bypass-ul bilio-enteric chirurgical este metoda paleativă net superioară T.H.D. și va fi executat chiar dacă există instalată în prealabil o endoproteză.

Efectul asupra mortalității operatorii și a supraviețuirii, s-a stabilit pe un studiu la 10814 pacienți, raportat de 59 de chirurgi, comparînd bypassul bilio-enteric cu simpla laparotomie ; mortalitatea operatorie a fost în medie de 18% după derivația biliară față de 27% după simpla explorare chirurgicală ; supraviețuirea medie a fost de 5,5 luni la primul grup față de 3,4% la cel de al doilea grup.

Bypass colecisto-enteric sau hepatico-enteric (?)

Cea mai simplă, rapidă și ușor de executat tehnică de decompresie biliară internă este colecisto-jejunostomia. Bufkin și colaboratorii, comunică pe cazuistica lor, că mortalitatea operatorie a fost mai scăzută după bypass-ul colecisto-enteric ; în schimb nivelul bilirubinei serice a fost mai scăzut după hepatico-jejuno-anastomoză. Alte grupuri de chirurgi comunică rata mortalității operatorii aproape identică, iar supraviețuirile similare.

Un studiu pe 984 cazuri operate de 12 chirurgi, comunică o mortalitate operatorie (mortalitate în spital), de 16% în colecisto-jejunoanastomoză și 20% în hepatico-jejunoanastomoză. Pe alt studiu de 1850 bolnavi (19 centre chirurgicale) supraviețuirea a fost de 6,5 luni după hepatico-jejunostomie, față de 5,3 luni după derivația veziculară.

Aston și Longmire găsesc o supraviețuire cu 5 luni mai mare, iar Buckwalter cu 2 luni, față de bolnavii cu colecisto-jejunostomie. Incidența angiocolitei și a icterului recurent este de 10% după bypass vezicular și nu este întîlnit (sau de excepție) după hepatico-jejunoanastomoză.

Partenerii drenajului intern direct, hepatico-jejunal, mai menționează :

— vezicula biliară nu asigură un drenaj eficient și permanent ;

— cisticul se inseră în coledoc, în peste 10% din cazuri foarte jos, ceea ce favorizează obstrucția lui prin extensia procesului neoplazic și reapariția icterului ;

— situații anatomice și patologice ale veziculei, sau absenței ei, nu permit interpunerea veziculei între CBP și jejun.

În concluzie, în condiții anatomice favorabile, ale permeabilității și tipului de inserție a cisticului în C.B.P., decompresia biliară prin anastomoză colecisto-jejunală, care este mai rapidă și mai simplă, este de preferat la bolnavii cu carcinom periampular sau pancreatic nerezecabil.

Unii chirurgi, pentru a evita refluxul jejunal în venicică, recomandă la 10—15 cm în amonte de anastomoza colecisto-jejunală să se efectueze o entero-enterostomie, cu ansa în aval de anastomoza bilio-jejunală ; deci un bypass cu o ansă în omega. Noi, în aceste tipuri de anastomoze, defunc-

Scanned with OKEN Scanner

ționalizăm ansa aferentă la 3—4 cm de anastomoza bilio-jejunală, printr-un fir strangulant, pentru a evita sigur tranzitul digestiv prin zona anastomozei.

La pacienții mai tineri, cu o stare generală relativ bună, cu o speranță de viață presupusă mai lungă, și mai ales cînd condițiile anatomo-patologice colecisto-infundibulo-cistice sînt improprii, este preferabil a executa hepatico-jejunostomia.

Doresc să mai fac două mențiuni, în urma studierii literaturii recente și a concluziilor experienței personale :

a) În prezent s-a renunțat la colecisto-gastro-(antro)stomie, ca metodă de bypass bilio-digestiv, în cancerul de pancreas. Cauzele, constatate pe statistica Clinicii Caritas și a Spitalului Colțea (1978—1984) și care cred că sînt valabile și în alte experiențe, sînt :

— debaclu mare și permanent a bilei în stomac, cu toate consecințele cunoscute, la un bolnav care și așa este inapetent și prezintă un grad de stază gastrică ;

— distanța și uneori tracțiunea dintre cele două organe, impune gesturi chirurgicale suplimentare pentru a asigura o anastomoză fără tracțiune ; uneori se constată fistule ;

— zona piloro-bulbară este cudată în retro-poziție, jenînd tranzitul gastro-duodenal ;

— peristaltica gastrică, introduce conținut alimentar în veziculă, care uneori se stochează și colmatează zona infundibulo-cistică, favorizînd staza biliară și angiocolita ;

— într-un procentaj apreciabil de cazuri, duodenul II este în iminență de stenoză, sau se stenozează precoce, ceea ce face nefuncțional bypass-ul colecisto-gastric, agravînd suferința bolnavului : așa cum se citează, un procent oarecare de bolnavi mor prin lipsă de evacuare gastrică și nu prin cancerul în evoluție. Deci cred, că dacă trebuie (sau dorim) să efectuăm un drenaj biliar intern, cu ajutorul veziculei biliare, colecisto-jejunostomia este incontestabil superioară colecisto-gastrostomiei.

b). Nu putem încă să efectuăm drenaj biliar transhepatic intern prin intermediul unei endoproteze trecute transstrictural în duoden, din motive lesne de înțeles ; putem efectua colangiografia transhepatică de diagnostic (și am efectuat-o în clinică) și uneori temporar, realizînd decompresiunea biliară externă pe această cale (și avem o experiență și în acest sens).

Cînd am avut indicația de rezecție în *cancerul* periampular sau de cap de pancreas, (dar bolnavul era tînăr, sau relativ tînăr, cu o vîrstă a icterului de peste 4 săptămîni — 8, 10, 12 săptămîni — și cifre ale bilirubinei serice peste 10—15 mg%), am executat ca prim timp de decompresie biliară, anastomoza hepatico-jejunală termino-laterală pe ansă Roux, pe care, la 20—25 cm, am inserat și anastomoza gastro-jejunală x (după vagotomie și închiderea antrului restant). Ansa stîngă a Y am lăsat-o mai lungă (30—40 cm) în vederea folosirii la eventuala anastomoză pancreato-jejunală. Deci operația în 2 timpi (nu întotdeauna se mai ajunge la timpul 2), a permis bolnavului să beneficieze de avantajele, în

Scanned with OKEN Scanner

condiţiuni optime, a decompresiunii bilio-hepatice şi să se alimenteze fără rezerve pentru ameliorarea stării de nutriţie. Timpul II al operaţiei, rezecţia, efectuată în parametrii mult ameliorati, a permis bolnavului reluarea rapidă (3 zile în medie) a alimentaţiei cvasi-normală, pe un tranzit gastro-jejunal sigur.

Coledoco-duodenostomia

Este o bună tehnică de drenaj biliar intern în afecţiunile benigne ; avînd în vedere tendinţa de extindere a cancerului regiunii coledoco-duodeno-pancreatice atît spre duoden, cît şi spre coledoc, coledoco-duodenostomia nu este indicată în afecţiunile maligne ale zonei respective.

7.2. Obstrucţia duodenală

Gastroenterostomia de rutină sau numai în cazuri selecţionate ?

Obstrucţia duodenală, iniţial la stabilirea diagnosticului de cancer periampular, sau ductal pancreatic, se întîlneşte rar, în 5% din cazuri. Greaţa şi vărsăturile sînt prezente în peste 30% din cazuri, chiar de la diagnostic, şi pot reprezenta un element de obstrucţie duodenală funcţională. Pe măsură însă ce carcinomul pancreatic se măreşte (în cazuri nerezecabile) obstrucţia duodenală constituie o complicaţie general recunoscută şi este localizată la nivelul D_2 în carcinomul cefalic, sau la nivelul D_3—D_4, în cancerul corporeu-caudal.

Întrebarea este dacă la toţi bolnavii supuşi coeliotomiei paleative şi eventual bypass-ului bilio-jejunal, este indicat să se practice şi gastro-enterostomia de rutină.

Teama prelungirii timpului operator, a creşterii indicelui de morbiditate şi mortalitate, legate de a doua anastomoză, au fost folosite ca argumente împotriva gastro-enterostomiei de rutină sau profilactice.

Alt grup de chirurgi, consideră că gastro-enteroanastomoza concomitentă este indicată la pacienţii tineri, cu tumoră mică, cu un grading de 1, 2, şi deci cu speranţe de supravieţuire prelungită.

Meinke şi colab., au arătat că prezenţa a 2 sau mai mulţi factori ca : vîrsta sub 60 de ani, bilirubina serică sub 11,5 mg%, absenţa metastazelor hepatice, supravieţuirea mai lungă de 3 luni, predispune la un risc de 25% de a dezvolta o obstrucţie duodenală de natură malignă.

Saar şi Richards au comunicat că între 15 şi 34% dintre pacienţii supuşi unui bypass biliar paleativ, vor necesita reoperarea pentru obstrucţie duodenală ; mai mult, se estimează că între 10—20% din pacienţi mor cu simptome de obstrucţie duodenală, ce putea fi evitată, dacă derivaţiile se făceau concomitent.

Numeroşi autori (Saar, Glantz şi alţii) arată că nu există o diferenţă semnificativă a mortalităţii operatorii şi a morbidităţii în cazul ambelor anastomoze derivative executate concomitent, decît cel mult o stază gastrică pasageră.

Pe o statistică comparată, pe 3327 de observaţii, în 16% din cazuri s-a reintervenit pentru obstrucţia duodenală.

Scanned with OKEN Scanner

Aston și Longmire utilizează derivația gastrică numai în cazurile în care o tumoră mare amenință instalarea unei obstrucții duodenale timpurii.

Reiese deci, în concluzie, că evitarea unei reintervenții pentru bypass-ul gastro-jejunal (15—34%) și asigurarea unui „confort digestiv" pe timpul supraviețuirii ca și eliminarea stenozei gastro-duodenale, recomandă ca la cazurile nerezecabile, bypass-ul bilio-jejunal și gastro-jejunal să fie executate concomitent. Oricum, se impune ca chirurgii să fie avizați de cele de mai sus și să selecteze cu atenție cazurile, bazați pe parametrii amintiți, astfel încît anastomoza gastro-jejunală să fie mai des executată concomitent.

7.3. Durerea pancreatică

Durerea, simptom major al carcinomului pancreatic, accentuîndu-se cu evoluția leziunii, marchează invadarea periglandulară și este prezentă mai ales în localizarea corporeo-caudală, în care iradiază și în spate, în zona coloanei dorso-lombare ; invadarea plexului nervos din zona coeliacă, produce dureri acerbe, insuportabile și greu de ameliorat cu medicația antalgică obișnuită. Sindromul pancreatico-solar (Chauffard) ajunge la paroxism și chirurgul poate interveni paleativ și în acest simptom precoce, major și în continuă accentuare. S-au obținut uneori ameliorări ale durerii pe perioade variabile de timp, prin splanchnicectomie, ganglionectomie coeliacă și mezenterică superioară, secțiunea filetelor nervoase preganglionare sau/și postganglionare provenind din ganglionul coeliac. Intervenția, tehnic, nu este în toate cazurile simplă, uneori prelungește semnificativ operația, alteori necesită căi de abord posterioare, iar efectul poate fi tranzitoriu.

Splanchnicectomia „chimică" este preferată în prezent, deoarece este ușor de practicat, rapid de executat și reduce durerea în cancerul avansat, uneori pe perioade lungi de timp, sau chiar permanent : se execută în cadrul coeliotomiei paleative, asociată eventual tehnicilor de derivație biliară sau gastrică. Universitatea din Michigan (11) comunică ameliorări ale durerii în 80% din cazuri ; tehnica constă din injectarea în aria plexului coeliac a unei substanțe neurolitice, phenol 6% sau alcool 50%. Splanchnicetomia „chimică" se poate efectua eventual (ghidat) per cutanat.

Aceste rezultate favorabile ale splanchnicectomiei chimice și lipsa morbidității asociate, pledează pentru adoptarea acestei metode de procedeu de rutină, în cadrul laparotomiei, în carcinomul pancreatic nerezecabil.

Din tabelele următoare, XIII.2, XIII.3, XIII.4, reiese evoluția cronologică a metodei de tratament și opțiunea colectivă între cele două tehnici de rezecție. Consider absența coloanei „localizare-stadiu" ca o lipsă majoră ; în prezent localizarea peri-ampulară sau pancreatică, condiționează adesea opțiunea pentru tehnica de rezecție.

Scanned with OKEN Scanner

Tabelul XIII.2

Tabel cu opţiunile a 20 colective asupra tipului de tratament în cancerul pancreatic

Tipul de tratament	Autorul	Anul	Opţiunea
Bypass	Crile	1970	Bypass
	Gudjonsson	1978	Bypass
	Thompson	1983	Bypass
Rezecţia duodeno-pancreatică (Whipple)	Smith	1979	Rezecţie DP
	Forrest	1979	Rezecţie totală (selectiv)
	Neher	1980	Rezecţie totală (selectiv)
	Van Heerden	1981	idem
	Hollender	1981	idem
	Moosa	1982	idem
	Obertop	1982	idem
	Piorkowaki	1982	idem
	Hermann	1983	idem
Pancreatectomie totală	Rose	1954	Total
	Brooks	1982	idem
	Zollinger	1982	idem
	Ihse	1982	Total pentru cancer pancreatic
	Hastings	1982	idem
	De Battice	1983	total
	Tremolada	1983	total
	Monabe	1983	total

Tabelul XIII.3

Mortalitatea operatorie totală după D.P.C. (Whipple)
Mortalitatea operatorie determinată de fistula pancreatică

Autorul/Anul	Nr. de D.P.C.	Fistule pancreatice, %	Mortalitate operatorie	Mortalitate operatorie datorată fistulei pancreatice
Warren, 1975	335	8,3 % (28/355)	15 %	13 %
Braasch, 1977	279	7,2 % (20/279)	12,5 % (35/279)	11,4 %
Nakase, 1977	822	13,8 % (114/822)	20,8 % (171/822)	—
Edis, 1980	124	10 % (13/124)	21 % (20/124)	25 %
Papachristou, 1981	33	33 % (11/33)	18 % (6/33)	36 %
Yang-Ting, 1982	75	5,3 % (4/75)	12 % (9/75)	
Parc, 1983	83	24 % (20/83)	—	60 %
Braasch, 1984	45	6 % (3/45)	0 %	—
Lerut, 1984	56	16 % (9/56)	12,5 % (7/56)	22 %
Y. Chapuis, 1986	32	25 % (8/32)	12,5 % (4/32)	9.3 %

Scanned with OKEN Scanner

Tabelul XIII.4

Mortalitatea operatorie după pancreatectomia totală în cancerul de pancreas

Autorul	Anul	Nr. de cazuri	Mortalitatea operatorie
Brooks	1982	34	12%
Forrest	1979	6	17%
Hollender	1981	5	20%
Neher	1980	33	20%
Moosa	1981	45	9%
Van Heerden	1981	51	12%

8. Tratamentul cancerului pancreatic prin radioterapie

8.1. Terapia prin iradiere externă

Radioterapia nu reprezintă un tratament uzual în cancerul pancreatic, datorită faptului că aparatele de energie redusă (ortovoltaj) fac ca doza să diminue rapid odată ce traversează țesuturile. Doza de iradiere eficientă pentru cancerul de pancreas este o doză inacceptabil de mare pentru restul țesuturilor și organelor.

Utilizarea unor aparate de înaltă energie, permit administrarea unei doze suficiente de radiații, chiar și la tumorile profunde ; fasciculele înalt energetice, fac ca doza maximă să fie situată în profunzime și astfel tegumentele și țesuturile intermediare sînt într-o bună măsură protejate.

Avînd în vedere complicațiile grave ale radioterapiei asupra țesuturilor și organelor interpuse și învecinate cancerului, se aplică iradierea selectivă. Aceste tehnici impun o bună imobilizare a pacientului, simularea radioterapiei, utilizarea unor lasseri liniari pentru reproducerea precisă a tratamentelor zilnice și traducerea atentă a informației rezultate din simulare la tratamentul propriu-zis.

Localizarea tumorii se face prin plasarea unor clipsuri radio-opace prin laparotomie, astfel ca fasciculele de radiații să fie focalizate pe profilul tumorii.

8.2. Terapia interstițială

Implantarea chirurgicală a unor surse radioactive a avut ca scop de a proteja țesuturile înconjurătoare ; s-a implantat radium, ^{125}I, ^{192}Au, sau ^{222}Rn. Rezultatele nu au fost convingătoare, iar uneori complicațiile au întrecut beneficiile.

Scanned with OKEN Scanner

8.3. Terapia cu radiații corpusculare

S-a constatat că prezența oxigenului este necesară pentru a reacționa cu radicalii liberi produși prin iradiere ; la majoritatea tumorilor există un anumit grad de hipoxie. Biopsia de la nivelul celulelor tumorale a limitat eficiența tratamentului cu raxe X cu transfer liniar de energie scăzut.

Radiațiile corpusculare (raze cu transfer liniar de energie ridicat) pot distruge celulele canceroase și la o presiune parțial redusă a oxigenului, avînd deci o eficiență crescută. S-au folosit neutroni rapizi, dar rezultatele au fost sub așteptări.

Pionii, au avantajul că o cantitate mare de energie este cedată pe o distanță scurtă, în profunzimea țesuturilor — zonă corespunzătoare vîrfului Bragg. Adîncimea acestui vîrf este legată de energia fasciculului, mezonii pi negativi, prezintă un avantaj suplimentar față de alte particule încărcate, prin faptul că iradierea realizată în zona vîrfului Bragg este înalt energetică, ceea ce duce la o creștere a eficienței biologice. Iradierea cu fascicule de pioni se află într-o fază de început.

*
* *

În prezent putem să constatăm doar următoarele :

Adenocarcinomul de pancreas nu este radiorezistent ; au existat cazuri de vindecare aparentă a pacienților cu tumori nerezecabile. Există studii care arată că beneficiile iradierii sînt legate de doza administrată (mare sau foarte mare). Datele referitoare la implantele radioactive care eliberează doze mari de radiații tind să sprijine această ipoteză ; metoda de implantare de sursă radioactivă în pancreas este o metodă periculoasă, mortalitatea situîndu-se în jurul ratei de 25%. Studiile au arătat că iradierea în doza adecvată, reprezintă o bună metodă pentru calmarea durerii, însă nu și pentru ameliorarea obstrucției biliare sau intestinale, secundare cancerului de pancreas.

Datele preliminare referitoare la radioterapia cu radiații înalt energetice, arată o rată crescută a complicațiilor, iar pe de altă parte, o rată minoră a creșterii procentului de supraviețuire ; metoda pare să fie susceptibilă de ameliorare.

Datele disponibile arată influența benefică a 5 fluorouracilului, cînd este asociat cu iradierea, în tratamentul cancerului de pancreas.

Radiologii și chirurgii au pus la punct radioterapia intraoperatorie, care urmărește iradierea tumorii pancreatice nerezecabile, dar fără metastază, cu doze mai mari decît cele permise în iradierea externă. Această metodă de radioterapie intraoperatorie (R.T.I.O.) include implantarea de microfragmente (semințe) radioactive (^{125}I, ^{192}Au, ^{222}Rn) și utilizarea unor fascicule pentru radierea directă a tumorii, izolată dar nerezecabilă. Fasciculele de electroni înalt energetici sînt cele mai utilizate. Rezultatele nu sînt încă convingătoare ; se iradiază numai tumora primară, care nu trebuie să aibă diametrul mai mare de 9 cm, fără a influența patul tumoral pancreatic sau ganglionii afectați, ceea ce nu împiedică metastazarea. S-au utilizat R.T.I.O. asociată cu iradierea externă și corticoterapia în cancerul nerezecabil, în scopul de a obține efecte locoregionale mai bune.

Scanned with OKEN Scanner

Al doilea scop al radioterapiei intraoperatorii (R.T.I.O.) este consolidarea rezultatelor după rezecția de pancreas (Whipple sau totală) cu intenție de radicalitate. Momentul aplicării radioterapiei, este după terminarea timpului de rezecție și înainte de timpul de reconstrucție ; se aplică fasciculul de electroni înalt energetici în patul pancreasului și al zonei peripancreatice, în scopul sterilizării oncologice a țesuturilor restante. În scopul reducerii recurenței postoperatorii, se încearcă asocierea intervenției chirurgicale cu radioterapia internă și externă și chimioterapia ; rezultatele nu sînt încă revelatoare.

9. Chimioterapia în cancerul pancreatic

Chimioterapia reprezintă o metodă care încearcă să consolideze rezultatele tratamentului chirurgical de rezecție, cu intenția de radicalitate, să se asocieze tratamentului chirurgical paleativ de bypass bilio-jejunal sau/și gastrojejunal și, împreună cu radioterapia reprezintă singura posibilitate terapeutică paleativă, cu rezultate încă descurajatoare.

Concepția că tumora canceroasă pancreatică are proprietăți biologice care-i conferă rezistență la chimioterație și dificultate în identificarea parametrilor de evoluție a bolii, au temperat mult entuziasmul inițial al cercetătorilor în această direcție.

Starea generală alterată a majorității pacienților cu cancer pancreatic, chiar de la prezentarea la medic, cu anorexie, pierderea accentuată în greutate, malabsorbție și icter, fac deosebit de dificilă suportabilitatea la încercările de chimioterapie, reducînd șansa de a răspunde, sau chiar de a tolera o terapie toxică.

— Agentul terapeutic cel mai bine studiat în carcinomul pancreatic este 5 fluorouracilul *(5 F.U.)* ; răspunsul terapeutic obținut în diverse studii se situează între 0—67% (18), marea majoritate a autorilor raportînd valori sub 20% și cu o supraviețuire în plus de maximum 2—3 luni față de 5—6 luni, media cazurilor neoperate. După Stolnisky, administrarea orală de 5 F.U. este total ineficace.

— *Mitomycina C* pare a avea valoare apropiată de cea a 5 FU (27%) ; produce uneori hipoplazie medulară cronică, ceea ce contraindică administrarea prin doză de atac mare, ca și administrarea continuă, de lungă durată.

— *Streptozotocina,* cu acțiune electivă pentru celulele insulare, a dat rezultate favorabile în 31—50% în tratarea carcinomului celulelor insulare ; este depresor medular.

— *Adriamycina* are un răspuns parțial la 13% din pacienți.

— *Melphalanul,* B.C.N.U., C.C.N.U., Methyl-C.C.N.U., are o acțiune nulă sau nesemnificativă, în tratamentul cancerului pancreatic ; de asemenea *methotrexatul* și *Actinomicina D.*

Hexametilonelamina, este încă în probă, dar primele rezultate par promițătoare.

În prezent, există o unanimitate de păreri că, chimioterapia cu un singur agent, aduce beneficii nesemnificative. Numai o utilizare a cel puțin 2 sau 3 agenți concomitent, au un indice de răspuns mai mare de 20%.

Scanned with OKEN Scanner

Tabelul XIII.5

Eficiența unui singur agent chimioterapic în cancerul de pancreas

Chimioterapic	Răspuns pe nr. pacienți	Rata de răspuns, %
5-FU	60/212	28
Mitomycin C	12/44	27
Streptozotocin	8/22	36
Adriamycină	2/15	13
Methyl-CCNU	3/34	9
Methotrexate	1/25	4
Cisplatinum	1/7	14

Tabelul XIII.6

Eficiența administrării combinate a chimioterapiei în cancerul de pancreas

Combinația	Răspuns pe nr. pacienți	Rata de răspuns
5 FU + methyl-CCNU	9/113	8
5 FU + mitomycin C	22/72	30
5 FU + mitomycin C + streptozotocin	17/45	38
4 FU + Adriamycin + mitomycin C	16/42	38

Diversele studii care au utilizat terapie combinată cu 2 sau 3 substanțe chimioterapice au pus în evidență aportul valoros al Mithomycinei C, care nu trebuie să lipsească în această formă de tratament. Rata supraviețuirii însă a fost de cîteva luni (3—4) față de media de 6 luni a bolnavilor netratați chimioterapic și neoperați.

Chimioterapia combinată cu *radioterapia* s-a dovedit a mări rata de supraviețuire a bolnavilor în cancerul pancreatic avansat ; astfel combinația

4 000 rad. + 5 FU = supraviețuire medie 36 săpt.
6 000 rad. + 5 FU = 40 săptămîni ;
6 000 rad. = 20 săptămîni.

Este evident că folosirea chimioterapiei în cancerul pancreatic este încă în faza de început ; este esențială găsirea unor noi agenți și stabilirea unor noi combinații mai eficiente.

Bolnavii în stare gravă, debilitați, nu suportă chimioterapia, efectul toxic aducînd mai mult complicații decît beneficii și scăzînd rata medie de supraviețuire. Reiese deci că bolnavii trebuie selecționați pentru a putea beneficia de tratamentul chimioterapic ; și sub acest aspect cancerul de pancreas este o tumoră foarte greu și dificil de tratat.

Scanned with OKEN Scanner

10. Perspective în cancerul de pancreas

În ciuda unui indice de supraviețuire scăzut și a ratei de vindecare de ±1% din totalul bolnavilor cu cancer ductal de pancreas, precum și a creșterii treptate a morbidității și mortalității, nu trebuie să fim descurajați, deoarece există numeroase domenii de investigație, în care în prezent sînt antrenați numeroși cercetători, și a căror rezultate preliminarii oferă speranța unei îmbunătățirii de diagnostic și tratament a acestei boli ; prin cercetări fundamentale și clinice, sigur sînt posibile progrese.

— *Studiile epidemiologice* pe termen lung, pot pune în evidență unii factori determinanți, pot identifica o anume populație cu risc crescut și pot determina factorii de mediu, de stil de viață și de altă natură, ce influențează incidența cancerului pancreatic.

— Noi date pot fi aduse de cercetările actuale asupra *originii* precise a *celulelor maligne,* în celulele *acinoase* sau *ductale,* cu ajutorul microscopiei electronice, histochimiei și imunologiei.

— Dezvoltarea *tehnicii de culturi celulare,* permite determinarea efectului diverșilor agenți asupra creșterii celulelor tumorale, și sînt speranțe ca rezultatele să fie utilizate în practică, în tratamentul cancerului.

— Sînt cercetări intense pentru punerea în evidență a unui *marker imunologic,* sau *biochimic* care să deceleze prezența schimburilor maligne. Rezultatele cercetărilor imunologice expuse de Podalski, la Simpozionul internațional din 1984 asupra cancerului de pancreas, folosind anticorpii monoclonali pentru detectarea antigenului cancerului gastro-intestinal, inhibarea aderării leucocitelor și măsurarea în ser a galactosyltransferazei III, sînt promițătoare.

Altă problemă legată de diagnostic este *perfecționarea stabilirii diagnosticului histologic* ; o recentă recenzie de 489 de cazuri de cancer pancreatic arată o eroare de 30% de secțiuni la gheață.

Astfel uneori decizia în plagă trebuie luată de chirurgi cu experiență în chirurgia pancreatică, așa cum se întîmplă de multe ori în practică.

— *Chirurgia cu lasser* este în plin studiu și pare promițătoare.

— *Radioterapia* și *chimioterapia* de asemenea trebuie să se perfecționeze, să găsească alte proceduri și substanțe mai specifice și mai active ; sensibilizarea hipertermică a tumorilor la radio și chimioterapie poate aduce ameliorări în viitor.

— Alt domeniu foarte promițător în cercetările oncologice este *imunoterapia,* prin anticorpii monoclonali purtători de agenți chimioterapici care concentrează preferențial medicamentul tumorocid în zonele tumorale.

Aceste noi studii în cancerul pancreatic reprezintă primul obiectiv al *proiectului național de cercetări* asupra cancerului de pancreas, în S.U.A., cu obligația de a publica rezultatele pozitive.

Iată deci doar unele perspective care sperăm că se vor concretiza și vor ameliora diagnosticul și tratamentul cancerului de pancreas.

Scanned with OKEN Scanner

Bibliografie

1. AOKI K., OGAWA H. — *World Health Stat*, Q. 31 : 2, 1978.
2. BUFKIN, W. J., SMITH P. E., KREMENTZ F. T. — *Arch. Surg.* 94 : 240, 1967.
3. BAIL J. P., LOZAC H P., VOLANT A., CHARLES J. F. J. — *Chir (Paris)*, 1987, 124, 11, 604—608.
4. BRAASCH J. W., GONGLIONG J., ROSSI R. L., WORLD J. — *Surg.* 1984, 8, 900—905.
5. CHAPUIS Y., YANDZA T., BONNICHON P. H., DELAITRE B., GRATEAU F. — *Chirurgie*, 1987, 113, 262—269.
6. COTTON P. B. — *World J. Surg.*, 8, 854—861, 1984.
7. DIETZEN D. C., COHN I. Jr. — *World J. Surg.*, 8, 952—955, 1984.
8. DOBELBOWER Jr., MILLIGAN J. A. — *World J. Surg.*, 8, 919—928, 1984.
9. EVANDER A., IHSE I., LUNDERQUIST A., TYLÉN U., AKERMAN M. — *Ann. Surg.*, 188 : 90, 1978.
10. ELLISON E. C. — van Aman E. M., Carey C. L., *World J. Surg.* 8, 862—871, 1984.
11. FLANIGAN D. P., KRAFT R. O. — *Arch. Surg.*, 113 : 509, 1978.
12. FRQUMENI J. F. — *Cancer Res* 35 : 3 437, 1975.
13. FLODERER N., KRATOCHVIL P., BRODSTÄTTER G., WIEDNER F., JUSTICH E. — *Med. Klin*, 73 : 1 429, 1978.
14. FORTNER J. G. — *Cancer* 47 : 1 712, 1981.
15. GUDJONSSON B. J. — *Clin Gastroenterol* 3 : 301, 1981.
16. GORDIS L., GOLD B. — Ellen, *World J. Surg.*, 8, 808—821, 1984.
17. GALL F. P., GEBHARDT C. — Dtsch. *Med. Wochensch*, 104 : 1 003, 1979.
18. HARVEY H. J., SCHEIN S. P. — *World J. Surg.*, 8, 935—939, 1984.
19. HESSEL S. J., SIEGELMAN S. S., Mc. NEIL B. J., SONDERS R., ADAMS D. F., ALDERSON P. O., FINBERG H. J., ABRAMS H. L. — *Radiology*, 143 : 129 1982.
20. VON HERDEN J. A., MAC ILROTH D. C., DOZOIS R. R., ADSON M. A. — *Myo Clin. Proc.*, 56 : 601, 1981.
21. VON HEERDEN A. J. — *World J. Surg.* 8, 880—888, 1984.
22. HAGLUNG H., FORK F. T., GENELL S., REHNBERG O. — *Br. J. Surg.*, 1985, 72, 26—27.
23. IHSE I., SCOND J. — *Gastroenterol.*, 17 : 449, 1982.
24. INGEMAR IMSE, GUNNAR, ISAKSSON, — *World J. Surg.* 8, 846—854, 1984.
25. KÜMMERLE F., RÜKERT K. — *World J. Surg.* 8, 889—894, 1984.
26. KINOSCHITA H., HIROHASHI K., IGAWA S., NAGATA E., SAKAI K. — *World J. Surg.* 8, 963—969, 1984.
27. KLÖPPEL G., KERN H., VON BÜLLOW — *M. Digestion* 25 : 44, 1982.
28. LEVIN D. C., WILSON R., ABRAMS J. L. — *Radiology* 136 : 245, 1980.
29. LIVSTONE M., ELLIOT, SPIRO M. — Howarld, *World J. Surg.* 8, 803—807, 1984.
30. LONGMIRE P. W. — *World J. Surg.* 8, 872—879, 1984.
31. MOLNAR W., STOCKUM A. E. — *Am. J. Radiol.* 122 : 356, 1974.
32. MOSSA A. R. — In abdominal operations, 7 th edition R. Maingot ed. New York, Appleton-Century-Crafts, 1979.
33. MOOSSA A. R., SCOTT H. M. — Lavelle-Jones M., *World J. Surg.* 8, 895—899, 1984.
34. NEWMAN K. D., BROASCH J. W., RESSI R. L. — O'Compo-Gonzoles, S., *Am. J. Surg.* 145 : 152, 1983.
35. NAJJAR T., CHORBEL A., BEL HODJ BRIK N., BENKHELIFA H., AJORI H. — *Tunnisie Medicale* 1985, 63, 105—109.
36. OANES M., SERK-HOUSSEN A., KRISTENSEN D., SWENSEN T., ANNE S., MYREN Y. — *Gut* 20 : 279, 1975.
37. OBERTOP H., BRAINING H. A., SCHOTTENKOCH M. E., EGGENK W. K., JEKEL Y., VAN HOUTEN H., B. R. — *Y Surg.* 69 : 573, 1982
38. PODOLSKI D. P., Mc. PHEE, M. Y., ALPERT E., WARSCHOW, A. L. ISSELBOCHER K. Y. N. — *Engl. J. Med.* 304 : 1 313, 1981.
39. PODOLSKY K. D. — *World J. Surg.* 8, 822—830, 1984.
40. PARC P., HERBRERE P. — *Presse Méd.*, 1983, 12, 99—101.
41. RICHARDTS A. B., M. SOSIN H. — *Ann. Surg.*, 177 : 325, 1973.

Scanned with OKEN Scanner

XIV. INDICAȚII DE TRATAMENT CHIRURGICAL ÎN PANCREATITA CRONICĂ

C. DOLINESCU

Pancreatita cronică reprezintă o entitate morbidă distinctă și cel mai adesea fără nici o legătură cu pancreatita acută ; este caracterizată printr-o scleroză inflamatorie progresivă a totalității pancreasului, chiar dacă macroscopic leziunile apar la început cantonate într-un anumit segment (corporeo-caudal, sau cefalic). Modificările histo-patologice au caracter evolutiv, chiar atunci cînd cauza declanșatoare nu mai există, ceea ce subliniază caracterul ireversibil al leziunilor în raport cu pancreatita acută.

Înregistrată cel mai adesea la tineri sub 40 de ani, bărbați, ea are o etiologie predominant alcoolică, existînd o relație directă între modificările induse de alcool la nivelul ficatului și ale țesutului exo- și endocrin pancreatic.

Cunoașterea mai bună a cadrului etiologic și a leziunilor histo-patologice ce interpretează întîi partea acinară a glandei și apoi canalele excretorii, a datelor ce conturează sindromul clinic, ca și elementele paraclinice obiectivate în special de „endoscopic retrograde colangio-pancreatography (ERCP)" (care dă date asupra canalelor excretorii), ecografie și colangiografie percutană transhepatică, permit în prezent stabilirea unor indicații de tratament mai active, adecvate tipurilor de leziuni specifice pancreatice. Astfel, în afara tratamentului medical, de fapt tratament simptomatic și substitutiv pentru secreția externă și internă, cu eliminarea completă a alcoolului și a drogurilor antalgice, astăzi, ca urmare a creșterii incidenței pancreatitei alcoolice se asistă la o lărgire a indicațiilor tratamentului chirurgical. Acesta, deși nu este patogenic, se diversifică în prezent, se însoțește de rezultate constant bune o perioadă de timp de 5 și peste 5 ani, rezolvă adesea și diabetul de însoțire, încadrîndu-se într-o mortalitate mult scăzută datorită reanimării specifice și competente.

Se afirmă astăzi că tratamentul chirurgical în pancreatita cronică se adresează simptomelor (durerea fiind pe primul plan), sechelelor și complicațiilor. În funcție de aceste elemente, indicațiile operatorii pot fi împărțite în două grupe (Hollender) :

a. *Indicații formale*, ce se pun în caz de sechele și complicații realizate de : colestază (prin compresiunea căii biliare principale în traiectul său pancreatic și mai rar prin stenoze ale sfincterului coledocian și

wirsungian), stenoză piloro-duodenală, dilatația chistică, fistule, ascită pancreatică, hipertensiune portală segmentară cu sau fără hemoragie digestivă superioară, pleurezie pancreatică, bănuiala unei neoplazii pancreatice ce nu poate fi eliminată.

b) *Indicații relative* — se impun în fața durerii sub formă de crize ce interferează apreciabil în viața individului (repetîndu-se cel puțin de două ori pe an, cu intensitate deosebită, ceea ce obligă la concedii de mai multe luni, operația fiind cerută de bolnav), sau continuă ducînd la toxicomanie ori restricție alimentară masivă, cu scădere ponderală impresionantă (Ricardo Rossi).

„În cazul indicațiilor relative, care sînt frecvente, se va obține totdeauna acceptiunea dezalcolizării pacientului respectiv, concomitent cu suprimarea voluntară a consumului băuturilor alcoolice sau folosirea de droguri antalgice față de aceste indicații ; s-au descris multiple procedee terapeutice și anume :

a) *Intervenții directe* asupra pancreasului, cuprinzînd :

— drenajul pseudochistului și a abceselor ;

— anastomoze ale canalului Wirsung cu tractul intestinal, longitudinale (cu jejunul, stomacul) retrograde (cu stomacul, jejunul) ;

— rezecții pancreatice de tipul pancreatectomie distală (corporeo-caudală), pancreatectomie subtotală, duodeno-pancreatectomie cefalică, pancreatectomia totală ;

— rezecții pancreatice și autotransplant de celule insulare sau de segment pancreatic vascularizat ;

— ocluzii ale canalelor pancreatice cu diverse substanțe (de tipul neoprenului), pe cale chirurgicală sau endoscopică ;

b) *Intervenții indirecte :*

— sfincterotomia, sfincteroplastia (în stenoze ale căii biliare principale și ale canalului Wirsung, cu colestază și pancreatostază) ;

— anastomoza antero-biliară ;

— gastroenterostomia ;

— secțiuni nervoase pe ganglionii celiaci, pe splanhnicii mari.

Diversificarea tratamentului chirurgical prin individualizarea caracteristicilor pancreatitei cronice la fiecare caz, trebuie să reprezinte principiul de bază în alegerea metodei chirurgicale. Pentru această codificare se vor folosi :

a) Datele examenului clinic :

— starea generală, urmărindu-se deficitul ponderal (mare sau redus), durerea (continuă sau în crize) ;

— caracterul alcoolic al pancretitei acute și folosirea sau nu a drogurilor antalgice ;

— prezența sau nu a diabetului și caracterul evolutiv al acestuia ;

— insuficiența exocrină și gradul ei ;

— prezența sau absența colestazei și gradul ei ;

b) Datele examenului paraclinic :

— forma și caracterele anatomo-clinice ale căilor biliare (colangiografia) și pancreatice (ERCP și ecografia) ; se va folosi clasificarea lui Cremer în cele 5 grade ;

— condițiile ampulei Vater ;

Scanned with OKEN Scanner

—lateralizarea bolii spre coadă (segment corporeo-caudal), sau spre segmentul cefalic ;

— existența sau nu a pseudochisturilor.

În funcție de aceste date se va alege metoda chirurgicală ținîndu-se cont că la elementele indicative preoperatorii se vor asocia datele intraoperatorii obținute după expunerea pancreasului, a canalului Wirsung, cu puncție directă și wirsungografie retrogradă, expunerea căii biliare principale și a porțiunii a doua a duodenului.

Cînd diametrul canalului Wirsung este peste 8 mm (tipul 4—5 după clasificarea Cremer), se va alege intervenția cea mai logică, efectuată și de noi în 3—4 observații în clinica III-a chirurgicală, și anume pancreatico-jejunostomia „side to side" (latero-laterală), după tehnica Puestow sau o variantă a ei, respectîndu-se următoarele indicații exprese fără de care derivația nu va fi eficientă pe elementul esențial al indicației operatorii — durerea — și anume :

— deschiderea largă pe toată lungimea canalului Wirsung de la coadă pînă la 1—2 cm de marginea internă a duodenului ;

— evacuarea de calculi (cu chiureta și croșetul), a tuturor detritusurilor, calcificărilor și calculilor wirsungieni, asigurîndu-ne de permeabilitate pînă la duoden ;

— efectuarea unei anastomoze largi pe toată lungimea canalului Wirsung, încărcîndu-se pancreasul și peretele canalului în același plan, de asemenea și peretele intestinal (sau în două planuri), folosind o ansă în Y tip Roux, sau o ansă în omega, așa cum am procedat la două din trei cazuri ale noastre, cu rezultate spectaculare în două cazuri și o recidivă (durere) la alt caz, la care nu am putut dezobstrua complet segmentul caudal, impunînd o reintervenție de tip exereză în al doilea timp (obs. B.A.).

Anastomoza se poate efectua într-un plan (procedeul nostru) sau în două planuri.

Pe o statistică publicată de Ricardo Rossi în Surgical clinic of North America v. 65, nr. 1, februarie 1985, a Centrului medical Lahey pe 22 de pacienți, fără mortalitate, se reține 36% morbiditate cu suprimarea durerii în peste 80% din cazuri, la 6 luni și numai de 54% la 5 ani, pentru pacienții alcoolici și de 60% la cei cu pancreatită cronică idiopatică nealcoolică.

Un alt tip de drenaj intern denumit „split pancreathectomy" (pancreatectomia în despicătură) constă într-o secțiune transversală a corpului pancreatic și anastomoza celor două tranșe cu o ansă în Y — Roux — cu dublă sfincterectomie oddiană și wirsungiană. Critica metodei este că nu deschide întreg canalul și nu realizează permeabilitatea largă a acestuia spre duoden și coada pancreasului.

Sfincterotomia și sfincteroplastia, folosite frecvent și în mod abuziv pentru leziuni ampulare presupuse, (deși pancreatografia arată canale nedilatate), au astăzi indicații limitate strict la cazurile la care obstrucția ampulară este identificată. În aceste cazuri, prin manevra Kocher se per-

Scanned with OKEN Scanner

mite o duodenotomie topografic mai corectă, cu descoperirea ambelor papile, secționîndu-se ampula în direcția orei 11, pe un centimetru în sfincterotomie și aproximativ 2 cm în sfincteroplastie.

Rezecția pancreatică se indică de regulă numai la bolnavii cu leziuni întinse, difuze sau lateralizate spre extremități și cu canale pancreatice principale mici, nedilatate ; se mai indică la unii bolnavi cu pseudochiști multipli, fistule pancreatice, precum și în cazurile în care cancerul nu poate fi eliminat. Întinderea rezecției variază de la rezecția distală standard, cînd pancreasul se secționează la nivelul vaselor mezenterice superioare (aproximativ 60% din glandă), pînă la pancreatectomia aproape totală de 80—95%, rezecție în care se lasă atașat la D_2 numai un coleret pancreatic pentru păstrarea vaselor pancreatice-duodenale și canalul comun, sau chiar pentru pancreatectomia toală, aceasta fiind de fapt o duodeno-pancreatectomie totală. Între ele se situează duodeno-pancreatectomia cefalică, operația Whiple, efectuată de regulă după tehnica Child, lăsînd pe loc pancreasul distal situat la stînga vaselor mezenterice superioare.

Indicațiile diferitelor tipuri de rezecție pancreatică pot fi sistematizate astfel ;

— Duodeno-pancreatectomia cefalică (Whiple) se indică în leziuni lateralizate spre dreapta, în stenoza duodenală cu sau fără colestază asociată, leziuni chistice multiple ale capului pancreatic, suspiciunea de cancer pancreatic.

— Spleno-pancreatectomia corporeo-caudală standard se indică în leziuni lateralizate spre stînga, în hipertensiune portală segmentară cu tromboza venei splenice și hipersplenism secundar. În acest tip de intervenție, tranșa pancreatică se închide dacă canalul Wirsung este sigur permeabil pînă la papilă ; în caz contrar, sau în caz de incertitudine, se va efectua drenajul într-o ansă de intestin subțire.

— Pancreatectomia aproape totală și duodeno-pancreatectomia totală sînt indicate în leziuni de pancreatită difuză date de pancreatita difuză calcifiantă, la diabetici cu insuficiență secretorie endocrină, în chisturile pancreatice, complicație frecventă a pancreatitei cronice care evoluează cu infecție, hemoragie prin eroziune vasculară, compresiune pe organele vecine.

Analiza rezultatelor obținute cu diversele tipuri de rezecții pancreatice trebuie să aibă în vedere suprimarea eficientă și de durată a durerii (imediat, la 5 ani), mortalitătea operatorie imediată, morbiditatea și mortalitatea tardivă.

Sub raportul suprimării durerii, rezultatele cele mai slabe se obțin în spleno-pancreatectomia standard, de numai 20% la 5 ani, desigur datorită păstrării capului și procesului uncinat, afectate primar ca și restul glandei ; în rezecțiile întinse de tipul duodeno-pancreatectomiei cefalice și duodeno-pancreatectomiei totale sau a pancreatectomiei aproape totale, recurența durerii apare doar în 21—40% din cazuri.

Mortalitatea operatorie este de 4% în pancreatectomia distală, pentru a crește la 9% în duodenopancreatectomia cefalică, atingînd 17—18% în

Scanned with OKEN Scanner

duodeno-pancreatectomia totală și pancreatectomia aproape totală. În condițiile actuale tehnice, în care se poate proteja originea venei porte prin grefă Portner, ca și de reanimare modernă, mortalitatea se reduce, ajungînd în exerezele totale sau aproape totale la cifre sub cele ale duodeno-pancreatectomiei cefalice, iar pentru unele centre specializate (centrul Medical Lahey, pe 55 cazuri), chiar nulă.

Frecvența diabetului post rezecție pancreatică și incidența steatoreii atinge 100% în pancreatectomia totală, fiind progresivă în raport cu întinderea excluderii glandulare pe cale chirurgicală.

Mortalitatea tardivă crește la 5 ani proporțional cu întinderea rezecției, ajungînd de la 5% pentru duodeno-pancreatectomia cefalică la 46% pentru cea totală, bolnavii necesitînd în caz de pancreatectomie totală, multiple reinternări pentru decompensări ale diabetului, pentru reluarea consumului de alcool și narcotice, ca și slaba adaptare la absența totală a pancreasului, cu toată terapia substitutivă folosită corect.

În folosirea duodeno-pancreatectomiei cefalice s-au introdus în prezent modificări ale tehnicii clasice folosite în cancerul pancreatic cefalic, periampular, al coledocului distal, care urmăresc simplificarea intervenției pentru reducerea morbidității și a mortalității, dat fiind caracterul benign al pancreatitei cronice. Simplificarea operației se referă la păstrarea regiunii antro-pilorice care reduce pierderea focală în grăsimi, determinînd o creștere ponderală, și evită ulcerul jejunal. La aceasta se adaugă

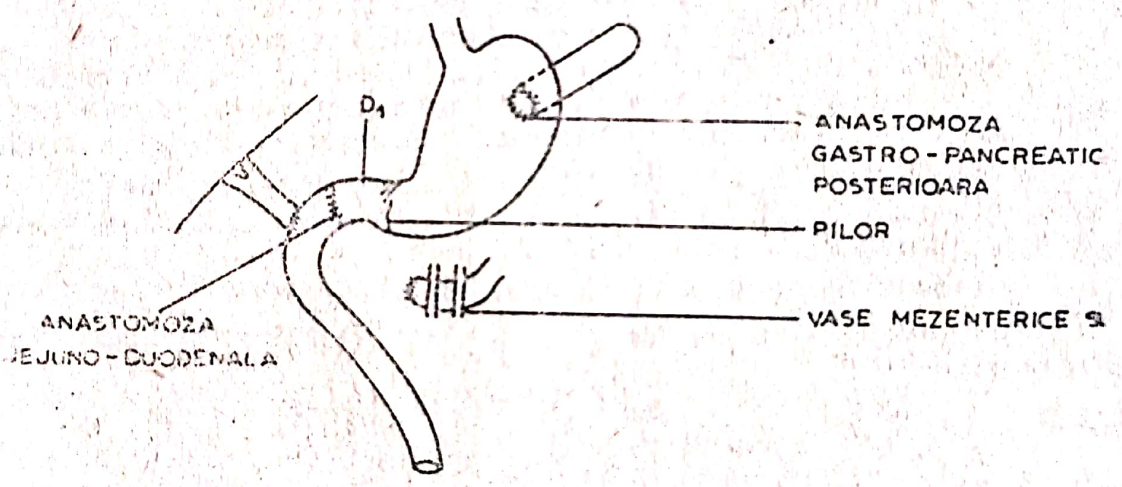

Fig. XIV.1. — Conservarea pilorului și D_1 cu anastomoză directă gastropancreatică în tehnica îmbunătățită a duodeno-pancreatectomiei cefalice pentru pancreatita cronică (Flautner și Tihanyi)

experiența lui Flautner și Tihany care pe un lot de 101 doudeno-pancreatectomii cefalice, păstrează pilorul și D_1 la 37 pacienți, evitînd fistulele și reducînd mortalitatea postoperatorie. Refacerea continuității digestive se face direct cu ansa jejunală exclusă (à la Child) anastomozată direct cu regiunea antro-pilorică, în timp de transa pancreatică restantă se anastomozează la fața posterioară gastrică (fig. XIV. 1), realizîndu-se o pancreato-gastrostomie, modificînd astfel operația lui Traverso-Long-

Scanned with OKEN Scanner

mire, care menține anastomoza jejuno-pancreatică termino-terminală, motiv de dezuniri, fistule decese (fig. XIV. 2).

Această tehnică se poate folosi și în pancreatectomia totală, efectul bun fiind relevat la două serii mari de bolnavi, dintre care cea a lui Rossi de 45 cazuri (din care 13 pentru pancreatită cefalică).

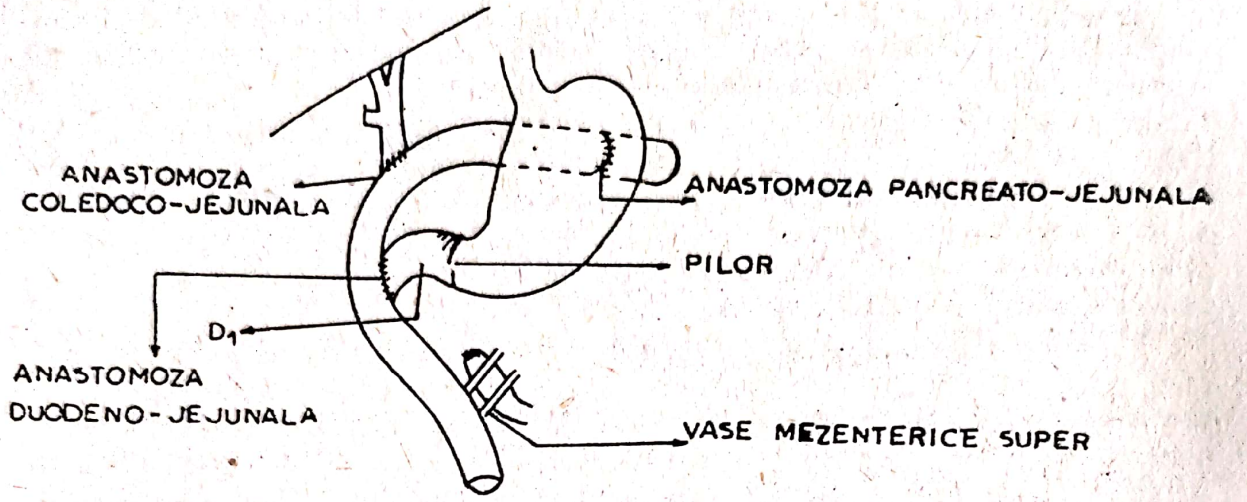

Fig. XIV.2. — Duodeno-pancreatectomia cefalică procedeul (transverso-Longmire)

Simplificarea intervenției se referă, de asemenea, la secțiunea duodenului între D_2—D_3 (pentru a evita pedicolul vaselor mezenterice greu de izolat în procesul de pancreatită cronică) ; lăsarea pe loc a pancreasului accesoriu Winslow, cauză frecventă de hemoragii grave, profuze, greu de stăpînit chiar în cazurile cu pancreas quasinormal în această zonă.

Pentru prezervarea funcției celulelor insulare și prevenirea diabetului la pacienții nediabetici, în caz de rezecții extensive s-au încercat cu succes, în ultimul timp, două tehnici și anume :

— autoimplantarea de celule insulare în vena portă ;

— autotransplantul segmentar pancreatic, vascularizat din pancreasul distal.

— Sutherland (citat de Rossi) aplică la 14 pacienți cu pancreatectomie quasitotală, autotransplantul cu celule insulare, avînd numai la 3 pacienți insulino-independență, restul de 11 necesitînd insulino-terapie.

Autotransplantul segmentar folosește o porțiune vascularizată din cap și coadă, care este introdus într-un buzunar subcutanat dintr-o arie femurală ; aici vasele splenice, anastomozate la vasele femurale comune, realizează o grefă vascularizată și denervată. Folosită de Rossi și colaboratorii la 9 cazuri cu pancreatectomie aproape totală după obturarea canalului pancreatic prin injectare cu neopren și ligatură, s-au obținut la 7 pacienți o insulino-independență care se menține la 6 din aceștia, unul din ei necesitînd insulină exogenă la 2 ani și jumătate de la transplant. Am obținut aceleași rezultate experimentale pe animale (cîini) în laboratorul de chirurgie experimentală al clinicii a III-a chirurgicale Iași, după pancreatectomie totală, prin folosirea autotransplantului de pancreas endocrin după blocarea secreției externe, prin injectare de latex, fixat la

Scanned with OKEN Scanner

vasele iliace din fosa iliacă stîngă (lucrare care a făcut subiectul tezei de diplomă a unei absolvente, în anul 1982).

Urmărirea grefei a fost efectuată prin angiografie, iar producția de insulină prin determinări venoase percutane selective ale ambelor vene iliace.

Folosirea soluțiilor alcoolice de acizi aminați de tipul prelaminei, etilblocului, lassixului, care se solidifică și blochează canalele pancreatice restante în timpul exerezelor (Rossi și colab., Gall și colab.), au condus la o scădere a mortalității operatorii de la 3,2% la 1%, efectele acestor blocante ale secreției externe pancreatice asupra durerii ca și a funcției endocrine pancreatice necesitînd o perioadă mai lungă pentru evaluarea completă. Această blocare se poate face direct intraoperator, în canalul principal secționat al pancreasului restant, ca și pe cale endoscopică sau puncție direct sub ecograf, în cazurile în care metoda este folosită ca o terapeutică în sine, de ardere cu blocarea pancreasului și realizarea calmării durerii.

Boesch și Gebhardt au practicat astuparea endoscopică a canalului principal folosind o soluție de prolamină la 12 pacienți dintre care numai la unul durerea a rămas absentă după un an, restul fiind urmate de reluarea mai mult sau mai puțin rapidă a durerii.

Secțiunile nervoase. Întrucît calmarea durerii rămîne obiectivul principal al terapiei pentru majoritatea bolnavilor cu pancreatită cronică, Mallet Guy, între alții, raportează o experiență în splenhnicectomie și ganglionectomie celiacă pe un lot omogen de 127 bolnavi, urmăriți timp de 5 ani. Efectuată pe cale lombară cu rezecția coastei a 12-a, operația ridică splanhnicul mare și ganglionul celiac, cu rezultate slabe numai la 10% din pacienți (rezultate infirmate de White, această denervare degradîndu-se pe termen lung).

Experiența clinicii a III-a chirurgicale, publicată în Revista Medico-Chirurgicală Iași, iulie—septembrie 1985, nr. 3, pp. 423—427, sub titlul „Surgical treatment of Cronic Pancreatitis" — Dolinescu și colab., cuprinde 10 bolnavi dintre care 7 bărbați și 3 femei, după o perioadă lungă de suferință. La 6 cazuri pancreatita cronică a fost alcoolică, iar la 4 cazuri considerată ca idiopatică. Bolnavii considerați ca avînd pancreatita cronică recidivantă sau complicații locale ale pancreatitei acute (pseudochist, fistulă) nu au fost incluși în această serie. Durerea, severă la toți pacienții, necesitînd narcotice, scăderea importantă ponderală la 9 pacienți, diabetul la 3 pacienți, diareea (2 cazuri) și icterul (4 cazuri), de asemenea malabsorbția (8 cazuri) demonstrează prin analiza acizilor grași din materiile fecale, sau rezultate anormale ale testului la amidon, reprezintă principalele elemente de diagnostic și indicația terapeutică.

Diagnosticul de pancreatită cronică s-a fixat pe datele clinice prezentate, datele de laborator, examenul radiologic, investigația macroscopică intraoperatorie și a examenului histologic după biopsie sau rezecție. Calcificările glandulare au fost văzute la 3 pacienți, iar neregularitățile canalului duodenal, certificînd cointeresarea pancreasului, în 6 observații. Pancreasul înregistrat intraoperator a fost descris de consistență fermă, sau dură, scurtat și ocazional nodular, manifestările fiind cel mai frecvent pe capul glandei (7 obs.). Canalul Wirsung a fost dilatat fiind perceput

Scanned with OKEN Scanner

palpator ca o creastă vizibilă în 1/3 superioară a glandei, aproape de fața anterioară, permițînd puncția și wirsungografia peroperatorie (fig. XIV. 3).

În alegerea tipului de intervenție am folosit criteriile deja expuse, cea mai importantă fiind existența dilatației canalului Wirsung, văzută intraoperator, verificată prin wirsungografie și deschiderea canalului pe

Fig. XIV.3. — Wirsungografie per operatorie — litiază pancreatică pe canal Wirsung dilatat peste un centimetru. Colecția Clinicii a III-a Chirurgie, Iași

toată lungimea sa, precum și prezența litiazei pancreatice. S-au practicat următoarele tipuri de intervenție :

— laparotomie și biopsie pentru diagnostic urmată de tratament medical (1 obs.) ;

— derivație bilio-digestivă, coledoco-duodenostomie latero-laterală, pentru bolnavii cu icter obstructiv (2 obs.) ; la aceștia însă, evoluția nefavorabilă și complicațiile au impus reintervenția ;

— derivația pancreato-jejunală a fost efectuată în 6 observații, fiind asociată cu derivații biliare (2 obs.) și derivație gastrică (1 obs.). Pancreato-jejunostomia a fost practicată la 2 pacienți cu afectare difuză a glandei și la care canalul principal era dilatat de 7—8 cm, fiind important de păstrat funcția endo- și exocrină ; la 1 pacient, tehnica a fost efectuată pentru tratarea unei fistule pancreatice instalată după biopsie, în legătură cu un sistem canalar în tensiune, obturat și dilatat. Aceeași pancreato-jejunostomie a fost practicată la 3 bolnavi cu leziuni predominent cefalice, cu stază biliară și pancreatică.

Din punct de vedere tehnic, am efectuat în aceste 6 observații pancreato-jejunostomia caudală descrisă de du Val, la 1 pacient, cea longitudinală descrisă de Cattel, la 4 pacienți și tip Partington, la 1 bolnav.

Scanned with OKEN Scanner

S-a practicat duodeno-pancreatectomie Whipple la 3 bolnavi, atunci cînd boala a fost limitată mai ales regiunea cefalică fiind asociată cu stenoza coledociană și suspiciunea de carcinom.

Splanhicectomia stîngă pe cale lombară a fost practicată în două observații, la un caz cu pancreatită cronică, fără dilatarea canalelor și la o pancreatico-jejunostomie ineficientă, cu scopul calmării durerii. Notăm că în prezent efectuăm splanhnicectomia bilaterală pe cale anterioară transhiatală (Dubois) cu rezultate imediate spectaculare, probate la 4 observații de neoplasm pancreatic verificat scintigrafic și prin punctie sub ecograf, propunîndu-se în continuare a o executa și în cazurile de pancreatită cronică, fără alte indicații operatorii, așa cum am arătat în Revista Medico-Chirurgicală Iași, aprilie-iunie 1986, nr. 2, pp. 227—280.

Rezultatele noastre sînt concludente cu datele din literatură. Nu am avut mortalitate operatorie. La cei 2 bolnavi cu derivație coledoco-duodenală a fost necesară o reintervenție după o lună, pentru fistulă pancreatică persistentă, și după 5 ani pentru agravarea simptomatologiei pancreatice.

Splanhnicectomia a fost eficientă imediat, dar pacienții au fost pierduți din vedere.

Pancreatico-jejunostomia simplă sau asociată cu derivația biliară sau gastrică a prezentat rezultate bune pe termen lung (între 2 și 12 ani la 5 bolnavi), materializate prin calmarea durerii, îmbunătățirea sau blocarea (?) stării diabetice, cîștig ponderal.

La un bolnav cu durere persistentă a fost probabil vorba de un cancer nediagnosticat.

Pacienții cu rezecții tip Whipple au avut rezultate bune la 2, 5, 6 ani, fiind fără dureri, insuficiență endocrină sau exocrină și cu capacitate de muncă păstrată.

Se poate conchide astăzi că atitudinea în pancreatita cronică este însoțită de un succes parțial, posibilitățile actuale de descifrare a mecanismului patogenic al bolii, limitînd terapia la tratarea simptomelor, a sechelelor și a complicațiilor. Tehnicile imagistice actuale ca ultrasonografia și tomografia computerizată sînt folositoare în definirea formei glandei, prezența formațiunilor lichidiene interglandulare, intraabdominale și intratoracice, iar pancreatografia endoscopică (ERCP) constituie elementul de diagnostic cel mai util, aceasta conducînd nu numai la actul chirurgical, ci hotărînd și tehnica adecvată (derivație canalară, rezecție, intervenții pe papilă etc.), reducînd astfel mortalitatea operatorie imediată și în special morbiditatea și mortalitatea tardivă.

Chirurgia pancreatitei cronice este înainte de toate simptomatică, cu scop antalgic și de corectare a complicațiilor secundare ; ea nu influențează evoluția naturală a bolii. Dependența de alcool și droguri condiționează rezultatele la distanță.

Bibliografie

1. BRINTON MILTON — *Am. J. Surg.*, Dec. 1984, v. 148.
2. DESAIVE C., CARLIER P. — *Rev. med. de Liège*, aprilie 1982, vol. 37, nr. 8, p. 286.

Scanned with OKEN Scanner

XV. PROGRESE RECENTE ÎN UROLOGIE

E. PROCA

Cititorul care se aventurează în parcurgerea acestor rînduri realizează de la început că în actuala — și foarte întîrziata — ediție a „Actualităților în Chirurgie", capitolul urologic se prezintă cu același titlu ca în sus-amintita publicație.

Motivația este mai mult de ordin lexic, deoarece noțiunea de progres este definită în Dicționarul explicativ al limbii române (Ed. Academiei R.S.R., 1975, p. 75) ca „dezvoltare în linie ascendentă, mers înainte, schimbare de bine, consolidare a noului".

Respectînd deci promisiunea din titlu — și implicit din definiție — și pornind de la convingerea că urologia noastră a progresat evident în ultimele decade, vom prezenta, în limita posibilităților informaționale, ceea ce s-a adăugat relativ recent cunoștințelor noastre de specialitate, insistînd cu deosebire asupra aspectelor practice.

În comparație cu alte specialități chirurgicale, urologia a beneficiat recent de progrese tehnologice uluitoare, capabile să-i schimbe radical unele activități, să impună alte concepții de lucru pentru anumite capitole de patologie și, mai presus de toate, să restrîngă dramatic indicația chirurgiei sîngerînde în favoarea unor tehnici conservatoare, cum ar fi cele destinate litiazei urinare.

Orele de muncă în sala de operație ale chirurgului urolog au diminuat substanțial, dar au crescut cele petrecute în sala de endoscopie, ceea ce echivalează cu incalculabile beneficii de confort și morbiditate pentru bolnav și foarte calculabile economii materiale pentru bugetul oficial.

Chiar dacă endourologia înseamnă spondiloză cervicală — și nu rare infecții oculare — pentru cel care o execută, viitorul îi aparține integral și ne obligă la efort de adaptare conceptuală adăugat celui de înzestrare materială.

Pentru a nu transforma acest capitol într-un manual condensat de urologie, anulînd intenția de informare la zi, ne vom restrînge relatările numai la noul care trebuie reținut și aplicat în practica noastră păstrînd chiar succesiunea subcapitolelor din ediția anterioară.

S-ar putea ca acest mod de prezentare să oblige cititorul la servitutea revederii precedentelor scrise, în măsura în care actualele informații pot apărea telegrafice sau fără continuitate.

Scanned with OKEN Scanner

1. Şocul endotoxic

Dacă asupra patogeniei şocului endotoxic produs de infecţiile cu germeni gram-negativi se plasează încă multe controverse, agresorul principal care dezechilibrează mecanismele homeostatice şi declanşează catastrofa este reprezentat de endotoxină, componentă lipopolizaharidică din membrana celulară microbiană. Ea nu acţionează în stare liberă disociată de bacteriile intacte, motiv pentru care nici nu poate fi pusă în evidenţă în plasma bolnavilor aflaţi în stare de şoc.

Endotoxina stimulează fagocitele mononucleare, care secretă interleukină — 1, substanţă endogenă, pirogenă. Sub acţiunea acesteia, nivelul prostaglandinelor creşte în creier şi lichidul cefalorahidian, ceea ce determină dereglarea pragului termic hipotalamic şi răspunsul febril. Căldura necesară acestei solicitări diencefalice va fi obţinută prin vasoconstricţie periferică şi frison.

Interleukina — 1 mai produce neutrofilie, scade nivelul plasmatic al cationilor divalenţi (fier, zinc), creşte producţia de limfokină şi activează foarte mulţi mediatori, cum sînt componenţii procesului de coagulare, complementul, fibrinolizinele, kininele, factorul Hageman etc. În consecinţă, se instalează coagularea intravasculară diseminată şi fibrinoliza, ceea ce explică asocierea concomitentă clinică a fenomenelor de tromboză cu cele hemoragice.

Activarea complementului antrenează eliberarea a două anafilotoxine vasodilatatoare (C3a şi C5a), tot vasodilatatoare fiind şi bradikinina rezultată din activitatea plasminică a factorului Hageman.

Un rol important în declanşarea şi dezvoltarea fenomenelor de urosepsis revine endorfinelor şi prostaglandinelor.

Endorfinele, polipeptide asemănătoare morfinei, derivă — împreună cu ACTH — dintr-o proteină hipofizară denumită proopiocortin şi determină scăderea pragului sensibilităţii generale şi depresiune cardiovasculară, fenomene caracteristice şocului endotoxic.

Producţia endorfinelor este inhibată de corticosteroizi, ca şi de blocarea receptorilor celulari morfinici prin antagonişti ai morfinei, ca alil-nor-morfina şi naloxona.

Utilizarea substanţelor antimorfinice ar putea avea efect favorabil în tratamentul hipotensiunii din şocul endotoxic.

Prostaglandinele, care sînt lipide active sintetizate din acizii graşi nesaturaţi, dihomolinoleic şi arahidonic, sub acţiunea ciclooxigenazei (prostaglandinsintetază), intervin în declanşarea şocului prin metaboliţii lor prostaciclina şi tromboxanul A2, ultimul fiind constrictor al fibrei netede şi agregant plachetar.

Acţionarea lor poate fi contracarată prin administrarea de antiinflamatoare nesteroide, care inhibă prostaglandin-sintetaza şi suprimă producţia de prostaglandine.

În acest scop, în şocul experimental s-a utilizat Ibuprofen, obţinîndu-se redresări tensionale, ameliorarea indexului cardiac, diminuarea stocajului pulmonar de trombocite şi scăderea agregării granulacitelor (toate aceste date au fost reluate din articolul lui R. R. Bahnson, publicat în Urol. Clin. North—Am., 1986, noiembrie, p. 627).

Scanned with OKEN Scanner

Activarea atîtor mediatori chimici și dereglarea proceselor enzimatice de către endotoxină explică tabloul clinic variat al șocului endotoxic, dar care rămîne totuși centrat în jurul triadei frison — febră — hipotensiune.

Reamintim că la vîrstnici, debilitați și cei sub imunosupresoare, febra poate lipsi sau poate fi înlocuită de hipotermie, după cum tot la vîrstnici polipneea, neexplicată de cauze pulmonare și alcaloza, sînt semne precoce de endotoxemie.

Raportate la momentul declanșării manifestările endotoxemiei din prima fază, denumită șoc cald, se caracterizează prin rezistența vasculară sistemică scăzută, creșterea debitului cardiac, creșterea volumului/bătaie și presiune venoasă centrală scăzută urmează faza șocului rece, cu rezistențe vasculare crescute, debit cardiac scăzut și acidoză metabolică consecutivă acumulării acidului lactic (Bahnson).

Tulburările hemostazei consecință a trombocitopeniei, hipofibrinogenemiei, scăderii factorilor de coagulare II, V, VII, VII și coagulării intravasculare diseminate semnifică de obicei prognostic grav și ireversibilitatea șocului (Bahnson).

Dintre manifestările cutanate ale șocului endotoxic (echimoza gangrenosum, leziunile petesial-purpurice, sindromul Waterhouse-Friederischsen), nasul negru descris de Deret etc.), leziunile eritemato-nodulare cutanate reținîndesebi atenția, deoarece se întîlnesc predilect la bacteriuria cu Pseudomonas aeruginoasa, care provoacă vasculită și ischemie.

Între complicațiile clinice redutabile semnalăm și sindromul insuficienței respiratorii la adult (ARDS = adult respiratory distress syndrome), întîlnit cu frecvența relativă de 23% și caracterizat prin hiperventilație, hipoxie, complianță pulmonară scăzută și infiltrate pulmonare cu celule rotunde, cărora se adaugă acumularea intraalveolară de lichid.

Din punct de vedere fiziopatologic, acest sindrom respirator este provocat de sechestrarea de granulocite și trombocite în vasele pulmonare mici, fenomen activat de complement (Bahnson). Prognosticul lui este foarte grav, deoarece mortalitatea crește de la 50% la peste 90%.

Deoarece endotoxemia nu poate fi pusă în evidență, iar teste diagnostice specifice și rapide nu există, diagnosticul șocului endotoxic rămîne în continuare bazat pe elementele clinice amintite.

Testul golificării specifice a lisatului de amebocite din crabul în pottoavă (Limulus polyphemus) în prezența endotoxinei gram-negative nu s-a dovedit utilizabil în practica urologică, fiind pozitiv doar în meningita cu bacterii gram-negative.

Reamintim că șansele de a evidenția bacteriemia prin hemocultură cresc semnificativ dacă se vor face prize de sînge venos din mai multe locuri (plica cetului, vena femurală, cateterul din vena subclaviculară etc.), care vor fi repetate de 2—3 ori, la cîteva ore interval.

Principiile tratamentului șocului endotoxic nu s-au schimbat în acești ultimi ani, dar s-au cristalizat protocoale mai eficace, au apărut propuneri noi, iar antibioterapia a înregistrat un salt considerabil.

În anul 1983 scriam despre e v e n t a l i t a t e a utilizării dopaminei în șocul endotoxic. Astăzi putem afirma că dopamina reprezintă drogul de elecție în desocarea endotoxemiei gram-negative.

Scanned with OKEN Scanner

Se va începe cu doze mici, de 2—5 μg/Kg/min, care stimulează receptorii betaadrenergici și au efecte inotroppozitive, cu creșterea debitului cardiac, vasodilatație renală și splanhnică. Dozele mari, de peste 10 μg/Kg/min, provoacă vasoconstricție prin stimularea alfaadrenergică (Bahnson).

Administrarea de steroizi are eficacitate numai dacă este începută precoce, de preferat o singură doză mare (metil-prednisolone, 30 mg/kg sau Dexamethosane, 3 mg/kg).

Toate publicațiile de specialitate din acești ani recenți, converg în a sublinia că terapia antibiotică foarte precoce reprezintă elementul fundamental al combaterii șocului endotoxic.

Deoarece germenii responsabili cel mai frecvent întîlniți sînt grupul E.Coli — Klebsiella — Enterobacter — Serratia, grupul Proteus și Pseudomonas aeroginosa (R. Bahnson), nu se va pierde un timp prețios în așteptarea antibiogramei, ci se va începe cu antibioticul potențial cel mai eficace, în speță cu o cefalosporină de generația a III-a (Gefotaxim, Cefoperazone, Moxalactum). În lipsa acestuia se va recurge la un aminglicozidic recent (Amikacin, Tobromicin) și chiar la Gentamicină i.v.

Din clasa antibioticelor beta-lactan, care pot fi de asemenea folosite ca tratament inițial, în locul aminoglicozidicelor, monobactamul s-a dovedit extrem de eficace. Astfel, administrarea de Aztreonan, 1—2 g i.v. la 8 ore, a furnizat rezultate bacteriologic favorabile în proporție de 97%.

De îndată ce s-a obținut antibiograma, schema antibiotică va fi adaptată sensibilității maxime.

Foarte promițătoare se anunță imunoterapia pasivă specifică, posibilă datorită faptului că endotoxina are o parte structurală comună tuturor bacteriilor gram-negative.

S-au obținut antiseruri umane pentru un mutant E.Coli, care — administrate clinic — au crescut semnificativ supraviețuirea, ca și imunizarea împotriva unui mediator de șoc septic, anume cașectina secretată de macrofage și foarte asemănătoare structural factorului de necroză tumorală (R. Bahnson). Cu aceste două realizări imunoterapia șocului endotoxic părăsește laboratorul experimental, unde s-a reușit imunizarea activă și pasivă cu un mutant salmonella Minnesota, la șobolanii care au primit doze letale de endotoxină gramnegativă, pentru a deschide un nou orizont terapeutic clinic (R. Bahnson).

Importanță deosebită revine și ventilării mecanice, destinată prevenirii și combaterii hipoxemiei și hipoventilației. În sindromul ARDS ventilația se va face cu presiune pozitivă la sfîrșitul expirației, pentru a diminua infiltrația lichidiană interstițială, împiedicînd lipirea alveolară și diminuarea capacității funcționale reziduale.

Administrarea de antimorfinice în șocul septicotoxic (Nolaxon, 0,3—0,4 mg/Kg, i.v.) nu și-a dovedit foarte convingător eficacitatea, dar rezultatele clinice promițătoare se acumulează (R. Bahnson).

Nu putem închide enumerarea achizițiilor terapeutice recente în acest sindrom gravisim, fără a reaminti că toate măsurile întreprinse vor eșua, dacă sursa de infecție bacteriană persistă. Oricît de potent și de nou va fi antibioticul administrat și oricît de bine condusă va fi

Scanned with OKEN Scanner

deșocarea cu dopamină, persistența stazei urinare infectate, a colecției supurate intracavitare, a obstrucției urinare de orice fel, a corpului străin din cavitățile urinare, va conduce iremediabil la eșec de reanimare.

Kunin spunea că sarcina primordială a urologului este de a ameliora starea hidrodinamică a tractului urinar.

Cu alt prilej am scris și noi că staza urinară infectată semnifică destrucția sigură a rinichiului obstruat. Dacă am fi spus că bacteriemia, oricînd posibilă în aceste condiții, poate curma viața bolnavului în orice moment, ar fi fost mai bine!

În consecință, suprimarea obstrucției urinare, drenarea colecțiilor supurate și ameliorarea evacuării urinare reprezintă acte eficace de reanimare antiinfecțioasă.

2. Infecțiile urinare

Afirmația făcută cu peste 5 ani în urmă, că infecțiile urinare își dispută primul loc cu cele respiratorii în cadrul infecțiilor bacteriene își menține și astăzi valabilitatea.

Statisticile recente demonstrează că incidența bacteriemiei provocată de infecțiile urinare s-a triplat, iar moratalitatea aferentă acestei complicații aproape s-a dublat, comparativ cu decada precedentă. A crescut într-o măsură alarmantă rezistența la antibiotice, mai ales la bolnavii spitalizați, rezistență cîștigată în special pe cale extracromozomială, prin intervenția plasmidelor, a transpozonilor (genele săltărețe) sau prin dezinhibiția betalactamazei care anulează efectul antibioticelor din grupa betalactaminelor.

Și totuși, acest tablou relativ sumbru al infecțiilor urinare, începe să se lumineze.

A fost descifrat mai bine mecanismul prin care germenii colonizează tractul urinar, a fost elucidat modul în care se constituie cicatricile renale care determină alterarea funcțională, s-au descoperit noi mijloace terapeutice, între care — așa cum era de așteptat — antibioticele dețin rolul esențial.

Pe plan etiologic, E.Coli mențin în continuare capul de afiș cu frecvența de 46%, urmat de B. Proteus (19%), Klebsiella, Enterobacter, Seratia, B. Piocianic, Streptococul, Stafilococul și Candida Albicans.

Pentru a expune mecanismul etiopatogenic al infecțiilor urinare, așa cum a fost recent interpretat, vom lua ca model descriptiv pielonefrita acută colibacilară la femeie.

Sursa de infecție este reprezentată de intestinul pacientei, unde pot fi depistate pînă la 150 de tipuri serologice de E.Coli.

Nu toate aceste tipuri sînt patogene. Capacitatea de a provoca infecția urinară aparține doar la 6—7 tipuri, a căror membrană celulară este prevăzută cu prelungiri de natură proteică numite fimbrii sau pili.

Deoarece aceste fimbrii aderă la PK-glicosfingolipidele eritrocitelor umane, au fost denumite P-pili. Prelungirile prezintă 6 complexe antigenice diferite, denumite adeziune și numerotate de la F7 la F12 (Orskov și Orskov și Orskov, citați de C. C. Parsons).

Ele vor adera de receptorii specifici existenți pe membrana celulelor ureteliale în mod diferit și dependent atît de prezența anticorpilor, cît și de capacitatea de apărare a ureteliului, condiționată la rîndul ei de integritatea acestuia și a membranei de uromucoid (proteina Tamm-Horsfall) bogată în receptori pentru fimbriile colibacilor.

E.Coli cu fimbrii care conțin adeziune manose-senzitive provoacă cu precădere cistite, în timp ce germenii cu fimbrii manese-rezistente sînt responsabili de procesele pielonefritice.

Mecanismul de apărare împotriva agresiunii gram-negativilor, manifestat cu deosebire la nivelul vezicii urinare, comportă și alte componente, nespecifice, foarte eficace, între care enumerăm pelicula de glicosaminoglican, o polizaharidă extrem de hidrofilă și care opune colibacililor fimbriați o pătură de molecule de apă cu efect antiaderențial. Rolul acestui strat polizaharidic protector urotelial este mai complex decît împiedicarea aderenței microbiene, deoarece s-a dovedit că intervine în protecția față de substanțele carcinogenice, cristalele urinare, agenți inflamatori etc.

În lumina acestor date, primul episod de pielonefrită colibacilară recunoaște următorul mecanism patogenic : din intestinul pacientei, tipurile de E.Coli fimoriați invadează perineul și intreitul vulvar, unde colonizează (și unde pot fi depistați la femeile încă sănătoase, dar din care se vor recruta candidatele la infecții urinare).

Germenii pătrund în vezica urinară cu un prilej oarecare (traumatism obstetrical, sexual, examen cu valvele, expuneri la frig, diverse alte insulte, vîrstă înaintată sau fetițe cu mecanisme autoimune incomplet dezvoltate, boli anergizante, susceptibilitate individuală etc.), unde — dacă vor găsi mecanismele mucoase deficitare — voradera, provocînd cistită. De aici vor migra retrograd, prin lumenul ureteral spre bazinet, fie antrenați de refluxul vexico-ureteral, fie datorită aperistaltismului ureteral indus de endotoxina colibacilară, care paralizează musculatura ureterului, provocînd stază urinară și hipertensiune endoluminală. Este cunoscută, de asemenea circulația fluidelor în conductele cu lumen inegal, unde marginal se dezvoltă un curent laminar în sens contrar direcției normale de scurgere.

În cavitatea pielică respectivă se creează în acest mod o hiperpresiune, care va determina modificări de morfologie papilară, în speță turtirea lor, ceea ce va deschide tubii drepți și va permite refluxul intrarenal, cu colonizarea bacteriană tubulară.

Celulele tubilor renali sînt prevăzute — ca și cele vezicale — cu receptori glicolipidici, la care vor adera „colibacilii fimbriați" și care se vor multiplica intratubular. Consecutiv dezvoltării bacteriene, prin efect chemotactic va fi activat complementul local, ceea ce va provoca aflux de trombocite și granulocite, care vor adera pe endoteliul capilar, provocînd ischemie și activare prostalandinică.

Granulocitele vor migra în tubii uriniferi, declanșînd procesul de fagocitoză microbiană. În cursul fagocitozei intrarenale, procesele res-

Scanned with OKEN Scanner

piratorii celulare se alterează, cu eliberarea de superoxid în fagosomi, în vederea destrucției bacteriilor. Atît superoxidul, cît și metaboliții acestuia, apa oxigenată, radicalii hidroxilici, mieloperoxide și care în mod normal sînt inactivați de superoxid-dismutază, devin toxici pentru celulele tubulare, mai ales că în urină concentrația acestei enzime inhibitoare este mai mică decît în alte țesuturi ale organismului.

Tot acțiune toxică celulară au și lizozomii fagocitici eliberați în lumenul tubilor uriniferi.

În aceste condiții, destrucția celulelor renale este masivă și rapidă, întrucît s-a demonstrat experimental că o singură inoculare microbiană intrarenală, care nu este corespunzător tratată, determină pierderi funcționale renale de pînă la 30% ale rinichiului afectat.

Tot experimental a fost verificată și înlănțuirea factorilor suscitați pentru producerea leziunilor renale. Fie că s-a administrat iperită, care antrenează depleție granulocitară, se inhibă complementul prin venin de cobră sau se administrează superoxid-dismutază, parenchimul renal va fi protejat de agresiunea microbiană.

Cicatricile distructive parenchimatoase se stabilesc relativ rapid, mai ales la copiii sub un an și la cei tratați cu întîrziere, ceea ce subliniază importanța diagnosticului precoce și a tratării corecte a primului episod pielonefritic.

Relativ la diagnosticul bacteriemiei, vom reaminti doar că cifra de 10^5 germeni/ml urină nu trebuie absolutizată. Am fost obișnuiți ca sub acest indicator să considerăm urina contaminată, bacteriuria patologică fiind obiectivată de cifre egale sau mai mari.

În realitate, numărătoarea germenilor în urină este modifiactă de numeroși factori, între care semnalăm osmolaritatea urinară crescută, concentrația mare de uree urinară, pH urinar scăzut și antibioterapia recentă. În aceste condiții, chiar bacteriuria de 10^2/ml trebuie considerată ca indicînd infecția urinară.

Deseori semnele clinice prevalează asupra celor bacteriologice. Astfel, bacteriuria de ordinul a 10^3 sau 10^2 nu pot fi depistate microscopic, ci doar prin urpcultură, după cum lactobacilii vaginali provoacă bacteriurie dar lasă urocultura negativă.

Apreciem că perspectiva bolnavului cu infecție urinară este strîns dependentă de precocitatea diagnosticului și corectitudinea tratamentului *primului* episod de pielonefrită acută.

Tinerii și adulții viguroși suportă în general bine acest prim asalt bacterian, fac rar bacteriemie, răspund bine la chimioterapie, iar femeile fără anomalii ale aparatului sau factori favorizanți (sarcină, reflux vezico-ureteral etc.) se vindecă chiar spontan în proporție de 60—80%.

În schimb, vîrstnicii reacționează foarte defavorabil, simptomele clinice caracteristice pielonefritei acute (durere lombară, febră, piurie) sînt șterse sau chiar lipsesc, fiind înlocuite cu înșelătoare simptome gastro-intestinale sau pulmonare. În aproximativ 30% din cazuri lipsește febra și cam în aceeași proporție leucocitoza este absentă.

La nou-născuți semnele clinice sînt de asemenea fără marcă urinară. Micii pacienți fac cianoză, convulsii, febra este ridicată, pierd ponderal, iar diseminarea bacteriemică survine în proporție de 21—40%.

Scanned with OKEN Scanner

Pielonefrita acută se diagnostichează prin urmare dificil la vîrstele extreme, ceea ce întîrzie tratamentul și agravează prognosticul.

Din acest motiv, pentru a scădea letalitatea, care se menține ridicată la aceste grupe de vîrstă, le vom administra tratament de urosepsis ! Pînă la venirea uroculturii se va face antibioterapie parenterală, de preferință intravenoasă, asociind o penicilină sintetică (Ticarcilină sau Carbonicilină, cîte 300 mg/kg/24 ore), cu un aminoglicosidic (Tobramicină, 3 mg/kg/24 ore, Gentamicină sau Amikacin). Antibioterapia va fi modificată potrivit antibiogramei și va continua pînă la obținerea stării de afebrilitate și în orice caz nu mai puțin de 24 ore. În funcție de răspunsul favorabil, se va trece la antibioterapie pe cale orală, urmată de chimioterapie în doze reduse (un comprimat de Septrin seara, timp de 6 săptămîni), pentru a obține eradicarea Colacililor fimbriați din intestin.

Gravidele vor fi tratate cu maximă atenție și promptitudine, asocierea antibiotică mai bine tolerată și eficace fiind betalactamine+cefalosporine.

Cu aceste excepții, pielonefrita acută necomplicată nu este o afecțiune gravă și dacă se procedează corect, primul episod poate rămîne și ultimul.

Principiul de a începe tratamentul antibacterian fără a aștepta rezultatele uroculturii trebuie aplicat în continuare, plecînd de la considerentele statistice că această primă agresiune recunoaște drept agent cauzal E.Coli sau alt coliform (excepție fac cazurile în care primoinfecția gram-negativă are loc în spital).

Considerîndu-se că determinarea sensibilității microbiene la antibiotice pe cunoscutele discuri durează minimum 24 de ore, unele laboratoare recurg în prezent la metodele semiautomate care stabilesc concentrația inhibitoare minimă a diferitelor antibiotice, astfel că — prin intervenția computerului — în cîteva ore se poate obține răspunsul „sensibil“ sau „rezistent“.

În lipsa acestora, urologul își va reaminti principiile generale de tratament antibiotic în specialitatea noastră, completate cu datele cele mai recente (P. Hanno).

Dintre betalactamine, Carbencilina și Ticarcilina au spectrul de activitate al Ampicilinei, la care se adaugă activitatea împotriva Pseudomonas anginosa, Enterobacter și speciilor de B. Proteus indol-pozitive.

Aciclamino-penicilinele, reprezentate de Mezlocilină și Piperacillină sînt foarte active împotriva tuturor enterobacteriaceelor, inclusiv — și mai ales — Klebsiella, Pseudomonas aeroginoasa, Stafilococul auriu, ca și activitatea împotriva unor anaerobi, ca Bacterioides fragilis.

Acizii amdinopenicilanici, avînd drept prim reprezentant Amdinocillina, și-au făcut recent apariția, devenind activate remarcabil asupra tuturor speciilor de E. Coli, Proteus, Klebsiella, Enterobacter, Salmonella, Shigella, Citrobacter, dar fiind inactivi pentru Pseudomonas și Proteus.

Din Streptomices Clavuligens s-a extras un înlocuitor de betalactamază, acidul Clavuligens, care — izolat — are acțiune antibacteriană foarte redusă, dar adăugat la Anoxicilină, intensifică activitatea acesteia împotriva gram-negativelor întîlniți în serviciile urologice, cu excepția B.Piocianic.

Și Ticarcilina a fost combinată cu acidul clavulanic, devenind deosebit de eficace în infecțiile cu Stafilococ auriu, Neisseria gonorrhoea, E.Coli, Hemophilus influenza, Klebsiella, Providencia și Bacterioides fragilis.

Antibioticele din clasa cefalosporinelor s-au impus ca indispensabile serviciilor urologice. Prima generație a intrat în uz abia în 1962, deși a fost descoperită în 1952 de G. Brotzn și a durat aproximativ 8 ani. Ea a cuprins Cefazolin, Cefalotin și Cefapirin, fiind înlocuită de generația a doua, care cuprinde Cefamandol, Cefonicid, Ceforanid, Cefotetan, Cefoxitin și Ceforaxim.

Și în prezent prima generație rămîne activă împotriva bacteriilor gram-pozitive (excepția Enterococul), E.Coli, Proteus, Klebsiella și, cu excepția Bacteriodes fragilis, împotriva tuturor anaerobilor gram-pozitivi și gram-negativi.

A doua generație are activitate asemănătoare primei, dar și împotriva B. Proteus indol-pozitiv și negativ, fiind inactivă pentru Pseudomonas și Acinobacter.

Generația a treia de cefalosporine, de tipul aminotiazolil, care cuprinde Cefomenoxime, Cefoperazone, Cefotaxime, Cefsulodin, Ceftazidime, Ceftizoxime, Ceftriaxone și Moxalactam, include în spectrul activității aproape toate bacteriile gram-negative care ne interesează, inclusiv Pseudomonas aeroginosa, Pseudomonas Cepacia și chiar unele specii anaerobe.

Dintre chinolone, nou apărute sînt Nerfloxacina, Ciprofloxacina și Pefloxacina, care se adaugă celor vechi cunoscute, cum sînt acidul nalidixic și cinexacin.

Nerfloxacina este foarte activă împotriva Pseudomonas aeroginosa, E.Coli, Proteus mirabilis, Enterobacter, Klebsiella și aproape inactivă față de gram-pozitivi.

Reamintim că aproape toate aminoglicozidicele sînt mai active în mediu alcalin. Familia aminoglicozidicelor s-a îmbogățit cu Tobramicina, activă pentru speciile de Pseudomonas și Amikacina. Noua familie a antibioticelor betalactammonociclice are ca prim reprezentant Aztreonamul, foarte activ pentru E.Coli, Klebsiella, Proteus mirabilis, Pseudomonas aeroginosa, Serratia, Enterobacter și a devenit antibioticul preferat în infecțiile nasocomiale. Toate aceste date privind noile antibiotice au fost reproduse din articolul semnat de P. Hanne, în Urol. Clin. North Am., nov. 1986, p. 577.

La femeie, primul episod de pielonefrită va fi tratat cu droguri mai puțin costisitoare, ca Nitrofurantoinul sau Septrin. Avem experiență redusă cu Macrodantin, care este forma de Nitrofurantoin cu cristale mari, dar rezultatele au fost excelente și toleranța digestivă bună. Tratamentul durează de obicei 3—5 zile, rareori fiind nevoie să-l prelungim.

Dacă acest prim episod de infecție urinară a apărut în spital, se vor administra antibiotice oral, după indicațiile date.

Infecțiile cu specii de Proteus impun tratament energic de la început, de preferință antibiotic betalactam sau aminoglicozidic.

Pentru infecțiile cu Chlamidia Trachomatis foarte activă se dovedește Tetraciclina.

Scanned with OKEN Scanner

Prima urocultură se recoltează la sfîrșitul primei săptămîni de tratament. Pacienta va fi supravegheată în continuare, pentru a înregistra eventualele recidive. S-a recomandat ca și familia ei să fie concomitent investigată, deoarece formele fimbriate de E. Coli pot provoca adevărate pusee epidemice.

Pentru bolnavele care fac 2—3 recidive în primul an de la primul accident infecțios urinar este indicată profilaxia orală zilnică aplicată aproximativ 6 luni.

Dacă febra pielonefritei acute rezistă tratamentului antibiotic bine condus, ne vom gîndi la obstrucția ureterală sau altă cauză de hipertensiune urinară și vom întreprinde investigațiile diagnostice necesare.

3. Litiaza renală

Continuă să rămînă o preocupare majoră a specialității noastre, deoarece calculii urinari reprezintă cea mai frecventă maladie întîlnită într-un serviciu urologic, interesînd în egală măsură copii și octogenari, femei și bărbați, activi sau sedentari, bolnavi infectați sau cu urină sterilă, cu anomalii sau cu tract urinar normal, în sfîrșit cu mecanism patogenic foarte clar sau, dimpotrivă, total obscur.

Anii recenți nu au adus cunoștințe deosebite în materie de litogeneză și nici imagistica nu a înregistrat salturi spectaculare.

Continuăm să catalogăm bolnavii litiazici în activi chirurgical (cu calculi obstruanți), activi metabolic (care au format un nou calcul în ultimul an), inactivi metabolic și chirurgical și nedeterminați (Smith).

Recomandăm mai departe cura de diureză, tărîțele de grîu pentru litiaza oxalocalcică, alcalinizarea pentru litiaza urico-cistinică și pirofosfații pentru calculii fosfatici.

Primul calcul renal îl îndepărtăm chirurgical de obicei fără probleme. Acestea apar cînd operăm recidivele sau calculii coraliformi, iar cînd este vorba de rinichi unic situația îmbracă uneori aspecte dramatice.

Din fericire pentru bolnavi, în ultimii ani terapeutica litiazei renale a beneficiat de introducerea în practică a unor metode endoscopice sau nesîngerînde, care au revoluționat rezultatele, reducînd dramatic indicațiile chirurgiei sîngerînde.

Între acestea enumerăm manipularea ureteropieloscopică a calculilor, nefroscopia percutanată diagnostică și terapeutică, litotriția ultrasonică percutanată și litotriția extracorporeală prin unde de șoc.

Ureteropieloscopia, denumită și ureterorenoscopia ,a fost efectuată pentru prima oară de Young și McKay, care au folosit un endoscop rigid pentru a inspecta ureterele și cavitățile renale dilatate la un copil cu valvă uretrală posterioară.

Probabil că ulterior acestei date au fost și alte tentative de vizualizare endoscopică a cavităților urinare superioare, dar metoda a intrat relativ timid în practica zilnică abia în 1975, pentru ca în 1984 Lyon (citat Weinberg) să-i precizeze indicațiile.

Scanned with OKEN Scanner

Efectuarea ureteroscopiei cu ureteroscopul rigid este condiționată de dilatația meatului ureteral și a ureterului intramural care se obține cu dilatatoare Smith de calibru crescînd sau cu sonde-balonet, asemănătoare sondei Grüntzig, pînă la dimensiunea ureteroscopului (ch 12).

După scoaterea ultimului dilatator, se introduce un conductor metalic care va fi avansat pînă în ureterul extravezical și peste care va fi condus, sub control vizual, ureteroscopul.

Progresia ureteroscopului este ușurată de irigația continuă cu ser fiziologic a endoureterului, care deplisează conductul, astfel că instrumentul poate ajunge fără dificultate pînă în pelvisul renal. În același scop se poate utiliza insuflarea endoureterală de bioxid de carbon.

În afara canalelor de iluminat și sistemul optic, ureteroscopul este prevăzut cu căi pentru lichidul de irigat și instrumente speciale, ca sonda de extras calculii (Dormia, ACMI, Johnson) sau sonotrodul pentru pulverizarea lor de către undele emise de un generator ultrasonic.

Se pot extrage relativ ușor calculii mici localizați în ureterul pelvian sau mijlociu, mai ales dacă procedeul se execută sub monitorizare continuă fluoroscopică.

Calculii localizați în ureterul proximal se pretează mai puțin la extragerea endoscopică, ca de altfel toți calculii puternic impactați sau acroșați de mucoasa ureterală și calculii mari, indiferent de segmentul ureteral în care sînt localizați.

Progresia ureteroscopului rigid devine hazardată sau imposibilă în caz de intervenții chirurgicale anterioare pe conduct sau stenoze ureterale de altă natură.

Manipularea prea viguroasă a instrumentului poate produce perforații ureterale, urmate de extravazarea retroperitoneală a lichidului de irigație sau chiar de pierderea extraureterală a calculului, prin soluția de continuitate creată traumatic.

Între complicațiile metodei mai sînt citate infecțiile urinare, uneori cu tendință la diseminare, avulsiile ureterale și rare stenoze.

Avantajele extracției endoscopice a calculilor ureterali sînt evidente și nu mai trebuie argumentate. Procedeul necesită antrenament îndelungat, îndemînare, răbdare și colaborarea unui bun radiolog, care să urmărească și să dirijeze fluoroscopic manevrele.

Introducerea în practică a ureteroscopului flexibil a crescut fiabilitatea metodei și a permis noi perfecționări tehnice. Astfel, pentru prevenirea migrării spre bazinet a fragmentelor rezultate din bombardarea ultrasonică a calculului, se introduce mai întîi o sondă-balonet în ureter. Balonetul va fi umflat proximal de calcul, după care se avansează sonotrodul și se fragmentează calculul, aspirîndu-se fragmentele odată cu lichidul de irigație.

În prezent există aproximativ 5 forme care se ocupă cu manifacturarea ureteroscoapelor.

Nici unul dintre instrumentele actualmente în uz nu corespunde integral exigențelor urologului, dar — potrivit unor experți (R. A. Miller) — vor fi preferate ureteroscoapele scurte și rigide celor lungi (70 cm) și flexibile.

Nefrostomia percutanată. Ceea ce prezentăm în următoarele rînduri ca o noutate tehnică, nefrostomia percutanată, a fost de fapt efectuată

Scanned with OKEN Scanner

pentru prima dată de Goodwin acum 30 de ani (citat Andriani). A trebuit să treacă acest interval de timp pentru ca perfecționarea instrumentarului endoscopic să acorde metodei nu numai calificativul de procedeu terapeutic, dar să-l impună ca un progres deosebit față de intervențiile chirurgicale sîngerînde.

Trecînd peste primele încercări și instrumente reținem că actualmente se utilizează nefroscopul flexibil, care se introduce percutanat, după dilatarea traiectului parietal cu dilatatoare cu calibru crescut, inserate pe un conductor metalic flexibil introdus în cavitățile renale sub control fluoroscopic.

Examinarea vizuală prin nefroscop a cavităților permite depistarea și localizarea calculilor pielo-caliceali, a tumorilor uroteliale, stenozelor pieloureterale etc.

Prin teaca nefroscopului se pot introduce, după caz, pensa pentru extracția calculilor, sonotrodul pentru pulverizarea lor, electrocauterul cînd se intenționează destrucția unei tumori, pensa de biopsie sau cateterul de nefrostomie.

Metoda mai permite realizarea rapidă și cu riscuri minime a drenajului temporar al cavităților pielorenale destinse, stabilirea unei comunicații permanente între cele două bazinete în caz de duplicitate pielică, ceea ce reprezintă o veritabilă pieloplastie percutanată, dilatarea stenozelor pieloureterale și chiar modelarea stenozelor ureterale joase, ale joncțiunii ureterovezicale și chiar ale anastomozelor ureteroenterale în caz de conduct urinar intestinal.

Accesul percutanat nefroscopic al bazinetului poate fi combinat cu ureteroscopia retrogradă, în special pentru extragerea calculilor impactați în ureterul proximal, greu de extras pe cale joasă, care pot fi împinși în bazinet, făcîndu-i accesibili litotriției ultrasonice percutanate.

Morbiditatea nefroscopiei percutanate este relativ joasă, nedepășind 4%, iar mortalitatea se menține sub 1%, cifre elocvente pentru a explica interesul actual al metodei și răspîndirea ei în ritm accelerat în practica urologică zilnică.

Aceste constatări nu trebuie însă să conducă la optimism exagerat. Manipularea intrarenală a nefroscopului nu este nici ușoară, nici inofensivă. Lichidul de irigație poate împinge fragmente calculoase în arii inaccesibile nefroscopului, sîngerarea poate fi semnificativă și aproape un bolnav din cinci supuși procedeului necesită transfuzie de sînge. Sînt posibile infecții urinare, abcese perirenale și retroperitoneale, perforații colice, fistule urinare, hiperhidratări globale datorită absorbției lichidului de irigație, peritonite, fără a mai vorbi de insuccesul îndepărtării calculilor, obstrucția ureterală cu fragmente calculoase și necesitatea repetării procedeului.

Dincolo de aceste incidente și accidente, în mare parte evitabile odată cu perfecționarea metodei, creșterea experienței personale și selectarea judicioasă a pacienților, nefrostomia percutanată reprezintă un progres semnificativ față de chirurgia sîngerîndă a litiazei.

Nefroscopia percutanată a redeșteptat interesul pentru o metodă terapeutică mai veche, chemoliza, care inițial a fost efectuată pe catetere ureterale introduse pe cale endoscopică, infectante și greu de suportat, ceea ce a determinat și abandonarea ei.

Scanned with OKEN Scanner

În prezent, a devenit posibilă recoltarea unui fragment calculos pe cale percutanată, analiza chimică a lui și alegerea soluției potrivite pentru dizolvarea prin irigație continuă a cavităților pielorenale, realizată prin două catetere de nefrostomie inserate după tehnica descrisă.

Calculii de oxalat de calciu și fosfat de calciu nu se pretează la chemoliză. În schimb, rezultate promițătoare se obțin în litiaza urică, prin irigare cu soluție bicarbonat-sodică, trometamină sau soluția Shol. Pentru calculii de cistină se utilizează soluția de acetil-cisteină, penicilamină sau soluția de bicarbonat de sodiu, calculii cu conținut predominant calcic răspund bine la irigarea cu EDTA, în timp ce calculii de struvită beneficiază de hemiacidrin, soluție Suby, soluție de acid citric sau magneziu.

Chiar efectuată percutanat, sub monitorizarea continuă a presiunii endorenale și protecție antibiotică, riscul infecțios al chemolizei rămîne însă ridicat. Au fost citate, pe lîngă episoadele pielonefritice, abcese renale și perirenale, ceea ce limitează aplicarea metodei ! pe o scară mai largă.

Este locul să reamintim că chemoliza orală a rămas în domeniul promisiunilor nerealizate. Metoda a fost compromisă nu atît de ineficacitatea ei, cît mai ales de utilizarea fără criterii științifice, în cazuri neindicate sau cu indicație de la început chirurgicală, ceea ce a dus la pierderi de rinichi și nu numai atît.

Litotriția extracorporeală prin unde de șoc. Dacă ar fi să dăm crezare unor informații cu caracter anecdotic, ideea dezintegrării calculilor urinari prin unde de șoc a derivat de la un fapt amuzant ; bomboanele servite piloților de pe avioanele supersonice erau deseori găsite pulverizate în ambalajele lor, ceea ce nu se întîmpla cu bomboanele de aceeași calitate existente pe avioanele comerciale subsonice și clasice.

Dacă de la această observație s-a ajuns la dezintegrarea calculilor renali cu unde de șoc, contează mai puțin actualmente. Cert este că această metodă s-a impus cu rapiditate în practica urologică, iar cererea de prestație crește în ritm alarmant.

Alarma provine din rezultatele foarte bune obținute la unii bolnavi, care sînt astfel scutiți de avatarurile chirurgiei deschise, din unele complicații și eșecuri imputabile metodei și din faptul că nu toate problemele conexe acestei metode de litotriție extracorporeală sînt total elucidate.

Experiența clinică este încă în curs de concretizare, deși au trecut aproape 5 ani de utilizare clinică.

Principiul metodei constă în bombardarea calculului renal cu unde de șoc emise de un generator. Inițial, descărcarea electrică se făcea sub apă, obținîndu-se unde de șoc hidraulice, astfel că bolnavul trebuia imobilizat într-o baie specială. Două ecrane fluoroscopice permiteau poziționarea corectă a pacientului, astfel ca unda de șoc să fie focalizată pe calcul. Pentru a evita mișcările respiratorii ale diafragmului, care ar fi antrenat schimbări în poziția rinichiului și defocalizarea undelor, era necesară anestezia generală cu jet-ventilație care imobilizează cușca toracică.

Aparatele din a doua generație nu mai necesită imersia hidrică a pacientului și nici anestezie. În funcție de mărimea, localizarea și consistența calculului, pentru fragmentare sau pulverizare sînt necesare 500 pînă la 2 000 de șocuri.

Scanned with OKEN Scanner

Deoarece unii pacienți aveau tulburări de conducție cardiacă, din cauza descărcărilor electrice, aparatele moderne au incorporat un computer care analizează electrocardiograma și declanșează automat litotritorul în momentul oportun sau, după caz, îi suspendă activitatea.

Dezintegrarea calculilor se face pînă la aspectul de nisip sau fragmente de aproximativ 1,5 mm, care sînt eliminate spontan, pe cale naturală. Eliminarea produce de obicei dureri suportabile, dar uneori sînt necesare analgezice timp de cîteva zile.

Spitalizarea durează 3—4 zile, aproximativ 70% dintre pacienți părăsind spitalul fără calculi. Aceasta înseamnă că aproximativ 30% rămîn cu calculi reziduali, care pot fi extrași prin nefroscopie percutanată sau dizolvați prin chemoliză locală.

Calculii mari se fragmentează mai puțin convenabil, unele fragmente mai putînd obstrua ureterul. Denumirea de „ureteric stone street" se referă la o complicație de acest fel, în care un număr mare de fragmente s-au angajat în șir de-a lungul lumenului ureteral, pe care-l blochează, impunînd intervenția chirurgicală.

De altfel, calculii ureterali opriți în ureter mai mult de 3—4 săptămîni se pretează mai bine la fragmentarea ultrasonică pe cale endoscopică decît la litotriție extracorporeală.

Calculii coraliformi nu pot fi integral pulverizați prin unde de șoc. Combinația dintre acestea și extragerea percutanată a fragmentelor reziduale sau pulverizarea lor cu sonotrodul reușește cu riscuri infinit mai mici ceea ce numai nefrotomia anatrofică era capabilă.

Calculii complicați cu infecție urinară vor fi fragmentați la început cu ultrasunete pe cale percutanată. În continuare și sub protecția nefrostomiei, se va recurge la litotritorul cu unde de șoc.

Litotriția extracorporeală este în general bine suportată de pacient, iar parametrii funcționali renali nu se modifică după aplicarea procedeului, așa cum a demonstrat scintigrama renală și probele funcționale.

Obezitatea bolnavului diminuă șansele de pulverizare ale calculului, iar tulburările accentuate ale ritmului cardiac pot contraindica procedeul.

Dintre bolnavii operați de semnatarul acestor rînduri cu recidivă litiazică, 5 au beneficiat de litotriție extracorporeală. Trei s-au înapoiat fără calculi, unul cu calcul care a rezistat la șocuri și unul cu calculul fragmentat în 5 bucăți neeliminabile și care vor fi reoperați.

Rata succeselor publicate în literatura de specialitate este însă mult mai mare și variază, pe diverse statistici, între 44,1% (Palfrey) și 76% (Webb). Dacă la acestea adăugăm morbiditatea scăzută, aplicabilitatea la orice vîrstă, posibilitatea efectuării după operații sîngerînde anterioare, repetabilitatea litotriției în caz de recidivă, timpul scurt necesar distrugerii calculului (în medie, aproximativ 25 minute), iradiația redusă atît a pacientului cît și a urologului (media 8,9 r) și economicitatea procedeului, care amortizează costul ridicat al aparatului în primul an de utilizare intensivă, putem conchide că litotriția extracorporeală reprezintă pînă în prezent cea mai remarcabilă achiziție terapeutică a litiazei renale.

Scanned with OKEN Scanner

4. Carcinoamele ureteropielorenale

Lumea noastră urologică este preocupată actualmente de o controversă concepțională care tinde să ia caracter schismatic. Lipsa de acord se referă la teoria carcinogenezei uroteliale și opune grupul celor care aderă încă la punctul de vedere mai vechi, al carcinogenezei unifocale, adepților teoriei multicentrice, emisă de Hanseman.

Pentru primii, carcinomul pielocaliceal disemineză prin grefe de celule ureteliale neoplazice, care sînt vehiculate de urină în sens distal. Ele se pot fixa de-a lungul ureterului sau în hemivezica de aceeași parte, generînd recidive care vor trebui — prin urmare — considerate drept fiice ale tumorii-mame inițiale.

Consecința acceptării acestui punct de vedere s-a concretizat printr-o indicație practică foarte clară : carcinomul pielocaliceal trebuie extirpat chirurgical într-o operație care să excizeze nu numai tumoarea inițială, dar și toată suprafața urotelială care ar putea fi grefată de sus în jos. În consecință, pentru cancerele pielocaliceale, s-a practicat și se practică în continuare nefroureterectomia totală cu cistectomia perimeatică, efectuîndu-se astfel o exereză extinsă longitudinal. Așa am procedat și noi multă vreme. Ne reamintim chiar de 3 bolnavi cărora, datorită vîrstei, le-am efectuat nefroureterectomie subtotală, abandonînd ureterul pelvian. Toți trei au dezvoltat cancere uroteliale în bontul restant, unul și în hemivezica corespunzătoare.

La vremea respectivă ne-am reproșat operația incompletă, care nu a excizat și porțiunea corespunzătoare din vezica urinară. De-a lungul anilor s-au acumulat însă fapte de observație clinică neconforme cu teoria carcinogenezei de sus în jos.

Sînt cazuri în care prima tumoare urotelială este vezicală, iar următoarea se dezvoltă în bazinet sau în ureter. De asemenea, nu rare sînt observațiile de carcinoame uroteliale de la început și concomitent bilaterale în bazinet sau uretere, cu vezica normală.

Dezvoltarea acestor tumori nu mai poate fi argumentată prin grefare urinară de la bazinet spre vezică și nici prin reflux vezicoureteropielic, cum s-a încercat să se explice dezvoltarea unor tumori pielice după rezecția endoscopică a unei tumori vezicale.

S-a impus, în consecință, o altă terapie a carcinogenezei uroteliale, teoria multicentrică. Aceasta consideră întregul uroteliu, de la papila renală, pînă în uretra prostatică, drept o unitate morfofuncțională, cu structură și reactivitate asemănătoare, expus în mod uniform diverșilor stimuli oncogeni cu eliminare urinară.

Prin urmare, tumorile uroteliale se pot dezvolta pe toată suprafața acestui epiteliu, independent una de alta, fără condiționare între prima și următoarea.

A doua tumoare nu este deci fiica primei tumori, ci sora ei mai tînără, astfel că termenul de recidivă trebuie înlocuit cu cel de neogeneză.

Acceptînd teoria multicentrică drept verosimilă, trebuie să recunoaștem implicit că excizia urotelială în lungime, adică nefroureterectomia totală cu cistectomie parțială, nu mai este justificată, deoarece nu are nici o valoare preventivă, fiind în același timp și exagerată și insuficientă.

Scanned with OKEN Scanner

Ea trebuie înlocuită cu operații conservatoare care să excizeze tumoarea urotelială în limita impusă de stadiul clinic al ei, conservînd cît mai mult din suprafața urotelială aparent indemnă.

Literatura recent parcursă arată că asemenea operații conservatoare se fac din ce în ce mai frecvent, cu rezultate foarte promițătoare. S-a trecut chiar la investigarea și rezolvarea lor prin metode endourologice percutanate.

Astfel, Woodhouse cauterizează sau rezecă percutanat tumori pelvicaliceale la 6 bolnavi, pe care le iradiază apoi cu Iridium 192 introdus prin același tunel transparietal.

Intervenții conservatoare au mai făcut Brown și Roumani (1974), Murphy (1980), Wallace (1981) etc., mai ales pentru leziuni cu grad jos și stadiu mic. În 1984 Zincke și Neves recomandă ca tumorile uroteliale din această categorie să fie tratate tot conservator, iar Mazeman consideră excizia locală drept mandatară în caz de bilateralitate.

R. Southcott comunică în 1986, 11 cazuri de carcinoame ureterale operate conservator prin următoarele tehnici : simplă excizie, urmată de anastomoză termino-terminală, ureterocistoneostomie, ureteroureterostomie în Y și ureterectomie cu înlocuire ileală. Timpul de urmărire, în care pacienții au evoluat fără recidivă a fost pînă la 10 ani.

Alți autori au propus soluții ingenioase pentru plastia defectului parietal creat de excizia tumorii papilare, cum ar fi utilizarea lamboului capsular după rezecția pelvică și autotransplantarea renală după rezecția întregului ureter.

Operațiile conservatoare se pot face și prin ureteroscopul introdus pe cale naturală, mai ales dacă tumorile papilare sînt relativ mici.

Primul nostru caz de carcinom ureteral tratat prin excizie limitată și reimplantare ureterovezicală are în prezent peste 16 ani de la operație și trăiește fără recidivă și fără metastaze. În acest interval am mai operat, tot conservator, încă 21 de pacienți cu carcinoame uroteliale consemnînd rezultate care ar putea fi etichetate drepte excelente și care au fost parțial publicate în revista Chirurgia (19). Unul dintre bolnavi merită mențiune specială, deoarece i-am efectuat rezecție parțială a pelvisului renal pentru carcinom urotelial sesil stîng și cistectomie totală pentru carcinom invaziv, cu rezultat care se menține excelent de aproape 7 ani.

Alt bolnav reprezintă o ilustrare foarte convingătoare a teoriei multicentrice, deoarece în decurs de 14 ani, a dezvoltat carcinoame uroteliale la toate nivelele aparatului urinar căptușit cu acest tip de epiteliu și a suferit, rînd pe rînd, următoarele intervenții chirurgicale : în 1963, excizia parțială a bazinetului drept și pieloplastie ; în 1964, excizie parțială de bazinet stîng și pieloplastie ; în 1974, recidivă bazinetală și nefrectomie dreaptă ; în același an excizia bontului ureteral, cu recidivă, urmată după trei luni de o nouă rezecție parțială pielocaliceală pe partea stîngă, cu anastomoză ureterocaliceală.

Pe acest rinichi unic s-au mai făcut încă două excizii limitate și o nouă anastomoză ureterală cu calicele mijlociu. În continuare, după două rezecții endoscopice vezicale, s-a dezvoltat carcinomatoză difuză vezicală și uremie, care ne-a obligat să abandonăm cazul în 1980.

Au fost și două cazuri în care am regretat operația conservatoare, deoarece tumoarea excizată s-a dovedit cu grad înalt de anaplazie, ceea ce

Scanned with OKEN Scanner

a condus rapid la recidivă. În alt caz, cu rinichi unic chirurgical și carcinom pelvic papilar G_2, am făcut tot operație conservatoare de necesitate, dar fără să influențeze favorabil evoluția carcinomului. Acest eșec ne-a determinat ca într-un caz similar (bolnavul era uremic, anemic și infectat) să preferăm extirparea rinichiului unic tumoral, incluzînd bolnavul în program de dializă cronică, ceea ce a redresat spectacular starea clinică.

Sîntem departe de a ne fi format o convingere definitivă despre tratamentul chirurgical al carcinoamelor uroteliale pieloureterale, dar unele puncte de vedere s-au cristalizat, după cum urmează : nefroureterectomia totală cu cistectomie perimeatică trebuie abandonată ca operație de rutină, fiind inutilă oncologic și cu risc chirurgical disproporționat, mai ales la bolnavii vîrstnici. Inutilitatea decurge mai ales din timpul exciziei veziculare, care nu poate influența în nici un fel eventuala carcinogeneză vezicală ulterioară.

Carcinoamele uroteliale infiltrante și cu diferențiere slabă trebuie tratate prin excizie chirurgicală largă, care să îndepărteze în totalitate organul tumoral, atmosfera înconjurătoare și stațiile chirurgicale satelite, indiferent de localizarea lor : caliceală, bazinetală sau ureterală.

Cu alte cuvinte, carcinoamele pielocaliceale infiltrante impun aceeași nefrectomie lărgită ca și tumorile parenchimatoase.

Carcinoamele ureterale infiltrante cu invazie ganglionară nu au soluție chirurgicală eficace. Se vor face operații paleative (nefroureterectomie de hemostază sau analgezice), completate cu chimioterapie și iradiație.

Operațiile conservatoare sînt justificate numai pentru carcinoamele uroteliale mici, superficiale și cu grad jos de anaplazie (T_1G_1).

Stadiul penetrației în profunzime se apreciază cu oarecare dificultate pentru localizările pielocaliceale, ceea ce impune multă prudență în opțiunea între chirurgia conservatoare sau radicală.

Din acest motiv, credem că cele mai multe șanse de reușită prin excizii limitate au tumorile ureterale, mai ales cu localizare distală, care nu au depășit peretele conductului și sînt bine diferențiate.

În alegerea exerezei radicale sau a chirurgiei conservatoare, chirurgul trebuie să se conducă după criterii oncologice, chiar dacă tumoarea urotelială este bilaterală sau pe rinichi unic.

Nefroureterectomia totală urmată de hemodializă sau transplantare renală asigură șanse mai bune de supraviețuire decît operația conservatoare insuficientă oncologic.

5. Carcinomul renal

Contribuții semnificative pentru diagnosticul și tratamentul carcinomului renal, pe care altădată îl denumeam tumoare Grawitz, sînt relativ puține în perioada recent parcursă.

Insistînd asupra faptului că triada simptomatică clasică hematurie-durere-nefromegalie se întîlnește doar la 7% din bolnavi, Best atrage atenția asupra unui sindrom a cărui frecvență trebuie reconsiderată. Acesta se definește printr-o stare de rău nespecifică, însoțită de pierdere ponderală, anorexie și slăbiciune. În grupul lui de 72 de bolnavi, 44 erau fumă-

Scanned with OKEN Scanner

tori, ceea ce ar extinde influența nocivă a fumatului și pentru carcinoamele parenchimului renal, ea fiind pe deplin dovedită pentru carcinoamele uroteliale.

Unele carcinoame renale evoluează complet asimptomatic, deși au atins dimensiuni care ar trebui să producă semne clinice orientative pentru diagnostic.

Ele pot fi descoperite incidental, cu ocazia efectuării unor investigații destinate altor afecțiuni cunoscute ale aparatului urinar sau de altă natură.

Efectuînd urografii la bolnavi cu adenom de prostată, cancer vezical, cancer uterin, hipertensiune și diabet, Neda și Mihara au evidențiat la 6 pacienți cancer renal asimptomatic. Au mai descoperit un caz asemănător prin ecografie la 5 bolnave cu cancer uterin, unul prin tomografie computerizată la un bolnav cu tuberculoză pulmonară și altul prin angiografie efectuată pentru cardiopatie.

Autorii conchid că datorită utilizării tot mai largi a metodelor imagistice moderne, șansele descoperirii cancerelor renale latente au crescut simțitor, atingînd chiar proporția de 35%.

Această cifră ni se pare exagerată deoarece în cazuistica noastră de cancere renale, doar 4 au fost descoperite incidental, prin urografie efectuată la bolnavi cu adenom de prostată. Se mai adaugă un alt cancer descoperit în timpul intervenției pentru calcul ureteral și încă unul la o bolnavă căreia i s-a practicat pieloplastie.

Din datele literaturii rezultă că cele mai multe cancere renale incidentale au fost descoperite la bolnavi urografiați pentru patologie urinară vezico-uretrală, în special pentru adenom de prostată. Această constatare se înscrie împotriva celor care susțin că, în protocolul adenomului periuretral, ne putem dispensa de urografie, mai ales că majoritatea cancerelor asimptomatice erau, în momentul diagnosticului întîmplător, în stadii clinice inferioare cancerelor manifeste.

Pe plan terapeutic, publicații recente confirmă în continuare că tumorile renale cu invazie de vena cavă abdominală, nu trebuie abandonate, deoarece nefrectomia lărgită care include extirparea integrală a trombusului cav neoplazic poate furniza supraviețuiri la 5 ani de pînă la 68% (Neves).

Observațiile noastre ne raliază acestui punct de vedere. Am înregistrat 21 de bolnavi cu cancere renale și extensie intracavă.

În 6 cazuri am rezecat în totalitate cava abdominală subhepatică, celelalte operații constînd din trombectomie sau rezecție laterală a peretelui venos. Cel mai vechi bolnav, operat prin torace-freno-laparotomie trăiește de 9 ani fără metastaze !

Rezultatele noastre integrale vor fi analizate cu alt prilej, deoarece credem că merită mai mult decît o simplă mențiune.

S-au făcut unele încercări de tratament al tumorilor Grawitz cu Interleukină 2, dar rezultatele înregistrate la 14 bolnavi nu au confirmat (Hemstreet).

Nici administrarea de Progesteron nu a influențat favorabil evoluția acestor tumori, astfel că singurul tratament eficace rămîne nefrectomia lărgită cu limfadenectomie locoregională.

Carcinoamele vezicale. Numărul lucrărilor care se referă la complexele probleme legate de diagnosticul, tratamentul și perspectiva tumorilor

Scanned with OKEN Scanner

vezicale a depășit orice previziune, devenind copleșitor sau chiar îngrijorător.

Numai o singură revistă de urologie a publicat 28 de articole cu acest subiect în anul 1987 !

La noi sînt accesibile informării cel puțin 6 reviste de specialitate cu largă circulație, iar dacă la aceasta adăugăm monografiile, studiile, recenziile, congresele și simpozioanele care se ocupă de cancerele vezicale, fără să mai vorbim despre informațiile diseminate în alte publicații, căpătăm o idee aproximativă despre efortul documentar pe care trebuie să-l facem.

Nu tot ceea ce a apărut pe hîrtie a fost verificat de practică, au circulat și ipoteze fără șansă de verificare, unele date nu pot fi acceptate fără prelucrare critică și mai ales fără adaptare la condițiile noastre.

Din toată avalanșa publicistică se degajă însă ideea că nu s-a găsit încă metoda mult așteptată de tratament, care să evite recidivele sau să scutească bolnavul de coșmarul cistectomiei totale.

Din punctul de vedere al evoluției, cea mai gravă tumoare vezicală se dovedește a fi în mod paradoxal tumoarea care nu se vede, respectiv carcinomul *in situ*. Concepția că în jurul tumorii vizibile și uneori la distanță de ea, mucoasa vezicală aparent normală poate conține insule microscopice de carcinom anaplazic cu potențial evolutiv foarte grav, merită o preocupare mult mai serioasă decît i s-a acordat pînă în prezent.

Nu trebuie să mai fim în situația de a rezeca — de pildă — o tumoare papilară și a externa bolnavul fără să știm că el părăsește spitalul cu un focar neoplazic inaparent clinic, dar cu potențial evolutiv mult mai grav decît ceea ce am tratat. Dacă vom continua în acest fel, nu trebuie să mai fim surprinși că bolnavul se reinternează în scurt timp cu altă tumoare papilară, dar mai ales cu o tumoare infiltrativă, pe care noi o denumim la întîmplare, fie recidivă, fie neogeneză și care de fapt nu este nici recidivă nici neogeneză, ci tumoarea microscopică rămasă nediagnosticată și netratată, care și-a continuat nestingherită evoluția.

În consecință, urologul care tratează tumori papilare, trebuie să recolteze numeroase, foarte numeroase biopsii din toată aria mucoasei vezicale, care vor fi analizate de un anatomopatolog avizat în problemă. Se vor recolta 10 biopsii (două din trigon, cîte una de lîngă fiecare mont ureteral, cîte una de pe fiecare perete vezical și una-două din calotă), insistîndu-se asupra zonelor modificate, eritematoase, catifelate, edematoase etc. (carcinomul plat se ascunde de sub asemenea aspecte banale !), dar și din mucoasa care pare perfect normală la inspecția cistoscopică sau examenul cu ochii liberi în cursul taliei vezicale.

Un urolog a recoltat 27 de fragmente de mucoasă normală, a găsit 6 dintre ele cu carcinom *in situ* și a practicat cistectomie totală cu derivație urinară continentă la piele.

Noi avem în statistică un bolnav cu multiple focare de „flat carcinoma" căruia i-am făcut cistectomie totală și derivație în ansă ileală cutanată, evoluînd excelent de șase luni.

Biopsiile vor fi recoltate cu pensa mușcătoare, la rece, fiecare loc de recoltare fiind apoi electrocoagulat. Urologul trasează apoi și o schemă a vezicii urinare, locul de recoltare, executînd un fel de hartă orientativă și numerotează fiecare fragment, care va fi trimis separat examenului mi-

Scanned with OKEN Scanner

croscopic. Astfel va fi posibil să se recunoască zona de unde s-a recoltat fragmentul mucos carcinomatos, pentru a putea decide asupra conduitei de urmat.

Personal credem că cistectomia totală rămîne rezervată cazurilor cu *mai multe focare* de carcinom *in situ*. Un singur focar poate fi tratat prin electrorezecție sau electrocoagularei cu condiția ca toate celelalte numeroase episoade de mucoasă vezicală să fie normale și cu obligația expresă de a urmări bolnavul la intervale foarte scurte prin cistoscopie, citologie exfoliativă și biopsii randomizate.

Am procedat în acest fel cu un bolnav care evoluează favorabil de 3 ani. În alte trei cazuri, cu cîte 3 fragmente invadate, n-am avut tăria să recomandăm cistectomia totală în faza utilă ! Am executat-o tardiv, cu supraviețuire scurtă.

În literatură se comunică observația unui bolnav cu carcinom vezical *in situ* și invazii microscopice în vezicula seminală ! Această observație este foarte tulburătoare, întrucît demonstrează posibilități metastazante ale unui asemenea carcinom.

De asemenea a fost constatată extensia carcinomului *in situ* în ureterele terminale și ductale prostatice, ceea ce constituie argumente solide în favoarea cistectomiei radicale de la început.

Experiența noastră personală se referă la peste 400 de cistectomii totale — Cele mai multe au fost efectuate de necesitate, foarte tardiv, în faze depășite. Avem convingerea că pentru ameliorarea rezultatelor trebuie să le efectuăm în stadii utile, asigurînd bolnavului un tip de derivație urinară care să nu-l invalideze.

Toate tumorile vezicale superficiale vor fi rezecate endoscopic. Practic nu există nici o contraindicație pentru această metodă. Chiar tumorile mari sau localizate în exagerat-numita „arie oarbă" vezicală pot fi rezolvate în acest mod. Dificultăți ridică doar tumorile papilare foarte numeroase, ocupînd arii întinse ale mucoasei. Deși superficiale, acestea impun cistectomia totală, ca dealtfel și vezica viloasă.

Rezecția transvezicală a tumorilor superficiale trebuie total abandonată și ștearsă din armamentariul nostru.

Actualmente nu mai are nici o justificare, interesul ei a devenit istoric și dacă mai este practicată în unele servicii de urologie, aceasta se explică prin lipsa temporară a instrumentarului adecvat.

După rezecția endoscopică a tumorilor papilare superficiale, în mod obligatoriu se vor face instilații citostatice cu unul din drogurile recunoscute active în aplicație locală. Mai des utilizate sînt Thiothepa, Adriablastină, Metotrexat, Epodylul și Mitomicina C.

Thiotepa a fost utilizată în aplicația locală în diverse scheme : o instilație de 30 mg endovezical la sfîrșitul rezecției endoscopice, 4 instilații cu aceeași doză săptămînal, 8 instilații săptămînal, eventual continuate cu cîte o instilație lunar, pînă la doza totală de 420 mg, respectiv încă 6 luni. Exceptînd faptul că instilația intraoperatorie nu a avut nici o valoare preventivă asupra recidivelor ulterioare, celelalte scheme nu s-au diferențiat în privința rezultatelor. În ansamblu, aproximativ 45% din tumori recidivează în primii doi ani de la rezecția inițială.

Mitomicina C este un antibiotic antitumoral derivat din Streptomyces Coespistans, care își datorează activitatea antitumorală prin interferarea DNA, căruia îi inhibă replicarea.

Scanned with OKEN Scanner

Doza pe instilație este de 40 mg, substanță activă dizolvată în 40 ml apă distilată. Se va face cîte o instilație săptămînal, timp de 7 săptămîni consecutiv.

Rezultatele obținute cu acest citostatic sînt contradictorii și se cifrează la aproximativ 40% răspunsuri complete (alte publicații menționează 60% sau chiar 86% pentru tumorile în stadiul Ta).

Costul unui singur tratament este foarte ridicat, ca dealtfel și în cazul Adriablastinei.

Efectele promițătoare în tumorile superficiale multiple, care nu pot fi rezolvate prin rezecție endoscopică, au fost obținute prin instilația endovezicală de Itrium-90, pînă la realizarea dozei de iradiație a mucoasei totalizînd 3 000 Gy (doza pe instilație fiind 90—100 mCi ytriu diluat în 60 ml gelatină, cu stabilizator izotopic și marcat cu albastru metilen). Efectele colaterale sînt minime. Din 38 de pacienți tratați, la 45% tumorile au fost eradicate (Alcoc K. C. J. — Brit. J. Urol, 1986, 58, 287, 289).

O singură instilație cu 50 mg Adriablastină costă 1 650 lei (cura completă comportă aproximativ 15—20 de instilații !). Dacă la acest cost exagerat adăugăm eficacitatea incertă, ne facem o idee asupra responsabilității cu care trebuie stabilit protocolul terapeutic al fiecărui caz în parte. Suficient să amintim că grupul urologilor de la Edinburgh (G. Smith, al) tratînd 60 de bolnavi cu carcinoame uroteliale în stadiile Ta și Ti prin aplicații topice, conchide că Mitomicina C nu favorizează invația tumorală musculară.

Deși terapia instilațională a fost inițiată încă din 1961 (Jens și Swinney), deși datele publicate se referă la mii de cazuri clinice, concluziile sînt încă neformulate.

Reținem că tumorile uroteliale rămîn în continuare cele mai frecvente leziuni maligne care intră în preocupările urologului. Peste 70% dintre ele sînt descoperite în stadii superficiale, respectiv în Ta și Tl, ceea ce le conferă multe surse terapeutice. Totuși, aproximativ 70% dintre bolnavi vor avea recidive după rezecția tumorală inițială, dintre care 10% pînă la 30% vor recidiva într-o formă agravată, cu infiltrație parietală și grad înalt de anaplazie (MacFarlane, J. R.).

Experiența noastră confirmă evoluția impredictibilă a acestor tumori și impune urmărirea atentă a bolnavilor. Dintre markerii de predictibilitate evolutivă, prezența antigenilor de suprafață ABO pe celulele tumorale și în restul epiteliului vezical pare să indice evoluție relativ favorabilă, în timp ce absența acestora de la început sau pierderea lor ulterioară anunță tendința invazivă.

Protocolul nostru terapeutic comportă ca, după rezecția endoscopică a tumorii superficiale, să se adauge în mod obligatoriu terapia instilațională locală.

Am utilizat Thiotepa și Adriablastina, cu rezultate în general defavorabile. Cele cîteva succese indiscutabile nu pot constitui argumente pentru generalizarea metodei, dacă ținem seama de costul exorbitant al drogurilor.

Mai eficace și mult mai economic s-a dovedit administrarea intravezicală de B.C.G. Am utilizat vaccinul furnizat de Institutul Cantacuzino (E 12), care s-a dovedit foarte bine tolerat și activ.

Scanned with OKEN Scanner

Inițial, aplicațiile locale de B.C.G. erau însoțite și de administrarea prin scarificație, dar după ce s-a dovedit că rolul antitumoral al vaccinului nu se exercită prin mecanism imunologic, ci prin iritația nespecifică a uroteliului vezical, ne-am restrîns la instilații endovezicale.

Aceasta a condus dealtfel și la renunțarea efectuării numeroaselor teste de reactivitate imunologică pacienților destinați terapiei instilaționale.

Se administrează endovezical 120 mg B.C.G., o dată pe săptămînă, timp de 6 săptămîni consecutiv, prima instilație efectuîndu-se la 15 zile după rezecția endoscopică a tumorii superficiale.

După 6 săptămîni de pauză de la ultima administrare, se poate repeta încă un ciclu, instilînd tot 120 mg o dată la două săptămîni timp de 3 luni și continuînd cu o instilație lunară pentru alte 6 luni. Eventual se poate completa instilînd aceeași doză o dată pe trimestru timp de un an (Posandara).

Peste această perioadă de timp administrarea B.C.G., este prohibită datorită toxicității observate la bolnavii aflați sub tratament între 2 și 4 ani. De altfel, eficacitatea terapeutică se observă după primul ciclu de administrare, se ameliorează întrucîtva după al doilea ciclu, după care nu se mai obțin beneficii terapeutice (Hudson).

S-ar părea că pacienți care au eșuat după terapia instilațională cu Thiotepa și Mitomicină C răspund favorabil la B.C.G., cu remisiuni complete pînă la 50% din cazuri (Soloway).

6. Tumorile vezicale infiltrante

Tumorile vezicale infiltrante (stadiile T_2-T_4) rămîn mai departe o problemă centrală a activității noastre, care nu poate fi rezolvată decît prin colaborare interdisciplinară (chirurg-urolog + radioterapeut + chimioterapeut), într-un cadru de înzestrare tehnică și experiență.

Fiecare caz clinic este, într-un anumit fel, un unicat, ceea ce impune soluții terapeutice adaptate bolnavului respectiv. Din acest motiv — credem — literatura de specialitate abundă cu propuneri terapeutice foarte variate, ceea ce dovedește în același timp că nu s-a realizat încă unanimitate de concepții.

Radioterapia este considerată în continuare drept un procedeu terapeutic eficace. Pe un lot neselecționat, Corcoran și colaboratorii (Brit. J. Urol., 1985, 57, 40—42) obțin 64% rezultate favorabile, cu eradicarea procesului neoplazic vezical. În proporție de 31% s-a înregistrat progresie tumorală în timpul sau după efectuarea radioterapiei. Reținem însă că la 22% dintre bolnavi a fost nevoie ulterior de cistectomia totală din cauza cistitei de iradiație!

Luînd în considerare și experiența noastră, apreciem că radioterapia izolată furnizează rezultate nesatisfăcătoare, mai ales dacă masa tumorală iradiată este importantă. Succesele înregistrate în clinica noastră se pot număra pe degete, ceea ce ne-a obligat să asociem radioterapia unei forme de tratament chirurgical, în funcție de particularitățile bolnavului.

Scanned with OKEN Scanner

Un lot de bolnavi cu tumori infiltrante vezicale a fost iradiat preoperator, cu doze mergînd pînă la 65 G, în administrare continuă sau fragmentată în două etape separate de 15 zile pauză. Deoarece în nici un caz nu s-a obținut sterilizarea neoplazică a vezicii, la aproximativ 20 de zile de la ultima ședință de iradiere s-a practicat cistectomia totală.

În acest grup de bolnavi, morbiditatea a fost mare, cu evoluție postoperatorie grevată de numeroase supurații pelviene. Noi nu am avut fistule urointestinale la locul anastomozei dintre uretere și colonul în continuitate sau segmentul intestinal de derivație, dar literatura le semnalează și le atribuie radioterapiei.

Prin comparație, în grupul de bolnavi în care s-a efectuat în prim timp cistectomia totală, urmată de iradiație, rata complicațiilor chirurgicale postoperatorii a fost semnificativ mai mică, din care cauză am renunțat la iradierea preoperatorie.

Nu analizăm in extenso datele noastre, deoarece ele vor constitui tema discuției apropiate a secției noastre de urologie.

Tot în curs de evaluare clinică se află un al treilea lot de bolnavi, în care primul timp a constat din rezecția endoscopică extensivă a tumorii, urmată de iradiere în doze terapeutice și reevaluarea bioptică.

Acest protocol de tratament pare să reprezinte o alternativă promițătoare pentru bolnavii la care cistectomia totală de la început are riscuri prohibitive.

Opuși celor care consideră că cistectomia totală rămîne și astăzi — după cum spunea Scott — o operație formidabilă (în acest grup se înscrie și semnatarul acestor rînduri) se situează alți practicieni care extind indicațiile acestei operații. Wood apreciază că cistectomia radicală reprezintă forma cea mai comună de tratament pentru carcinoamele uroteliale vezicale invazive și-i extinde indicația la pacienții vîrstnici. În decurs de 5 ani acest chirurg a efectuat 136 de cistectomii totale, dintre care 38 au fost la bolnavi de 70 de ani sau mai mult, cu mortalitate 5% (J. Urol., 1987, 138, 46—49).

În ansamblu, literatura recentă reactualizează interesul pentru această operație, mai ales în ceea ce privește mortalitatea derivației urinare impusă de excizia vezicii.

Numeroase articole prezintă o nouă formă de derivație urinară cutanată, în care scurgerea urinară nu se mai face în mod continuu, într-un recipient adeziv care protejează orificiul cutanat. Sub denumirea de rezervor ileal continent, pungă Kock, pungă Mainz, pungă Camey sau rezervor urinar continent Indiana sînt incluse modalitățile de confecționare din ileonul terminal a unui rezervor intestinal derivat la piele, care asigură stocarea urinei.

Evacuarea urinară se realizează de către bolnav, care-și introduce un cateter prin orificiul cutanat al rezervorului, de mai multe ori pe zi.

Autosondajul este necesar și în derivațiile efectuate pe baza principiului tehnic Mitrofanoff.

Aceste tehnici sînt în curs de evaluare clinică, iar indicațiile nu au fost încă precizate.

Executarea unei asemenea pungi durează timp îndelungat (media între 7 și 9 ore !), necesită stapler pentru punerea agrafelor intestinale și meșe de Marlex, cu care se realizează stabilitatea orificiului cutanat. Pe

Scanned with OKEN Scanner

lîngă aceste detalii tehnice, deloc neimportante, alegerea bolnavilor trebuie minuțios făcută.

Chiar autorii subliniază că ei trebuie să fie foarte inteligenți și bine motivați cînd acceptă acest tip de derivație cutanată.

Relativ recent, M. Hanna a prezentat o tehnică de conversiune a conductului ileal clasic într-un rezervor continent nerefluant (J. Urol. 1987, 138, 289—291).

Noi am rămas fideli segmentului intestinal incontinent anastomozat la piele, cu preferință deosebită pentru segmentul sigmoidian. Nu am înregistrat pînă în prezent nici o complicație consecutivă colectomiei segmentare, iar menajarea funcției renale a fost remarcabilă. Avem bolnavi cu derivație Bricker urmăriți peste 22 de ani, cu evoluție deosebit de satisfăcătoare.

Sînt prea numeroși urologii, pentru a-i mai putea cita, care consideră că, în momentul de față, cea mai bună derivație cutanată cu care trebuie terminată cistectomia totală este conductul ileal executat în maniera Bricker.

Considerînd-o ca atare, adăugăm totuși că stoma cutanată necesită îngrijiri și materiale speciale, iar punga adezivă selectoare a urinii, care ar trebui schimbată zilnic, costă 47 de lei !

Din aceste motive, pentru bolnavii care au perspectivă oncologică de viață sub un an de zile, pentru cei care refuză derivația cutanată și pentru cei cu probleme familiale, am recurs la clasica anastomoză ureterosigmoidiană, efectuată într-una din variantele antireflux (Mathiesson, Goodwin, Mayer, excepțional de rar Goffey !) care n-a dat rezultate foarte bune la tineri și la cei cu aparat urinar superior normal preoperator.

Vîrstnicii și cei care au un singur rinichi funcțional tolerează foarte greu acest tip de operație, avînd o incidență atît de mare a pielonefritei meningeene, încît a devenit prohibitivă.

Parcurgînd statisticile, am remarcat că ureterostomia transureterală cu un singur orificiu cutanat nu se bucură de prea multă apreciere. Am efectuat-o ori de cîte ori a fost posibilă de executat din punct de vedere tehnic (uretere alungite, care pot fi aduse la piele fără tensiune, bolnav nu prea obez), apreciindu-i simplitatea și rapiditatea confecționării, evitarea enterectomiei, evoluția postoperatorie necomplicată și toleranța renală foarte bună.

Studii de urodinamică efectuate asupra ureterelor anastomozate în acest mod (ureterostomiei transureterale i se mai spune și ureterostomia în Y sau în T), arată că ureterul derivat la piele are peristaltică normală, în timp ce, pentru ureterul anastomozat lateral la cel derivat cutanat, unda peristaltică se oprește la nivelul anastomozei uretero-ureterale, nu trece distal și nu se propagă la segmentul uretral subanastomotic.

Aceste detalii funcționale ne orientează în alegerea ureterului receptor, fără să mai aplicăm nediscriminativ indicația — depășită astăzi — că ureterul dilatat trebuie adus la piele, pentru ca cel normal să fie anastomozat congenerului.

Despre cistectomia parțială vom relata puțin, deoarece cazurile care se pretează cu adevărat la excizie conservatoare corectă sînt rare, din moment ce trebuie îndepărtată tumoarea, cu margine parietală de securitate oncologică de cel puțin 3 cm în jurul formațiunii tumorale. Situație

Scanned with OKEN Scanner

favorabilă din acest punct de vedere prezintă numai tumorile localizate pe domul vezical.

De cele mai multe ori acestea sînt adenocarcinoame, care drenează în limfatice perivezicale, avînd anastomoze directe cu rețeaua limfatică subperitoneală, astfel că diseminarea neoplazică poate evita primele stații ganglionare, interesînd direct ganglionii extrateritoriali. Rezultă că tumorile calotei pot fi rezolvate prin cistectomie parțială, cu condiția ca infiltrația neoplazică să nu fi depășit peretele muscular.

Un colectiv urologic a încercat ameliorarea rezultatelor cistectomiei parțiale efectuînd-o după radioterapie radicală (P. N. Mathews, Brit. J. Urol., 1987, 60, 132—235). Din cei 17 bolnavi tratați conform acestui protocol mixt, 13 au necesitat cistoplastie de mărire a capacității cu segment intestinal. După 4 ani sînt în viață 8 bolnavi fără cancer, 3 au recidivă locală și 6 au decedat datorită tumorii.

Autorii conchid că cistectomia parțială trebuie rezervată unor cazuri foarte selecționate, ca alternativă pentru cistectomia totală de salvare, pentru bolnavii vîrstnici, infirmi sau care nu sînt capabili să-și îngrijească stoma cutanată.

Chimioterapia sistemică deține în prezent un rol modest în tratamentul tumorilor vezicale infiltrative. Pearsons (Brit. J. Urol., 1985, 57, 690—693) a tratat un lot de bolnavi cu Cisplatinum 100 mg/m^2 i.v., de trei ori pe săptămînă, continuînd cu radioterapie sau cistectomia totală. Rezultatele nu au fost concludente și nici chiar autorul nu recomandă acest protocol.

Comparînd administrarea izolată de Cisplatinum cu chimioterapia asociată Cisplatinum+Doxorubicină+Ciclofosfamidă, M. Trouer și colaboratorii nu remarcă deosebiri semnificative în ceea ce privește răspunsul terapeutic, exceptînd toxicitatea mai mare în grupul tratat prin asociația de citostatice.

S-ar părea că administrarea intraarterială (în artera hipogastrică) de Cisplatinum (25—120 mg/m^2) este nu numai mai bine tolerată decît cea sistemică, dar și mai activă în tumorile infiltrative localizate, după cum afirmă Stewart. Autorul optează pentru doze de 60—90 mg/m^2, dozele mai mari avînd neurotoxicitate locală inacceptabilă și nu ezită să aplice acest tratament la vîrstnici (D. J. Stewart, all. J. Urol., 1987, 138, 302—305).

Dintre citostaticele obișnuit utilizate în tratamentul tumorilor vezicale infiltrative, urologii britanici preferă Metotrexatul, singur sau în combinații. Asocierea Metotrexat 60—80 mg/m^2+Cisplatinum 60—80 mg/m^2, administrată o dată la trei săptămîni, 4 cure în total, urmată pentru întreținere de 75—100 mg/m^2 Metotrexat săptămînal primele 6 luni și o dată la 3 săptămîni timp de alte 6 luni, a dat rezultate bune, obiectivate de 23 de răspunsuri complete din 78 de bolnavi tratați (Oliver, R.T.D., all., Brit. J. Urol., 1986, 58, 3—35).

Exemple de asociații citostatice, cu variații mici față de cele descrise, pot fi mult multiplicate, ceea ce înseamnă, dintr-un punct de vedere, că nu s-a găsit schema potrivită de tratament.

În urmă cu 4 ani, la un grup neselecționat de bolnavi cu cancere vezicale infiltrative T_3-T_4 N_+M_+, am administrat Methotrexat sub protecție de beucovarină, cu respectarea măsurilor de precauție necesare. Rezultatele

Scanned with OKEN Scanner

au fost dezastruoase, deoarece 3 bolnavi au decedat în urma toxicității drogului, care a provocat leziuni ulcerativ-necrotice pe mucoase și piele.

Oarecare efect analgezic asupra durerilor provocate de metastaze am obținut cu Cisplatinum și Vinblastină, dar fără influență asupra evoluției neoplasmului.

În fazele diseminate ale cancerelor vezicale nu am obținut — în general — nici un rezultat de valoare prin terapie citostatică combinată, dar protocoalele noastre terapeutice au fost corect respectate — din motive obiective — la foarte puțini bolnavi (discontinuități de tratament datorită neprezentării bolnavului, scheme subdozate etc.).

Nu avem dreptul, prin urmare, să le considerăm ineficiente. Aceste date invită mai degrabă la o discuție colectivă, cu stabilirea unor principii de aplicat pe scară largă, cu rezultate comasate și analizate critic.

7. Cancerul prostatic

În discuția despre ceea ce este nou în diagnosticul și tratamentul cancerului de prostată, considerăm că este preferabil ca, în locul relatărilor din literatură, să comentăm pe scurt ceea ce s-a stabilit la Consfătuirea Națională de Urologie din septembrie 1987, la Arad, unde s-au analizat rezultatele înregistrate după aplicarea protocolului stabilit cu 6 ani înainte la Consfătuirea de la Tîrgu-Mureș.

Din datele prezentate a reieșit că nu există nici o circumstanță clinică în care confirmarea histopatologică a cancerului de prostată să nu fie obligatorie !

Au fost prezentate cazuri cu prostată mare, dură și leziuni osoase osteodistructive interpretate drept metastaze, care microscopic s-au dovedit a fi leziuni de granulomatoză prostatică și, coincident, leziuni de osteodistrofie rarefiantă !

S-a conchis și s-a acceptat că, înaintea întreprinderii oricărui gest terapeutic specific cancerului prostatic, este necesară biopsia din glandă, efectuată prin puncție prostatică transrectală sau perineală.

Specimenele tisulare obținute prin rezecție transuretrală riscă să nu prezinte leziuni adenocarcinomatoase dacă au fost recoltate din partea internă a glandei.

După caz, se poate obține țesut pentru analiză microscopică și din ganglioni sau prin puncție osoasă. Nu vor fi luate în considerație decît rezultatele confirmante pentru cancer.

Aspirația transrectală cu ac fin după metoda Franzen, cu analiza citologică a materialului aspirat, nu este încă suficient de cunoscută în serviciile noastre și pentru perioada următoare va fi nevoie de confruntări între această metodă și biopsia cu acul Trucut (sau altul similar).

Materialul clinic analizat la consfătuire a cuprins peste 2 500 de bolnavi tratați și urmăriți în această perioadă ; din punctul de vedere al stadiului în care a fost stabilit diagnosticul, ei se încadrează în stadiile A_1, A_2, C și D.

Scanned with OKEN Scanner

Cu legitimă îngrijorare se constată că aproape nici un bolnav nu a fost descoperit în stadiul B (corespunzător la T_1-T_2), deci cu leziune intracapsulară, ceea ce explică de ce nu s-a făcut, decît excepțional de rar, prostatectomie totală radicală.

Bolnavii se prezintă tardiv la medic, urologii nu fac depistări în masă în colectivele de muncă cu predominanță masculină, dar, ceea ce este mai grav, tușeul rectal este lăsat aproape în exclusivitate pe seama urologului.

Apreciem că în stadiul actual, tactul rectal reprezintă cea mai bună, mai inofensivă și mai puțin costisitoare metodă pentru depistarea cancerului rectal și că practica acestei manevre simple trebuie însușită și de chirurgi, interniști, dar mai ales de medicii de medicină generală, cei dintîi solicitați de bolnavi, deci primii care ar putea diagnostica neoplasmul prostatic în stadii incipiente.

Nici o altă metodă de investigație existentă actualmente nu poate înlocui palparea digitală a prostatei și biopsia !

Echografia endorectală și transabdominovezicală necesită încă loturi mari de bolnavi, pentru a i se stabili fiabilitatea și nici tomodensitometria nu s-a impus.

Fosfatazele acide prostatice cresc semnificativ doar în stadiile cu invazie extracapsulară sau diseminări la distanță. Apreciate izolat, fără confirmare histologică, nu pot fi acceptate decît ca markeri orientativi, eventual de stadiere, dar nu ca probă diagnostică de cancer prostatic !

Stadiile A_1 și A_2 ale adenocarcinomului prostatic sînt descoperiri întîmplătoare pe piese de adenomectomie, rezecție de col vezical sau țesut prostatic recoltat cu ocazia unor manevre operatorii și endoscopice (litotriție vezicală, stricturi uretrale operate vizual etc.).

În stadiul A_1, deci de cancer *in situ*, cu focare puține de carcinom, (1—3) și diferențiere mare (G_1), se poate renunța la tratamentul specific, cu condiția ca bolnavii să fie urmăriți la intervale scurte de timp (3 luni), prin tușeu rectal și biopsie prostatică, o perioadă de cel puțin 3 ani consecutiv, după care controlul poate fi rărit la 6 luni pentru tot restul vieții.

Decizia de a nu trata cancerul *in situ* implică responsabilitatea noastră, deși — într-un fel — decizia se ia în laboratorul de anatomie patologică.

Deoarece am avut 4 cazuri considerate inițial în stadiul A_1 și care ulterior au evoluat spre forme clinice manifeste, apreciem că în cazurile cu diferențiere slabă (G_3), chiar dacă există sub 3 focare carcinomatoase pe piesa de adenomectomie, respectiv sub 5 fragmente obținute prin TUR, este mai prudent să facem tratament anticanceros.

Stadiile A_2, deși tot ocazional descoperite, sînt cancere adevărate, cu posibilități de invazie limfatică și diseminări la distanță, astfel că vor fi incluse în protocolul terapeutic cunoscut.

În stadiile C și D cu tulburări de evacuare vezicală avem obligația să asigurăm bolnavului confortul micțional. În afara tratamentului specific cancerului de prostată, se va recurge la rezecție endoscopică largă ca metodă de elecție (unii rezecă chiar veziculele seminale invadate !), deblocarea transversală fiind rezervată doar cazurilor care impun disecție pelviană limfatică de stadiere.

Nu vor fi abandonați nici bolnavii uremici. Celor cu distensie vezicală mare li se va face drenajul vezical prin trocandizare (cistostomia clasică

Scanned with OKEN Scanner

cu sondă Pezzer trebuie să dispară din serviciile noastre la acești bolnavi !). Bolnavii cu uretrohidronefroză prin compresiune ureterală pot beneficia de puncția percutanată a bazinetului și drenaj cu cateter Cook, cateter de venă subclavie sau orice cateter accesibil. Sub influența tratamentului specific, infiltrația neoplazică a conductelor interesate poate diminua, cu reluarea micțiunii pe cale naturală, respectiv regresiunea hidronefrozei.

În stadiul C fără tulburări micționale, baza tratamentului o constituie supresia androgenilor prin castrare totală bilaterală, completată cu doze mici de dietil-stilbestrol (1—3 mg/zi) care vor inactiva androgenii secretați de glandele suprarenale.

În locul estrogenilor putem recurge la TACE (Glanisen) sau la oricare alt antiandrogenic pe care îl tolerează bolnavul sau care îi este accesibil vreme îndelungată.

Rezultatele obținute prin asocierea castrare+dietil+stilbestrol sînt superioare celor două metode aplicate separat. Dealtfel, nu opiniem pentru tratament antiandrogenic cu lăsarea testiculelor pe loc, chiar dacă literatura menționează că se poate realiza pe cale medicamentoasă suprimarea androgenilor la nivel de anorhie.

Experiența noastră arată că orhidectomia dă rezultate superioare oricărei combinații antiandrogenice, supraviețuirea bolnavilor castrați fiind semnificativ mai lungă decît a lotului comparativ necastrat.

Orhidectomia trebuie practicată de la început și nu tardiv, în cursul tratamentului, cînd populația celulară metastazantă din structura cancerului nu mai poate fi stăpînită. Datele noastre statistice și dozările de dihidrotestosteron plasmatic sînt convingătoare din acest punct de vedere.

Ne-am convins că dozele mari de estrogeni nu dau rezultate mai bune decît dozele mici și în plus au efecte secundare. Nu am înregistrat accidentele cardiace semnalate în literatură, dar am avut stări edematoase și dezuniri pe plagă operatorie la bolnavii cărora, în anii trecuți, le administram 50 mg Sintofolin pe zi timp de 40 de zile ! !

Ca alternativă a tratamentului antiandrogenic în completarea orhidectomiei, se situează iradiația prostatei, fie cu energii înalte (accelerator linear de electroni, betatron), fie cu radiație interstițială prin implante de Ytriu radioactiv.

Este locul să subliniem că pînă în prezent nu există încă nici o experiență proprie relativ la o iradiație interstițială prostatică, deși radioterapeuții noștri au înregistrat rezultate convingătoare prin implantări radioactive și prin tehnica „after loading" în cancerul colului uterin.

Față de eficacitatea terapeutică realizată prin iradiere în cancerul prostatic, în stadiul B obținîndu-se vindecări echivalente cu prostatectomia radicală, rezultatele noastre consecutive telecobaltoterapiei sînt mai modeste.

În stadiul D, terapeutica de bază constă din orhidectomie bilaterală, Estromustin-fosfat și terapie citostatică combinată.

În lotul nostru de bolnavi cu leziuni osoase, administrarea de Estracyt, în doza de 560 mg zilnic, oral sau injectabil, a determinat uneori stabilirea leziunilor osoase sau chiar rare recalcificări.

Administrarea orală a Estracytului nu a avut efecte colaterale la bolnavii noștri, dar cei cărora acest amestec de dietil-stilbestrol + azot-ipe-

Scanned with OKEN Scanner

rită le-a fost administrat intravenos au dezvoltat hepatite toxice cu o frecvență care ne-a determinat să renunțăm la administrarea parenterală.

Literatura consemnează că Estromustin-fosfatul are efecte similare cu dietil-stilbestrolul în privința răspunsului obiectiv.

Credem necesară verificarea pe loturi unitare de bolnavi a preparatului nostru Stilbestat, care se anunță bine tolerat. Alte preparate estrogenice, cum sînt Estradurinul (poliestradiol fosfat), în doză de 80— 200 mg lunar, Honvanul (estrogen fosforilat) sau progesteronul sintetic denumit Cyproterom acetat (Androcur) au fost utilizate sporadic, fără continuitate și nu le putem aprecia valoarea terapeutică.

Referitor la terapeutica citostatică aplicată cancerului de prostată, nu putem și nici nu socotim necesar să reproducem toate schemele publicate în literatură.

Noi am recurs la citostaticele avute permanent la îndemînă și care s-au dovedit foarte bine tolerate, respectiv cure de ciclofosfamidă + metil-5-fluorouracil alternînd cu Cisplatinum.

Am obținut rezultate foarte bune, unele de-a dreptul surprinzătoare, cum ar fi dispariția stabilă a unor metastaze osoase sau viscerale, dispariția durerilor osoase, revenirea funcțională a unor funcții paralizate datorită compresiunilor nervoase (sciatice, motilitate oculară, retracția protruziei globului ocular etc.).

În unele cazuri am constatat dispariția unor metastaze sub influența acestui tratament, în timp ce în alte teritorii ale organismului se constituiau noi metastaze.

Un bolnav s-a prezentat cu cancer prostatic T_3 și metastaze osoase în vertebrele lombare, care-l imobilizau la pat și metastază în peretele lateral al sinusului cavernos, cu mișcările globului ocular parțial abolite și fanta palpebrală închisă. După trei cure citostatice și-a reluat perfect mersul, a deschis ochiul drept și a devenit asimptomatic. În decursul următorului an s-au constituit metastaze cervicale în omoplatul drept, deși bolnavul se afla la a opta cură citostatică consecutivă.

Durerile metastazelor osoase pot fi ameliorate prin iradiere locală.

Au fost comunicate cazuri de paraplegie prin metastaze vertebrale recuperate în urma laminectomiei decompresive.

În cancerele prostatice avansate, literatura actuală recomandă tratamentul cu droguri analoage hormonului hipofizar de stimulare a gonadotrofinei.

Sînt cunoscute Buserelina (Gosorelină, Zoladex, Suprefact), Leuprolidul și D-Trp-6-LHRH, în administrare zilnică subcutanată, intranazală sau microcapsule retard.

Astfel, Parmar consideră că preparatul D-Trp-6-LHRH administrat în prima, a opta și a 28-a, zi, ulterior o dată lunar, furnizează rezultate favorabile, comparabile orhidectomiei, cu aceleași efecte colaterale (impotență, flush cutanat etc.) (Parmar H., 1987, Orhiectomy versus Long acting D-Trp-6-LHRH in Advanced Prostatic Carcinoma, Brit. J. Urol., 59, 248—254).

Administrarea zilnică subcutanată a 1 mg Leuprolid suprimă vreme îndelungată secreția de hormon luteinizant, FSH și testosteron, cu rezultate favorabile în cancerul prostatic avansat, cancerul de sîn, endometrioză sau pubertate precoce (Michael, G. L. all., J. Urol., 1987, 137, 57—60).

Scanned with OKEN Scanner

Un nou preparat cu acțiune „depot" din seria analogilor, denumit ICI-118630, injectat subcutanat o dată pe lună (pe toată perioada cît produce efecte favorabile), a determinat regresiuni obiective ale cancerului prostatic în 43% din cazuri și 21% progresiuni. La începutul tratamentului poate fi asociat cu doze mici de Dietil-stilbestrol pentru a preveni fenomenele consecutive stimulării luteinice (Van Caugh, P. J., J. Urol., 1987, 137, 61—64).

Între analogii LH-RH reamintim că Buserelina (preparatul comercial denumit Suprefact), care se administrează subcutanat (1,5 mg/zi) sau prin pulverizații nazale (100 micrograme pe pulverizație, de 3 ori pe zi = 1,2 mg/zi) este absolut contraindicată la bolnavii cu compresii prin metastaze vertebrale, la cei cu obstrucția căilor urinare și la pacienții sensibili la alcool benzilic.

Asemănător ca acțiune cu Buserelina se dovedește un alt agonist RH-LH, cu administrare nazală, denumit Nafarelin-acetat.

Rezultate slabe au fost semnalate după tratamentul cu Fluoximesteron (5 mg/zi), Mitoxantron (12—14 mg/m^2) și Spirogermanium.

Referitor la capacitatea supresiunii totale a androgenilor, s-ar părea că cele mai stabile rezultate se obțin prin asocierea Anandrom + analogi LH-RH.

Observația clinică a unor cazuri de ginecomastie apărute la bărbați cu infecții fungice, tratați cu derivați imidazolici, a dus la utilizarea unui asemenea preparat, Ketoconazole, în tratamentul cancerului de prostată. Acesta s-a dovedit un puternic inhibitor al testosteronului, ca și a androgenilor secretați de suprarenală.

Se începe prin administrarea orală a 400 mg, lichid sau tablete, la fiecare 8 ore, pînă scade nivelul testosteronului seric la mai puțin de 100 nanograme%, după care se reduce doza de Ketoconazole. Unii bolnavi au necesitat doar 200 mg × 2/zi. Rezultatele inițiale au fost bune, dar s-au degradat în timp, astfel că drogul nu a intrat în protocolul terapeutic al cancerului prostatic D_2 decît cu titlu experimental.

Pentru supresia androgenilor de origine suprarenală a fost utilizată Aminogluthetimida, care realizează o adevărată adrenalectomie chimică. Se începe cu 250 mg de 2 ori pe zi în primele 3 zile, apoi de 3 ori pe zi în următoarele 3 zile și se scade ulterior la o doză, zilnic. Concomitent se administrează 40 mg Cortizon pentru a preveni secreția compensatorie de ACTH. Rezultatele înregistrate nu sînt convingătoare, dar drogul poate fi utilizat în cancerele prostatice care scapă de sub controlul manipulărilor hormonale inițiale.

Dintre antiandrogenii nesteroizi menționăm Flutamida, care suprimă captarea Testosteronului de către celula țintă. Se administrează în trei doze zilnice a 250 mg cu rezultate modeste.

Încheind această prezentare, constatăm că la 84 de ani după prima prostatectomie radicală efectuată de Young pentru cancer prostatic și la 42 de ani după introducerea estrogenilor ca antiandrogeni de către Huggins, persistă multe dileme și controverse referitoare la acest al doilea cancer al bărbatului ca frecvență și al treilea ca mortalitate (după cancerul de plămîn și colon).

Incidența lui este în creștere pretutindeni, iar la noi în țară mortalitatea prin cancer prostatic se cifrează la 8,6 cazuri la 100 000 de locuitori.

Scanned with OKEN Scanner

Reținem că adenocarcinomul prostatic se remarcă prin heterogeneitate populațională celulară care domină evoluția lui clinică. Predominența celulelor hormonorezistente de la început și a celor cu tendință metastazantă explică insuccesele înregistrate cu tot tratamentul corect aplicat, deși aproximativ 50% din cazuri decedează prin cauze independente de cancerul prostatic.

Așa se explică și acele cazuri perplexe, în care tumoarea prostatică regresează și dispare sub tratament, dar se constituie metastaze !

Credem că efortul urologilor din țara noastră trebuie să fie unul organizatoric, de înregistrare a cazurilor de cancer prostatic la nivelul întregului teritoriu și de aplicare unitară a protocolului investigațional și terapeutic aprobat de Consfătuirea de la Arad 1987. Acest protocol va fi completat cu studiul markerilor specifici (fosfataze acide prostatice, antigenul specific prostatic) detectați și măsurați prin studii mononucleale radioimunometrice.

Față de multiplele controverse din literatură trebuie să ne conturăm propriile noastre puncte de vedere.

S-ar părea că o formă de androgenodeprivare nu este superioară alteia, că dacă un antiandrogen eșuează, altul nu se va dovedi eficace și că asocierea a doi antiandrogeni nu este superioară unui singur antiandrogen.

Pentru acest motiv noi preferăm orhidectomia bilaterală ca tratament de bază și nu riscăm viața bolnavului ca să-i salvăm potența sexuală. În acest sens, prostatectomia care intenționează evitarea impotenței sexuale prin disecție limitată, cu menajarea nervilor erectori, ni se pare că trebuie pusă sub semnul întrebării.

Problema noastră rămîne creșterea numărului de cazuri depistate în stadii chirurgicale. Este drept că 26 de bolnavi din seria noastră au fost descoperiți în stadiul B (T_2), dar ei erau vîrstnici, dincolo de limita care permite prostatectomia radicală.

Va trebui să verificăm fiabilitatea echografiei prostatice și tomografiei computerizate în stadierea cancerului prostatic, să confirmăm dacă fosfatazele acide nu cresc la cei tineri, chiar în stadiile cu metastaze, va trebui să ameliorăm stadierea clinică și să introducem indicele Gleason ca factor prognostic, să determinăm radiologii pentru adoptarea iradiației interstițiale și, mai presus de toate, să evaluăm rezultatele noastre și prin prisma relației eficiență-cost.

8. Cancerul de testicul

Tot la Consfătuirea Națională de la Arad din 1987, urologii din țara noastră au convenit să adopte un protocol-cadru de diagnostic, investigație și tratament al cancerelor testiculare.

Preocuparea pentru aceste cancere le-a fost impusă de realitățile practicii zilnice și de faptul că frecvența lor se situează pe locul al patrulea între cancerele genito-urinare, fiind în același timp cele mai des întîlnite cancere la bărbatul între 29 și 35 de ani. Potrivit datelor statistice cumulate, incidența se cifrează la 2—3% la 100 000 bărbați, 40% dintre ele fiind seminoame.

Scanned with OKEN Scanner

Din datele prezentate la Consfătuire a reieșit că, deși glanda este ușor accesibilă examenului clinic, diagnosticul se pune deseori tardiv, aproximativ 35% dintre cancerele testiculare prezentînd invazie ganglionară sau metastaze la primul diagnostic.

Principala cauză a întîrzierii diagnostice revine lipsei de informare atît a bolnavilor, cît și a medicilor. Informațiile din literatură demonstrează că șansele terapeutice cresc semnificativ dacă tumoarea nu a depășit sediul scrotal, dar în același timp nici cazurile avansate nu trebuie abandonate, deoarece aproximativ 60% dintre bolnavii cu metastaze pot fi actualmente vindecați chiar în acest stadiu.

Se dovedește astfel că deviza „Să cucerim cancerul" începe să devină o realitate și în orice caz reprezintă un stimul pentru activitate organizată.

Din discuțiile avute a mai reieșit că niciodată o tumoare testiculară nu poate fi caracterizată sigur benignă, nici clinic, nici chiar prin studiu microscopic. Cel mai diferențiat teratom, tumoare Sertoli sau Laydig pot să disemineze metastatic.

Din acest motiv, diagnosticul oricărei tumefacții intrascrotale trebuie să înceapă prin excluderea cancerului !

Examenul clinic minuțios și repetat, orhidometria, echografia conținutului burselor, sînt metodele uzuale care conduc de cele mai multe ori la diferențiera între tumefacțiile lichidiene intrascrotale (hidrocel, chist de cordon etc.) și tumorile solide. În acest sens, orice presupusă epididimită, care nu se modifică prin tratament corespunzător în decurs de 10—15 zile, trebuie să trezească suspiciunea altei leziuni — în speță neoplazice — care evoluează sub mască înșelătoare.

Puncția-biopsie a testicului s-a dovedit deseori catastrofală, prin imprecizia rezultatului și riscul de diseminare neoplazică. Singura modalitate de a stabili dacă leziunea expansivă testiculară este sau nu cancer, constă în orhidectomia în „carte deschisă", efectuată pe cale inghinală, cu clamparea prealabilă a pedicului spermatic.

Nu s-a ajuns la un consens asupra clasificării care trebuie adoptată. Deși informează mai puțin exact decît clasificația TNM, s-a recomandat clasificarea Bodden-Gibb, care este mai simplă și mai accesibilă serviciilor de specialitate cu înzestrare investigațională standard.

Redăm, pentru informare, o clasificare recent publicată de grupul de la Royal Marsden Hospital. Are circulație limitată la țara de origine și se bazează în principal pe informațiile furnizate de tomografia computerizată :

Stadiul I : Tumoare limitată la testicul

Stadiul II : Invadare limfatică subdiafragmatică

A : 2 cm
B : 2—5 cm
C : 5 cm

Stadiul III : Invadare limfatică supradiafragmatică

Stadiul IV : Invadare extralimfatică

L_1 : metastaze pulmonare 3
L_2 : metastaze pulmonare 3 2 cm
L_3 : metastaze pulmonare 3 2 cm

(M. Ellis, K. Sikora)

Scanned with OKEN Scanner

Clasificația propusă de Ware (Testicular Germ. Cell. Tumors, S.M. Ware Urology, 1980; 4, 348) este relativ simplă, dar comportă disecție ganglionară retroperitoneală de stadiere :

Stadiul I : Tumoare în scrot
A — tumoare limitată la testicul
B — tumoare limitată la scrot

Stadiul II : Invadare ganglionară retroperitoneală
A — invadare microscopică
B — invadare macroscopică

Stadiul III : Extensie tumorală supradiafragmatică

Fiind la început de drum în aplicarea protocolului nostru, nu ne-am cristalizat încă opiniile, dar între un ganglion de 5 cm și altul de 6 cm, diferența nu ni se pare semnificativă, după cum nici dacă există 3 sau 4 metastaze pulmonare.

Ne-am propus ca în stadiul scrotal să deosebim dacă tumoarea este intratesticulară sau dacă a prins învelișurile și a aderat la piele, ceea ce poate determina alte invadări ganglionare decît cele clasice periaortocave, respectiv inghinofemurale.

De asemenea, în stadiul II retroperitoneal, semnificativă ni se pare diferențierea între ganglionii de volum normal, dar invadați microscopic, și adenopatiile macroscopice, care se constituie în mase tumorale de dimensiuni variabile. În această ultimă situație, credem că semnificativ nu mai este dimensiunea, ci răspunsul la terapia citostatică.

Oricum, pentru a vorbi un limbaj comun, reiterăm acceptarea clasificației Bodden-Gibb.

Pentru cei care vor adopta clasificația TNM, reamintim obligația de a preciza criteriile pe baza cărora s-a precizat stadiul dezvoltării și care va fi notat cu litere mici, astfel : cTNM, aTNM, pTNM, rTNM și aTNM, ceea ce înseamnă, în ordine, clasificare clinică, chirurgicală, postchirurgicală, recidivă și autopsie.

Literatura de specialitate relevă importanța diagnostică, stadială și prognostică a markerilor specifici cancerelor testiculare, cum sînt choriogonadotrofina umană și alfafetoproteina placentară.

Plecînd de la constatarea că 95% dintre seminoame și 10% dintre tumorile germinale nesemionomatoase nu secretă aceste substanțe, deducem că valoarea lor informativă se reduce la acele cazuri în care sînt crescute în momentul stabilirii diagnosticului.

Multe dozări rămîn neconcludente, deoarece se emite că choriogonadotrofina umană se înjumătățește prin degradare în 24 de ore, cu scăderi semnificative chiar după 20 de minute de la recoltare, iar alfafetoproteina în 5 zile, ceea ce înseamnă că dozările tardive în probele de sînge pierd valoarea diagnostică. Deși tehnica imunoperoxidazică și imunofluorescenței s-au dovedit foarte utile, dozarea choriogonadotrofinei în urină prin metoda radioimunologică furnizează cele mai sensibile rezultate.

Recoltarea de sînge direct din vena spermatică în momentul orhidectomiei, cu dozarea rapidă a markerilor, oferă cele mai multe șanse de a găsi concentrații modificate ale markerilor la bolnavii la care dozările în sîngele periferic rămîn negative.

Scanned with OKEN Scanner

Fracțiunea alfa a choriogonadotrofinei umane poate crește în sînge înaintea oricărei tumori testiculare detectabile clinic, iar cifrele ei foarte ridicate indică de obicei invazie ganglionară sau metastatică. Valoarea diagnostică orientativă a acestui marker este însă mai imprecisă, deoarece celula gigantică sincițiotrofoblastică se găsește nu numai în choriocarcinom ci, ocazional, cu frecvența de 1 la 4 și în carcinomul embrionar, seminom sau teratom.

Pentru clinicieni este important de reținut că aproximativ 35% din cazurile de cancer testicular au ca singure semne de manifestare cele provocate de metastaze, ca hemoragii digestive superioare simulînd ulcere septice sau carcinoame duodenale primare, lombalgie, semne de tromboză a venei cave inferioare, paraplegie, pseudohiperparatiroidism, sindrom Horner etc. (Veere H. F., Acta Chirurg. Scand., 1979, 145, 363—365).

Din punctul de vedere terapeutic, indicațiile s-au precizat în linii generale, rămînînd ca fiecărui caz să-i fie aplicată schema proprie în cadrul protocolului de principii.

Orhidectomia pe cale inghinală rămîne, pentru cei mai mulți, singura operație chirurgicală necesară cancerului testicular.

Noi ne situăm printre cei care facem disecții ganglionare retroperitoneale extinse, socotind această metodă drept singura care poate obiectiva invadarea ganglionilor și stadierea corectă și nu excludem nici caracterul curativ al exciziei ganglionare. Avem în curs de urmărire protocoale în acest sens, ale căror rezultate vor fi comentate la timpul oportun.

Deoarece cancerul testicului stîng nu metastazează în ganglionii situați la dreapta liniei mediane, în timp ce cancerul testicului drept metastazează și paraaortic, am efectuat atît operații Campbell-Staubitz, cît și disecții de tip Chevassu pentru cancerele stîngi.

Chimioterapia citostatică combinată se afirmă, pe loturi tot mai mari de bolnavi, ca tratamentul de bază al cancerelor testiculare. De la cunoscutele scheme Einhorn, Sakk și VAB, cu cele două variante, s-a trecut la scheme mai complicate, cu 5 sau chiar 7 droguri.

Pentru informare, redăm schemele utilizate de grupul oncologilor de la Hammeramith Hospital (Ellis M., Sikora K., 1987, Brit. J. Urol., 59, 2—9) :

— ACT — MTX — CLB
— VBL — Ble
— CDP — VLB — Ble
— POMB — ACE
— Ble — ETO — CDP (*) — (vezi cheia prescurtărilor).

Rezultatele chimioterapiei agresive sînt de-a dreptul uluitoare, dar ele se obțin cu prețul unor complicații toxice, unele grave, fie ele hema-

---

(*)Schema prescurtărilor
ACT — Actinomicină
MTX — Metotrexat
CLB — Clorambucil
VBL — Vinblastină
BLE — Bleomicin
CDP — Cis-diamine-dicloroplatinum
POMB — Cisplatin, Vincristine, Metotrexat, Bleomicină
ACE — Actinomicină D, Ciclofosfamidă, Etoposide
ETO — Etoposide

Scanned with OKEN Scanner

tologice, respiratorii, neurologice, gastrointestinale, renale, cutanate, vasculare sau metabolice.

Dealtfel, nici radioterapia, care se face de rutină în toate seminoamele, nu rămîne fără consecințe. Pe lîngă cunoscutele ulcere peptice, fibroza retroperitoneală, sterilitate, cancere uroteliale, nu trebuie omise necrozele vaselor mari abdominale, cu hemoragii cataclismice consecutive.

Noi am utilizat, în funcție de posibilități, schemele Einhorn și VAB VI, cu rezultate deosebit de bune, fără să înregistrăm accidente grave atribuite chimioterapiei.

Rezultatele globale furnizate de protocolul terapeutic acceptat de Consfătuirea de la Arad 1987, vor fi rediscutate peste 3 ani, cu care ocazie sperăm să-i apreciem validitatea sau să-i aducem modificările care se impun.

9. Anomalii congenitale

Dintre numeroasele anomalii congenitale ale aparatului urinar la copil, ne vom opri atenția doar asupra valvelor uretrei posterioare, deoarece această entitate este — aparent — mai puțin cunoscută la noi, din moment ce majoritatea pacienților noștri se internează tardiv, unii fiind adolescenți sau tineri, cu dilatații importante vezicale și ureterohidronefroză.

Cel mai vîrstnic pacient al nostru a avut 31 de ani și a fost adus în stare uremică. Cele 46 de cazuri prezentate de J. E. S. Scott (Brit. J. Urol., 1985, 57, 71—77) au fost diagnosticate 22% la naștere, 28% la nou-născuți și 52% în primele 3 luni de viață.

Aparent, diagnosticul nu s-ar stabili cu dificultate, deoarece semnele de obstrucție urinară sînt evidente de la început (jet slab, cu picătură, disurie, vezică palpabilă).

Aceste semne nu sînt însă înregistrate la cei foarte mici, în primul rînd de mamă, care constată că băiețelul nu mănîncă normal, nu crește în greutate, are dureri abdominale și face stări febrile repetate, interpretate „răceli" (în realitate episoade de infecție urinară).

Metoda principală de diagnostic rămîne cistouretrografia micțională care obiectivează dilatația uretrei posterioare, megavezică și reflux ureteropielic bilateral. Va fi executată sub anestezie generală, prin comprimarea manuală a vezicii urinare. În mod paradoxal, urografia la nou-născuți informează mai puțin, iar în caz de insuficiență renală este contraindicată.

Prima măsură terapeutică adresată copiilor constă în sondă uretrovezicală permanentă, perfuzii pentru corectarea tulburărilor hidroelectrolitice (acidoză, hiponatriemie etc.) și antibiotice, de preferat o cefalosporină asociată cu Metronidazol (J. Scott). Redresarea stabilă a funcției renale va permite ulterior rezolvarea chirurgicală a valvei obstructive.

Dacă uremia rămîne neinfluențată de drenajul cu sondă uretrovezicală, se va tenta ureterostomia cutanată pe ansă (în continuitate) sau nefrostomia percutanată. În unele cazuri devine necesară protezarea artificială a funcției renale.

Scanned with OKEN Scanner

Tratamentul urologic al valvei uretrale constă din electrodistrucția endoscopică prin fulgurare. La copiii sub 5 Kg greutate, endoscopul va fi introdus în uretră prin uretrotomie perineală (J. Scott).

Noi am efectuat, în cîteva cazuri, divulsia valvei prin tracționarea unei sonde Foley cu balonetul umflat de-a lungul uretrei posterioare. Rezultatele obținute în 4 cazuri prin această dilacerare au fost bune, dar apreciem că metoda este oarbă, aproximativă și nesigură, deși a fost practicată și de alți urologi.

Au fost chiar propuneri de a se insera o sondă uretrovezicală cu calibru mai mare, care va fi lăsată pe loc aproximativ 20 de zile. Se speră că prin compresiune să se producă necroza ischemică a valvei uretrale, ceea ce ar echivala cu distrucția ei fizică.

Miniaturizarea rezectoscoapelor la nivel pediatric a consacrat electrodistrucția endoscopică a valvelor uretrale drept procedeul de electie, eliminînd total operațiile pe cale transvezicală, retropubică sau perineală, ca în procedeul Gibbon.

10. Disfuncțiile erectile

Literatura urologică din ultimii 2—3 ani abundă în articole care dezbat, sub toate aspectele — vascular, metabolic, neuropsihic — disfuncțiile erectile care conduc la diverse grade de impotență.

Excluzînd din discuție elementele psihastenice și pe cele real endocrine, vom relata cîteva date sumare cu eventual impact practic, rămînînd în sfera de interes a urologului. În mod deliberat vom omite din discuție faimoasele, dar mai ales controversatele proteze peniene, rigide, semiflexibile sau gonflabile.

Reclama comercială deosebit de zgomotoasă care li se face, prețul exorbitant, dar mai ales conspirația tăcerii științifice, caracterizată prin lipsa unei analize clinice exhaustive a toleranței și complicațiile pe care le generează asemenea proteze, îndeamnă mai curînd la reflexie decît la îmbrățișarea ideii.

Ne reamintim cazul unui coleg, vîrstnic și ruinat de boală, care ne-a solicitat extragerea protezelor peniene devenite jenante și inutile, nu numai fizic, dar în primul rînd psihologic.

Acceptînd că impotența erectilă a senectuții și psihogenică nu intră în competența specialității noastre, ne-am îndreptat atenția asupra disfuncțiilor erectile de cauză vasculară, consecutive atît scăderii fluxului sanguin în arterele cavernoase, cît și prin incompetență venoasă peniană.

La noi în clinică, testul cu Papaverină a intrat în rutina diagnosticului diferențial al erecțiilor deficitare sau absente. Se obține prin injectarea intravenoasă (într-un singur corp cavernos), cu un ac de administrare a insulinei, a 60 mg Papaverină. Dacă arterele peniene sînt permeabile și pot asigura flux sanguin suficient, în următoarele 10 minute se produce o erecție care poate dura pînă la 4 ore. Transformarea ei în priapism va fi combătută prin administrarea în același mod de 0,5 mg noradrenalină.

Scanned with OKEN Scanner

Absența erecției după acest test semnifică obstrucție arterială cavernoasă probabilă și impune investigația arteriografică.

Primul nostru caz de acest fel, bărbat de 52 de ani, cu arterită ateromatoasă la ambele membre inferioare și obstrucția arterei dorsale superficiale peniene la origine, a fost operat împreună cu dr. Ionel Sinescu.

I s-a aplicat anastomoza termino-laterală între artera epigastrică inferioară stîngă și vena dorsală a penisului, ligaturată în aval de anastomoză, cu ajutorul microscopului operator (operația Virag II). Rezultatul acestei operații de revascularizare peniană a fost foarte bun, așa cum afirmă cuplul interesat și cum confirmă pozitivarea testului la Papaverină.

Alte modalități de creștere a fluxului arterial în corpii cavernoși se pot obține prin implantarea directă a arterei epigastrice într-un corp cavernos (operația Michal, similară implantării în miocard a arterei mamare interne ; rezultate slabe), prin anastomoza între artera epigastrică și artera dorsală superficială a penisului (operația Carmigniani), prin pontaj venos între artera femurală și artera dorsală peniană superficială (operația Kresp) etc.

Deși sîntem la început de drum, apreciem că microchirurgia deschide o perspectivă nouă bolnavilor cu disfuncții erectile prin trombangeite cavernoase, permițîndu-le reîncadrarea familială și socială.

Alt mecanism vascular incriminat în erecția deficitară (de slabă calitate și pasageră) revine așa-numitului „furt venos", descris de către Wooten și Lydson încă de la începutul acestui secol (citat Porst).

În erecția normală, drenajul venos asigurat prin venele peniene profunde, vena dorsală profundă peniană și vena dorsală superficială peniană, este suprimat, ceea ce provoacă turgiditatea corpilor cavernoși.

În caz de insuficiență valvulară a venelor descrise, stocajul sanghin intracavernos diminuă datorită „fugii venoase", ceea ce duce la turgor penian insuficient și de scurtă durată.

Obiectivarea acestui mecanism se poate realiza prin așa-numita cavernografie dinamică, cu realizaera unei erecții artificiale prin perfuzie continuă mecanică intracavernoasă și cavernosometrie concomitentă (Porst).

Clișeele succesive pot preciza care dintre sistemele venoase este incompetent, sugerînd modalitatea corecției chirurgicale.

Noi am folosit cavernografia simplă (așa cum am descris-o pentru prima dată în investigația sistemului venos prostatic în caz de adenocarcinom al acestei glande), reușind să diagnosticăm cazuri de „venous leak" la unii bolnavi cu erecție insuficientă. Unul dintre aceștia a fost operat recent, practicîndu-i-se ligatura și secționarea tuturor venelor situate deasupra fasciei Buck, cu rezultat funcțional excelent (operația Virag I).

Ne propunem să continuăm studiul acestor veritabile infirmități funcționale, pentru găsirea unor soluții de remediere, pe care le dorim accesibile și altor servicii de urologie.

Pentru pacienții impotenți, care nu sînt dispuși la operații de revascularizare, se poate propune selfadministrarea intracavernoasă a 0,5 mg pentholamină combinată cu 30 mg papaverină, utilizînd o seringă și ac pentru injectarea tuberculinei. Se vor face 3 administrări, la interval de o zi. Rezultatele comunicate în literatură nu pot fi trecute cu vederea (T. C. Gasser, all. J. Urol., 1987, 137, 678—682).

Scanned with OKEN Scanner

11. Procedee noi chirurgicale

Tehnica chirurgicală propriu-zisă s-a îmbogățit în ultimii ani prin procedee care merită să ne reţină atenţia. Le vom menţiona în treacăt, cu indicarea sursei de informaţie, pentru cei care duc o permanentă luptă de autodepăşire, dispuşi să-şi îmbogăţească prestaţia la masa de operaţie :

— Uretropexie suprapubică, efectuată cu deschiderea vezicii urinare, pentru a permite plasarea firelor de suspensie cervicouretrală la simfiza pubiană sub controlul vederii (E. J. Duthoy, all. J. Urol., 1987, 137, 225—227).

— Lombotomia dorsală pentru chirurgia tractului urinar superior. O menţionăm, deoarece mulţi dintre colegii noştri preferă lombotomia anterolaterală, care nu oferă cîmp operator suficient de larg pentru rinichi şi în plus slăbeşte rezistenţa musculară, favorizînd relaxările incizionale. Se aseamănă cu incizia Lurz şi incizia Gil-Vernet, toate de fapt modificări ale inciziei Simon practicată din 1870 (S. Das, all. J. Urol., 1987, 137, 862—864).

Lombotomia posterioară a fost utilizată cu foarte bune rezultate pentru pieloplastia la copii (R. Gonzales, H. Alibadi, J. Urol., 1987, 137, 468—470).

— Repararea simultană a unei hernii preperitoneale concomitent cu chirurgia radicală pelviană.

Autorii au efectuat 343 de prostatectomii radicale retropubice şi 26 de cistectomii radicale. Concomitent, prin acelaşi abord, au rezolvat chirurgical o hernie preperitoneală, fără nici o complicaţie care ar putea fi atribuită herniorafiei.

Tehnica expusă nu comportă nici o dificultate pentru cei obişnuiţi cu disecţia spaţiului Bogros şi retropubic, care pot recunoaşte ligamentul Cooper şi ligamentul inghinal privind — ca să zicem aşa — dinăuntru în afară. Autorii omit că o tehnică similară poate fi executată concomitent cu adenomectomia prostatică. Ştiind cît de frecventă este asocierea adenom periuretral + hernie inghinală, reactualizarea acestor procedee tehnice ar putea scuti bolnavul de două intervenţii chirurgicale succesive, nu numai în situaţiile relatate de P. Schiegel şi P. Walsh (J. Urol., 1987, 137, 1180—1183).

Cei care se preocupă de chirurgia meatului uretral hipospad beneficiază de două ameliorări tehnice.

Una comportă crearea unui guler mucos din suprafaţa internă a prepuţului, care va fi tubulat ca neouretră cu deschidere în vîrful glandului (C. F. Firlit, J. Urol., 1987, 137, 80—82).

A doua este denumită tehnica şanţului balanic Barcat şi constă în efectuarea neouretrei din două lambouri, unul croit din piele ventrală a penisului, altul preluat de faţa ventrală a glandului, cu baza spre gland. Procedeul dă rezultate cosmetice şi funcţionale bune, fiind grevat de fistule urinare în proporţie de 15% (J. F. Redman, J. Urol., 1987, 137, 83—85).

— Preocuparea pentru crearea unui rezervor urinar derivat la piele, cu presiune endoluminală scăzută, nerefulant şi continent, care să înlocuiască alte forme de derivaţie urinară, se extinde nu numai la bolnavii

Scanned with OKEN Scanner

cărora se practică cistectomia totală, dar și la cei care sînt deja purtătorii unei derivații urinare cutanate.

În acest sens, Hanna descrie o nouă metodă de conversiune a conductului ileal Bricker în rezervor continent cutanat, aplicînd tehnica denumită în „sandwich". Interesant de subliniat că stoma cutanată este plasată pe locul cicatricei ombilicale excizate (M. K. Hanna, J. Urol., 1987, 137, 289—291), ceea ce ar avea unele avantaje față de clasicul sediu în fosa iliacă sau subombilical, pe linia mediană.

— Uretrectomia complementară cistectomiei radicale pentru cancer vezical tradițional are indicație relativ rară, deoarece numai unul din 10 bolnavi cu cistoprostatectomie totală cu uretra lăsată pe loc va dezvolta recidivă uretrală.

La femei uretra va fi excizată în întregime, la bărbați extirparea va include și fosa naviculară.

Autorii mai jos citați au efectuat doar 3 uretrectomii în complementarea cistectomiei totale din 101 cazuri.

Pentru cazurile cu uretra lăsată pe loc sau pentru cei la care uretra conservată a fost anastomozată la rezervorul urinar nou creat (neovezică cecală, sigmoidiană), se va practica în mod regulat, la 6 luni interval, spălarea uretrei cu ser fiziologic, filtrarea efluentului prin filtre milipore, colorarea sedimentului prin metoda Papanicolau și examinarea potrivit criteriilor de diagnostic citologic (D. P. Hickey, all., J. Urol., 1986, 136, 828—830).

— Din anul 1880, cînd a fost practicată pentru prima dată și pînă în prezent, nefrectomia parțială a înregistrat numeroase modificări tehnice, care au transformat-o într-un procedeu chirurgical cu reputație bine stabilită, indicații precise, morbiditate minimă și rezultate care o justifică.

Delimitarea teritoriului parenchimatos care urmează să fie excizat prin clampări selective ale arterelor renale segmentare și colorări intravitam care trasează cu precizie teritoriul ischemiat, refrigerarea locală în timpul clampării pedicului renal, prevenirea leziunilor renale postischemice prin administrare de inesină, închiderea meticuloasă a cavităților urinare secționate, acoperirea suprafeței parenchimatoase de secțiune cu capsulă renală, grăsime pediculară perirenală sau mare epiploon, la care se adaugă indicația corectă și execuția îngrijită sînt cîteva din elementele care condiționează succesul operator.

Într-un moment în care credeam că despre nefrectomia parțială s-a spus totul, Goldwasser și colaboratorii propun un nou instrument de disecție pentru executarea exciziei parenchimului renal, compus din două brațe paralele, articulate și prevăzute cu dinți care se întrepătrund. Instrumentul seamănă foarte mult cu foarfeca de frizerie cu dinți, utilizată la răritul părului, dar cu articulația brațelor astfel construită ca în deschizătura lor să poată intra parenchimul renal de secționat. Instrumentul secționează parenchimul la întîmplare și nu poate fi folosit decît sub protecția suprimării circulatorii renale prin tournichet plasat pe pedicul renal.

Autorul s-a grăbit să publice articolul după ce a operat un singur caz clinic, trăgînd o concluzie care stîrnește cel puțin mirarea, citățm: „această tehnică poate fi executată și de mîinile unui chirurg relativ

Scanned with OKEN Scanner

neexperimentat, fără dificultăți majore". Lăsăm la aprecierea cititorului asemenea afirmație, dar ne exprimăm deschis speranța că chirurgul neexperimentat nu se va aventura în nici un fel de operație și cu atît mai puțin într-o nefrectomie parțială (B. Goldwasser, all. Partial nephrectomy using a new dissecting instrument. J. Urol., 1986, 136, 54—57).

Acest fel de a gîndi ne amintește o mică istorioară, plină de învățăminte, cu privire la riscul bolnavului și riscul chirurgului în operație și cu care am dori să încheiem trecerea parțială în revistă a ceea ce s-a adăugat nou cunoștințelor noastre urologice din ultimii ani : Un pacient refuză operația pe care, în mod justificat, i-o propunea chirurgul. Acesta insistă și, căutînd argumente, întreabă bolnavul :

— Cu ce ai venit la spital ?

— Cu autobuzul, i s-a răspuns.

— Atunci, dacă ai avut încredere să-ți dai viața pe mîna șoferului, de ce nu ai încredere și în mine ?

— Pentru că șoferul era în același autobuz în care eram și eu !

Bibliografie

WEBB D. R., PAYNE S. R., WICKHAM J. E. A. (1987) — Extracorporeal shockwave Lithotripsy and Percutaneous Renal Surgery, *Brit. J. Urol.*, 58, 1—5.

WEINBERG J. J., ANSONG K., SMITH A. D. (1987) — Complications of ureteroscopy in relation to experience : report on survey and author experience. *J. Urol.*, 137, 384—385.

ANDRIANI R. T., CARSON C. C. (1986) — Urolithiasis, *Clinical Symposia*, 38, 3—32.

BAPAT S. S. (1986) — Percutaneous nephrolithotomy, *Brit. J. Urol.*, 58, 585—587.

PALFREY E. L. H., al. (1986) — Report on the first 1000 Patients Treated at St. Thomas' Hospital by Extracorporeal Shockwave Lithotripsy, *Brit. J. Urol.*, 58, 572—578.

MILLER R. A., al. (1986) — Ureterorenal Endoscopy : Which Instrument, what Cost ? *Brit. J. Urol.*, 58, 610, 616.

WOODHOUSE C. R. J., all. (1986) — Percutaneus Renal Surgery and Local Radiotherapy in the management of Renal Pelvic Transitional Cell Carcinoma, *Brit. J. Urol.*, 58, 245—249.

SOUTHCOTT R. D. C. (1986) — Conservative Surgery for ureteric tumours, *Brit. J. Urol.*, 58, 171—173.

BEST B. G. (1987) — Renal Carcinoma : a Ten-Year Review, *Brit. J. Urol.*, 60, 100—103.

NEVES R. J., ZINCKE H. (1987) — Surgical Treatment of Renal Cancer with Vena Cava Extension, *Brit. J. Urol.*, 59, 390—395.

HEMSTREET G. P. all. (1987) — Interleukin 2 (IL-2) in the management of patients with Renal Cell Carcinoma, *J. Urol.*, 137, 475.

SMITH C. all. (1986) — Superficial Bladder Cancer : Intravezical Chemotherapy and Tumour Progression to Muscle Invasion or Metastases. *Brit. J. Urol.*, 58, 659—683.

PANSADARA V., DE PAULA F. (1987) — Intravezical Bacillus Calmette-Guerin in Treatment of Superficial Transitional Cell Carcinoma of Bladder, *J. Urol.*, 138, 299—302.

HUDSON M. A., all. (1987) — Simple Course Versus Maintenance Bacillus Calmette-Guerin Therapy for superficial Bladder Tumors, J. Urol., 138, 295—299.

SOLOWAY, FERRY A. (1987) — BCG for Treatment of Superficial Cell Carcinoma of Bladder in Patients who have falled Thiotepa and/or Mitomycin C *J. Urol.*, 137, 871—874.

Scanned with OKEN Scanner

XVI. ACTUALITĂȚI ÎN CHIRURGIA ENDOCRINĂ

C. CALOGHERA

A. Tiroida

1. Introducere

În ultimii ani s-au înregistrat progrese importante în cunoașterea mecanismelor etiopatogenice și a fiziopatologiei principalelor afecțiuni tiroidiene. Aceste progrese se răsfrîng implicit asupra chirurgiei tiroidei, care devine astfel mai precisă, mai documentată și mai bine integrată în ansamblul măsurilor terapeutice care se adresează bolnavului tiroidian. Chirurgia își diminuă astăzi nota de competitivitate cu terapia conservatoare (antitiroidiene de sinteză, iod radioactiv), în unele afecțiuni și forme clinice în favoarea ideii de cooperare, ca urmare a tendinței de stabilire mai precisă și mai nuanțată a indicațiilor operatorii, dar și ca urmare a procesului integrativ. Din acest motiv nu putem prezenta elementele de actualitate și controversele în chirurgia tiroidei separat, fără a aminti sumar cîteva progrese realizate în diagnosticul și evaluarea afecțiunilor glandei, de care depinde, de fapt, tactica terapeutică în general și cea operatorie în special.

2. Progrese în diagnosticul bolilor tiroidei

Cu toată gama largă și variată de examinări biochimice, imagistice și invazive existente, examenul clinic nu a pierdut din importanță, fiind uneori superior testelor paraclinice. Pe lîngă anamneza care este esențială, palparea și examenul oftalmologic dau relații utile. Printr-o manevră corectă se pot decela în glandă noduli care nu apar de scintigrafia tiroidiană, deoarece fie că sînt prea mici sau prea periferici, fie că sînt eutiroidieni și nu se diferențiază de țesutul din jur (10, 18, 45). Examenul oftalmologic este o componentă indispensabilă pentru diagnosticul bolii Basedow, dar furnizează unele date și în hipotiroidie. Pentru aprecierea protruziei globilor oculari se poate folosi, cu destulă precizie, exoftalmometrul Luedde (45).

Scanned with OKEN Scanner

Reflexograma achiliană este un test clinic util în hiper- și hipofuncția tiroidiană.

Determinările hormonale cantitative sînt actuale, iar metodele de laborator folosite în urmă cu 10—15 ani numai în cercetare, tind să intre în sfera clinică. Astfel, pentru determinarea tiroxinemiei, metodele mai vechi bazate pe evaluarea cantității de iod (iodul legat de proteine, iodul extractibil prin butanol sau „T_4 pe coloană"), sînt înlocuite de măsurări radio-izotopice sau enzimatice (45, 55). Testul cel mai puțin pasibil de artefacte este RIA pentru T_4. Aprecierea fracțiunii libere a tiroxinei se poate face în mod indirect utilizînd T_4 marcat, printr-un test ce apreciază cantitatea de T_4 fixată de proteine. Tot prin radio-imunoanaliză se mai determină, în mod uzual, T_3 și izomerul inactiv rT_3 (reverse T_3), TSH-ul și tireoglobulina serică (15, 29, 45).

Ca test dinamic, se folosește răspunsul TSH-ului la injectarea intravenoasă a 500 micrograme de TRF.

Determinările imunologice de anticorpi antitireoglobulină, antimicrozomali, LATS, nu s-au impus pe plan clinic, datorită prețului de cost ridicat și a pretențiozității tehnice a determinărilor biologice. Posibilitatea efectuării lor „in vitro" le-ar putea readuce în actualitate (88).

Iodocaptarea este depășită de celelalte examinări paraclinice pentru diagnosticul hipertiroidiei, dar este utilă în diferențierea unor hiperfuncții cu captare foarte scăzută : tiroidita subacută și intoxicația cu T_4 exogen (45).

Dintre investigațiile imagistice, cea mai răspîndită și mai utilă este scintigrafia. Izotopii folosiți sînt : ^{131}I, ^{125}I și ^{99m}Tc, fiecare cu indicații specifice. Față de situația existentă cu 15 ani în urmă (55), scintigrafia s-a extins dar nu a devenit o examinare de rutină, ci una țintită, cu indicație precisă în limitele metodei (59). S-au mai încercat : fluorescența indusă de ^{231}Am., termografia, scintigrafia cu ^{231}Th. Valoarea metodelor noi nu este încă pe deplin clarificată (45).

Echografia tiroidiană poate decela chiste și le poate diferenția de nodulii solizi. De asemenea, ajută la ghidarea biopsiei sau a aspirației chistului. Dacă chistul este accesibil palpării, iar diagnosticul se poate pune clinic, beneficiul adus de echografie este redus.

Tomografia computerizată dă imagini foarte clare ale situației, poziției și limitelor tiroidei, dar beneficiul metodei este încă redus în raport cu costul. În plus, metoda nu precizează nimic despre funcția tiroidiană (45, 59).

Una dintre cele mai valoroase metode de explorare a tiroidei este puncția-biopsie aspirativă. Deși invazivă, metoda nu are contraindicații, complicațiile sînt neglijabile, iar rezultatele sînt suficient de exacte. Costul metodei este foarte redus. Cea mai valoroasă utilizare a punctiei biopsie este diferențierea nodulului benign de unul malign. Pe plan mondial mai utilizată este puncția cu ac fin, mai puțin traumatizantă decît varianta cu ac gros. După Löevhagen, acuratețea de diagnostic a metodei atinge 90% (53). Pentru a obține asemenea rezultate este, însă, necesară prezența unui citolog antrenat special în diagnosticul neoplasmelor tiroidiene și cu suficientă experiență. Este dificil de pretins aceste calități de la anatomo-patologul unui spital obișnuit (27). Chiar și pentru un citolog antrenat, deosebirea între formele cele mai diferențiate ale car-

Scanned with OKEN Scanner

cinoamelor foliculare și adenoame, este dificilă, drept care diagnosticul este corect doar în 45—50% din cazuri (40, 53). Se acceptă în asemenea cazuri formularea de „neoplazie tiroidiană foliculară", iar intervenția chirurgicală este indicată pe baza acestei constatări. Terapia ulterioară este condusă în funcție de rezultatele examenului histopatologic la parafină (53). În Europa, în special în țările scandinave și RFG, puncția aspirație este foarte răspîndită, pe cînd în S.U.A. se practică mai ales metode bioptice cu ac gros (Vin Silverman sau Tru-cut) (4), cu minimum 6 prelevări/nodul și rezultate la fel de exacte. Pentru cei familiarizați cu această metodă, complicațiile se reduc la mici hematoame fără importanță (40). Avantajul puncției cu ac gros este cantitatea mare de material bioptic prelevat și posibilitatea de interpretare mai ușoară, dar simplitatea tehnică a metodei cu ac subțire pare să-i dea cîștig de cauză acesteia din urmă (53, 35, 40, 66).

Cu această baterie de teste diagnostice, anomaliile tiroidiene pot fi definite cu o precizie rezonabilă. Dezvoltarea și ieftinirea unor metode costisitoare și greoaie ca tehnică (tomografia computerizată, testele imunologice) vor fi folositoare, dar nu revoluționare pentru practica curentă (45).

3. Progrese în terapia chirurgicală a afecțiunilor tiroidiene

3.1. Hipertiroidia

Pe măsura înțelegerii mecanismelor fiziopatologice care duc la hiperfuncția tiroidiană și a modului natural de evoluție a acesteia, terapia hipertiroidiilor a devenit mai rațională și mai nuanțată. Chirurgia joacă încă un rol important, deși indicațiile acesteia se restrîng (19, 58, 75, 87).

Există încă destule controverse cu privire la metoda terapeutică de ales atît în boala Basedow, cît și în formele de hipertiroidie primară nodulară sau difuză. Trebuie ținut seama de cost, de sinteză, iod radioactiv, chirurgie. Redăm în tabelul 1, foarte schematic, avantajele și dezavantajele celor trei metode terapeutice. (Tabelul 1).

Tabelul 1

Avantajele și dezavantajele în tratamentul tirotoxicozei
(după Weber și Clark, 1985) (91)

Tratamentul	Avantaje	Dezavantaje
Antitiroidiene	Metodă nesingerindă Comodă Folosireoare la diagnostic	Vindecare permanentă rară Leucopenie Tratament de durată
Iod radioactiv	Comodă Ieftină (relativ) Sigură	Hipotiroidie indusă Control dificil Carcinogeneză posibilă
Chirurgie	Control prompt Nu produce hipotiroidia Tratează simptomele locale Recidive rare	Scumpă, necesită internare Complicații posibile : leziuni de recurent, hipoparatiroidism

Scanned with OKEN Scanner

Pentru chirurgie, formele clinice fără guşă sînt de la început excluse. Alegerea unei metode nonablative (ATS), cu efect temporar, este motivată de o serie de considerente, cel mai important fiind cunoaşterea faptului că un procent însemnat din cazurile de hipertiroidie regresează spontan, iar unele chiar în timp relativ scurt (26). Odată identificate aceste forme, terapia cu antitiroidiene de sinteză realizează un control clinic pînă la remisiunea biologică (75).

Între metodele ablative : chirurgia şi iodul radioactiv, indicaţiile se împart în funcţie de vîrstă, formă clinică, afecţiuni sau stări asociate, criterii sociale etc. Rămîne loc suficient pentru controversă şi pentru preferinţa terapeutului şi, nu în ultimul rînd, a pacientului.

Iodul radioactiv (^{131}I) împiedică diviziunea celulară şi cauzează un declin progresiv şi ireversibil al funcţiei tiroidiene. Avantajele constau în evitarea spitalizării şi a actului operator, pe lîngă o eficacitate foarte bună. Hipotiroidismul permanent postiradiere este foarte frecvent, aproape regulă. Riscul degenerării neoplazice este mic, dar nu poate fi neglijat, mai ales la tineri (19, 91).

Indicaţia tratamentului chirurgical în hipertiroidii este problema cea mai controversată din chirurgia tiroidei în ultimele decenii. Deşi se constată o oarecare reducere a indicaţiilor chirurgicale, totuşi trebuie subliniat faptul că tiroidectomia rămîne metoda de preferat la o parte din bolnavi.

Pentru a face o indicaţie terapeutică potrivită, de importanţă capitală este încadrarea diagnostică precisă. În primul rînd trebuie să se stabilească faptul că este vorba de o hipertiroidie patentă şi nu de manifestări similare (dereglări ale axului diencefalo-hipofizar etc.) şi în al doilea rînd să se determine cauza hipertiroidiei, deci încadrarea nosologică. Întrucît hipertiroidia este un sindrom cu etiologie multiplă, recunoaşterea cauzei este esenţială pentru selectarea metodei terapeutice. Alţi factori care trebuie luaţi în considerare sînt : vîrsta, sexul, severitatea hipertiroidiei, bolile asociate, experienţa chirurgului şi preferinţa bolnavului. În cazurile cu indicaţie chirurgicală relativă, recomandăm să se înceapă cu un tratament conservator, nonablativ, tratamentul chirurgical fiind indicat în cazul eşecului acestuia. Tratamentul chirurgical oferă un control prompt, dă puţine recidive, complicaţii locale şi generale, iar mortalitatea este quasinulă. În Europa predomină atitudinea chirurgicală, iar în S.U.A. iodul radioactiv (75, 91).

Indicaţiile actuale ale terapiei chirurgicale în hipertiroidii sînt :

— guşile mari ;
— guşile uni- sau multinodulare ;
— guşile compresive sau cu poziţie aberantă ;
— nodulul „rece“ într-o tiroidă „caldă“ ;
— hipertiroidie necontrolabilă medicamentos la gravide ;
— hipertiroidie cu adenom toxic.

În experienţa clinicii noastre, în ultimii 15 ani, la 2 291 intervenţii pe tiroidă, indicaţia a fost reprezentată de hipertiroidie în 30,7% din cazuri.

Indicaţiile tratamentului chirurgical în boala Basedow au fost restrînse în ultimii ani, întrucît aceasta este o boală sistemică cu multiple dereglări ale axului diencefalo-hipofizar, oftalmopatie, dermatopatie, pre-

Scanned with OKEN Scanner

zența de imunoglobuline tiroactive anormale, care nu sînt influențate de tiroidectomie și pot persista sau se accentuează postoperator.

Tratamentul bolii Plummer (hipertiroidia cu gușă multinodulară) oscilează actualmente între chirurgie și iodul radioactiv, ca și în celelalte forme de hipertiroidie. Atît incidența bolii, cît și prevalența tratamentului chirurgical s-au redus continuu în ultimele decenii, așa cum arată Jenssen, bazat pe experiența clinicii Mayo (44). Indicațiile chirurgiei sînt: gușile mari (peste 100 g după Boey) (6), cele compresive sau prezența de noduli suspecți de malignitate. Avantajele intervenției chirurgicale sînt reprezentate de timpul semnificativ mai scurt necesar rezolvării bolii și de rezultatele „definitive". În statistica lui Jenssen, 24% din pacienții inițial tratați medical au necesitat o nouă măsură terapeutică asociată (44).

Pregătirea preoperatorie adecvată a pacienților hipertiroidieni este esențială. Aceasta contribuie la eliminarea riscului de „furtună tiroidiană" postoperatorie. În plus, glanda este mai ușor de stăpînit intraoperator, prevenindu-se astfel complicațiile (hemoragii, leziuni recurențiale). Sînt în uz iodul sub formă de Lugol în doze crescînde și, mai ales în S.U.A., derivații de thiouracil (19). În ultimul deceniu s-au impus betablocantele, asociate sau nu celorlalte substanțe (carbimazol, propil-thiouracil) (19, 51). Avantajele Propranololului sînt : scăderea timpului de pregătire preoperatorie, reducerea pierderilor sanguine intraoperator și diminuarea friabilității glandei. Propranololul nu acționează asupra funcției tiroidiene încît hipermetabolismul persistă, în special la bolnavii cu tireotoxicoză, în timp ce semnele cardiovasculare, agitația și tremorul se ameliorează (51). Este recomandată administrarea Propranololului 1—2 săptămîni preoperator și 7—10 zile postoperator, pentru a acoperi T_4 existent, al cărui timp de înjumătățire este de 5—6 zile (19). Feek recomandă asocierea Propranololului pe o perioadă de 10 zile preoperator cu Lugol sau Iodură de potasiu, obținînd astfel eutiroidia (19). În general, este de dorit ca toți pacienții să fie aduși în stare de eutiroidie, cu un bun indicator în valoarea pulsului sub 80 bătăi/minut, înainte de operație sau ablația cu iod radioactiv (55).

Anestezia cea mai utilizată pe plan mondial este cea generală cu intubație oro-traheală.

Tehnica chirurgicală este bine codificată, singurul domeniu de discuții rămînînd greutatea lamei de țesut tiroidian remanent după lobectomia subtotală, în vederea evitării hipotiroidismului postoperator. După unii autori, ablația (chirurgicală sau cu iod radioactiv), care rezolvă hipertirodia, poate să dispună la hipotiroidie, cel puțin tranzitoriu, ca indicator al eficacității tratamentului. În aceste cazuri, recidiva hipertiroidiei este rară (19). Remisiunea durabilă a hipertiroidiei, într-un studiu prospectiv, relativ la greutatea bontului restant, a fost de : 92% la bonturi sub 10 g, 84% la cele între 11—20 g și 33% la bonturi peste 21 g (19).

Rezultatele postoperatorii sînt bune și foarte bune în proporție de 88—90%, cu păstrarea statusului tiroidian eufuncțional postoperator (19, 75). Pot surveni episoade trecătoare de hipotiroidie, dar hipotiroidismul permanent atinge cel mult 2—3% și nu depinde de greutatea țesutului tiroidian restant (19), ci mai degrabă de factori imunologici. Recidiva hipertiroidismului variază între 1—15% (19, 24, 50, 91) și, așa cum am arătat mai înainte, este dependentă de cantitatea de parenchim tiroidian

Scanned with OKEN Scanner

restant. De asemenea, recidiva este dependentă de timp. Astfel, remisiunea se menține la 5 ani postoperator în proporție de 88%, iar la 10 ani, la același lot numai la 78% (19). Mortalitatea operatorie este nulă în cele mai multe statistici, sau cu totul episodică. Complicațiile redutabile ca leziunea de recurent sau hipoparatiroidismul postoperator, sînt cuprinse între 0,5—2% (19, 24, 39).

3.2. Guşa simplă (distrofia endemică tireopată)

Profilaxia de masă cu sare iodată a condus la scăderea considerabilă a frecvenței „guşaților" și aproape la dispariția „zonelor guşogene". Totuși, gușile eutiroidiene sînt încă destul de numeroase, iar în statistica noastră, la 2 291 de bolnavi operați, ating un procent de 58% (14). Alegerea tipului de tratament este și în cazul acestora dificil. O serie de eventualități cum ar fi : guşa voluminoasă cu efect inestetic, compresiunea, poziția aberantă (retrosternală sau plonjantă), sau forma nodulară, chiar cu biopsie prin aspirație negativă, înclină balanța terapeutică spre chirurgie. O altă eventualitate care sprijină chirurgicalizarea gușilor nodulare subtiroidiene este posibilitatea lor de hipertiroidizare, mai frecventă de model autonom. Hamburger și colab. sugerează că evoluția spre hipertiroidizare poate fi prevăzută prin existența unui nodul mai mare (3—5 cm), prin concentrația la limita superioară a normalului pentru T_4, supresia țesutului tiroidian extranodular și un răspuns neadecvat la TRF. Incidența hipertiroidizării unei guși simple sau nodulare crește cu vîrsta. Guşa simplă sau nodulară este o indicație frecventă a tiroidectomiei în zonele guşogene (68).

3.3. Tiroiditele

Spectrul de manifestări ale tiroiditelor este foarte larg, de la forme nedureroase cu eutiroidie, pînă la un tablou clinic cu pericol vital (95).

Tiroidita acută infecțioasă, bacteriană sau fungică (Aspergillus) este rară. Tratamentul este chirurgical în cazul supurației sau abcedării, de la incizie și drenaj pînă la tiroidectomie totală (95).

Tiroidita subacută (granulomatoasă și limfocitară) beneficiază în general de tratamentul conservator. În ultimii ani s-a evidențiat caracterul evoluției fazice a tiroiditelor subacute. În general, prima fază este reprezentată de hipertiroidie (2—4 luni), apoi, trecînd printr-o scurtă perioadă de eutiroidie, se trece în faza de hipotiroidie (2—4 luni), cu revenirea la statusul eutiroidian. În tiroidita granulomatoasă revenirea este regula. În tiroidita limfocitară subacută numai 50% din bolnavi devin eutiroidieni, cu sau fără guşă restantă. „Hashitoxicoza" este rară și se poate diferenția de alte forme de hipertiroidism (95).

Tiroiditele cronice. (Hashimoto, Riedel și cea nespecifică) au fost tratate pînă în urmă cu 5 ani cu antitiroidiene de sinteză, corticoterapie și hormoni tiroidieni. Tratamentul chirurgical era indicat numai în formele compresive (12). În experiența noastră, la 144 de tiroidite operate, reprezentînd 6,2% din totalul operațiilor pe tiroidă, am întîlnit 114 cazuri de tiroidită limfomatoasă, Hashimoto și 16 cazuri de tiroidită Riedel, restul fiind subacute sau acute. După cum se observă, majoritatea

Scanned with OKEN Scanner

tiroiditelor pe care le-am operat au fost cronice, iar indicația chirurgicală a fost dată de compresiune sau suspiciunea de malignitate. În ultimii ani se constată o radicalizare a tratamentului, intervenind o concepție nouă, a tratamentului complex, asemănătoare cu cea din cancerul tiroidian. Terapia este seriată în două sau trei etape, respectiv :

— tiroidectomie totală sau subtotală ;

— hormonoterapie substitutivă ;

— iod radioactiv sau telecobaltoterapie pentru cazurile malignizate și dependent de prezența sau absența iodocaptării.

Rezultatele acestui tip de tratament au fost foarte bune, cu supraviețuiri de 95—98% la 5 ani, în cazurile nemalignizate și de 80% la cele asociate cu neoplasmul tiroidian (21).

3.4. Cancerul tiroidian

Multe din ezitările și controversele din terapia cancerului tiroidian se datorează comportării biologice unice a acestui tip de neoplasm. Nici un alt cancer ce survine la om nu are un asemenea spectru al gravității și letalității. Astfel, carcinomul papilar duce foarte rar la decesul bolnavilor, iar după Crille, niciodată (11, 20), pe cînd cel anaplazic cu celule gigante dă o speranță de supraviețuire de numai cîteva luni, indiferent de tratament.

Evoluția cancerului tiroidian este paradoxală, foarte lentă și „benignă" la vîrstele tinere și agresivă la vîrstele mai înaintate (67). La tineri, evoluția este mai severă la sexul masculin, iar la vîrstnici la sexul feminin (9). De asemenea, prezența adenopatiei nu agravează prognosticul, ci din contră, este asociată unui prognostic mai bun (72). După Weber și Clark, pregătirea tactică și preoperatorie necesită cîteva măsuri specifice :

— asigurarea eutiroidiei ;

— anestezie corectă ;

— morfopatolog antrenat pentru diagnostic histopatologic extemporaneu ;

— evaluarea funcțională a corzilor vocale ;

— excluderea unui feocromocitom la un pacient cu hipertensiune arterială oscilantă și nodul tiroidian (91).

Tratamentul chirurgical reprezintă măsura centrală, dar integrată cu radioterapia și hormonoterapia. Nu există o intervenție chirurgicală standard, ci extensia se adaptează cazului. Există numeroase controverse de la tiroidectomia totală de principiu și chiar „disecția gîtului" (1, 16) pînă la tiroidectomie subtotală, foarte conservatoare (20). În ultimii ani s-au conturat cîteva principii generale pe care le redăm :

1. Operația minimă pentru orice nodul tiroidian mai mic de 1,5 cm este lobectomia subtotală cu istmectomie.

2. Dacă nodulul este benign sau este un carcinom diferențiat, nu mai este necesară altă intervenție.

3. Dacă se impune o reintervenție (carcinoame multifocale) se abordează numai partea contralaterală.

Scanned with OKEN Scanner

4. Pentru tumorile mai extinde, evidente macroscopic, se face tiroidectomie sau lobectomie totală ipsilaterală și subtotală contralaterală.

În cazul tumorilor bine diferențiate, metastazele sînt tratabile prin iod radioactiv, iar adenopatia macroscopică extirpată odată cu tumora (52). Supresia postoperatorie a TSH-ului cu tiroxină se bazează pe descoperirea unui număr sporit de receptori la TSH în țesutul tumoral (17, 88).

Rezultatele tratamentului chirurgical „conservator", limitat, în neoplasmele tiroidiene, sînt bine ilustrate de experiența clinicii Labey, comunicată de Rossi, Cady și colab. (72). Astfel, pe o serie de 309 pacienți cu neoplasme tiroidiene diferențiate, urmăriți între 5 și 24 de ani (în medie 13 ani) care au fost supuși operațiilor „conservatoare" pentru cancer tiroidian, rata generală a recurenței a fost de 11%, iar supraviețuirea (pe întregul interval) de 93%. Prezența invaziei ganglionare nu s-a corelat cu un prognostic mai rezervat în ceea ce privește supraviețuirea, dar a favorizat recurența. Tratamentul recurențelor și a recidivelor a fost încununat de succes în 73%, din recidivele ganglionare, 53% din recidivele locale și 27% din cele metastatice. Aceste rezultate deosebit de favorabile extrase printr-un studiu foarte amănunțit și documentat, justifică atitudinea actuală pe care am prezentat-o mai sus, în neoplasmele diferențiate.

În cazul tiroidectomiei totale, atunci cînd aceasta este necesară, o metodă valoroasă care vine în sprijinul chirurgului pentru verificarea și completarea radicalității exerezei, este scintigrafia peroperatorie cu ^{125}I (54).

Tumorile cu celule Hürhle sînt clasificate separat de celelalte tumori bine diferențiate, datorită comportamentului lor. Gundry și colab. recomandă tiroidectomia totală pentru tumorile cu diametru mai mare de 2 cm (38). În opoziție, experiența Universității California din San Francisco evidențiază faptul că din 71 de noduli cu celule Hürhle nici un pacient nu a decedat din cauza acestuia și pledează pentru lobectomia totală ipsilaterală cu istmectomie (3, 30).

Carcinomul medular, derivat din celulele C parafoliculare are o formă ereditară, bilaterală și una spontană, de obicei unilaterală. În ambele forme, cînd tumora este palpabilă, metastazele limfatice regionale sînt deja prezente. Prognosticul este intermediar între cancerul diferențiat și cel anaplazic (62). Atitudinea terapeutică este mai agresivă, tiroidectomia totală cu limfadenectomie regională (69).

O explorare imagistică deosebit de promițătoare în tratamentul carcinomului medular tiroidian este scintigrafia cu ^{99}To (V) — acid dimercaptosuccinic. Acesta permite preoperator diferențierea acestui tip histologic de neoplasm, față de alte neoplazii, dar se dovedește mai valoroasă pentru detectarea țesutului neoplazic restant postoperator. Acumularea metabolismului este specifică în țesutul neoplasmului tiroidian. Nu sînt evidențiabile metastazele ganglionare (61).

Tumora este nefixatoare, deci iodul radioactiv nu poate fi aplicat. Rezultatele mai bune apar în forma sporadică cu supraviețuire la 5 ani între 35—50%. Formele ereditare au prognostic mai rezervat (62).

Scanned with OKEN Scanner

Carcinomul nediferențiat este o formă mai rară, dar cu o incidență în creștere în ultimii ani, pe care multe statistici, inclusiv în statistica noastră. În momentul descoperirii, boala este, de obicei, avansată, cu invazie locală, adenopatie și metastaze. Studii recente sugerează posibilitatea îmbunătățirii prognosticului printr-o terapie agresivă și complexă, cu radio-chimioterapie pre- și postoperator. Intervenția de elecție este tiroidectomia totală cu limfadenectomie regională. Cu toate acestea, prognosticul este rezervat, iar supraviețuirea nu depășește decît excepțional un an (93, 94).

În experiența noastră cancerul tiroidian a reprezentat 4,5% din 2 291 de intervenții pe tiroidă, 103 bolnavi. Analiza formelor histopatologice relevă, spre deosebire de alte statistici, un procent mare de neoplasme nediferențiate și anaplazice, 32%. La lotul nostru de bolnavi, s-a executat o gamă largă de intervenții, de radicalitate și extensie variabilă, în raport cu extensia tumorii. Evidarea ganglionară s-a făcut numai atunci cînd au existat ganglioni clinic invadați. La 10% din cazuri, majoritatea cu carcinoame anaplazice, extensia locală și invazia structurilor învecinate nu a permis decît biopsia. Rezultatele tardive nu au fost studiate pe acest lot de bolnavi. Într-o lucrare mai veche, pe un lot de 45 bolnavi cu carcinoame diferențiate în stadiile I și II, supraviețuirea la 5 ani a fost de 100% pentru carcinomul papilar și de 50% pentru cel folicular.

Tratamentul postchirurgical se aplică în scopul completării tratamentului chirurgical și pentru a-i consolida rezultatele. Hormonoterapia (tiroxina) are rolul de a suprima secreția de TSH. Pe serii mari de cazuri s-a demonstrat că tratamentul hormonal a îmbunătățit rata de supraviețuire postoperatorie (15), iar cînd a fost aplicat independent, a dus la regresiunea nodulilor (15). Recent, i s-a găsit și un suport teoretic prin evidențierea receptorilor funcționali ai TSH-ului în celulele tumorilor tiroidiene (17), și s-a demonstrat experimental că stimularea cu TSH favorizează creșterea tumorală (17). Acest tratament a fost aplicat la toți bolnavii noștri. Radioterapia postoperatorie sub forma iradierii externe (röntgenterapie sau telecobaltoterapie) sau interne (^{131}I radioactiv) se aplică pentru a reanaliza „ablația" țesutului tiroidian restant ; nu se poate considera că tratamentul se adresează țesutului tumoral restant, întrucît nu se poate preciza dacă țesutul tiroidian restant fixator de ^{131}I este tumoral sau normal (83). Rațiunea acestui tratament este triplă : 1) În carcinoamele diferențiate, în special cele papilare care sînt mai frecvente, fiind multifocale, în 60—80% din cazuri există riscul de a rămîne țesut tumoral în locul afectat (dacă lobectomia a fost subtotală) sau în lobul contralateral ; 2) Ablația țesutului tiroidian pregătește bolnavul pentru tratamentul metastazelor (ganglionare sau la distanță) cu ^{131}I ; hipotiroidia indusă astfel duce la creșterea secreției de TSH, care stimulează captarea ^{131}I de către metastaze. 3) Tratamentul cu ^{131}I face inutilă reintervenția pentru completarea (totalizarea) unei intervenții anterioare (11). În seria noastră de bolnavi am aplicat radioterapia postoperatorie sistematic : în primii ani ai intervalului studiat s-a efectuat röntgenterapie (50% din cazuri), iar în ultimii ani am preferat telecobaltoterapia (iradiere cu energii înalte) sau ^{131}I.

Scanned with OKEN Scanner

B. Paratiroidele

Chirurgia paratiroidelor este implicată atît în tratamentul hiperparatiroidismului, cît și în cel al hipoparatiroidismului. Hiperparatiroidismul este în 90% din cazuri rezultatul hipersecreției unui adenom și în 10% a formelor difuze, și rar a unui neoplasm paratiroidian.

Dintre metodele actuale de diagnostic, în afară de dozarea calciului, a fosforului, a fosfatazei alcaline serice, a calciului și hidroxiprolinei urinare și de grafiile osoase, de o valoare certă este biopsia osoasă. Datele histo-morfometrice ale țesutului osos recoltat care pledează pentru hiperparatiroidism sînt : rezorbția osoasă, mărirea ariei juxta-osteocitice și a țesutului osteoid din osul trabecular (22). De mare valoare și specificitate este și determinarea serică a osteocalcinei, ca martor al turnoverului osos. Aceasta este statistic semnificativ corelată cu calcemia, nivelul parathormonului și greutatea adenomului (22). Metoda cea mai exactă pentru descrierea funcției paratiroidiene este dozarea parathormonului seric.

Localizarea preoperatorie a paratiroidelor este deosebit de importantă și necesitatea ei a condus la o serie de explorări moderne. Tomografia computerizată evidențiază, după May, adenoame paratiroidiene cu greutate de peste un gram și diametru de peste 1,6 cm (56). Echografia are o acuratețe destul de redusă, 70% după Rastad, iar diametrul minim sesizabil este de 1,3 cm (70). Echografia cu rezoluție înaltă, utilizează frecvența de 10 MHz și permite evidențierea de structuri mai mari de 1 mm la o profunzime de 4—5 cm. Aplicînd această metodă la 165 de pacienți, May a obținut rezultate exacte la 90% din cazuri (56). Altă metodă folosită este arteriografia selectivă.

Dintre metodele izotopice amintim scintigrafia cu ^{75}Se sau cu $^{201}Th/^{99m}Tc$.

După Krubsack, valoarea celor trei metode principale de detecție a tumorilor paratiroidiene (scintigrafia cu $^{201}Th/^{99m}Tc$, tomografia computerizată și echografia) este exprimată prin sensibilități de : 72%, 72% și 57% și specificități de 92%, 93% și 96% (49). Datele sînt concordante cu cele ale lui Norton (64) și a altor autori (78).

Indicația de tratament chirurgical se punea, în mod clasic, în momentul stabilirii afectării osoase sau renale, sau la apariția secundară a unui ulcer sau pancreatite. Actualmente se constată o atitudine mai intervenționistă și chirurgicalizarea precoce a bolnavilor hiperparatiroidieni, de îndată ce s-a stabilit diagnosticul, chiar dacă simptomatologia și răsunetul general al bolii sînt minore (7). Tehnica chirurgicală trebuie să fie deosebit de minuțioasă, cu o explorare atentă a regiunii pentru descoperirea tuturor glandelor și a adenoamelor mici, cu localizare aberantă.

Rezultatele terapiei chirurgicale sînt bune, iar recidivele reduse (25). Bruining și colab., într-un studiu pe 615 cazuri, au avut 3,7% recidive (7). Paratiroidectomia nu rezolvă condrocalcinoza, simptom relativ frecvent (18%), nici în hiperparatiroidismul primar, nici în cel secundar (35).

Scanned with OKEN Scanner

Două probleme ale chirurgiei paratiroidelor sînt, de asemenea, actuale : tratamentul recidivelor și al hiperparatiroidismului persistent, deci corecția operației inițiale și problema cancerului paratiroidian.

Chirurgia recidivei sau a recăderii hiperparatiroidismului întîmpină cel mai dificil obstacol în identificarea sediului formațiunii hipersecretante restante. Metodele de localizare sînt cele amintite, la care se adaugă arteriografii ultraselective și cateterizări venoase foarte minuțioase care merg pînă la vene de calibru mic, cum sînt venele timice (63). Biopsia prin aspirație cu ac subțire se practică și în cazul paratioidelor, pe baza ghidajului oferit de echo- sau tomografie. În cazul paratiroidelor, identificarea țesutului biopsat nu se face citologic, ci biochimic, prin evidențierea parathormonului (70). O metodă utilizabilă și intraoperator este ultrasonografia cu rezoluție înaltă, care atunci cînd identifică adenomul restant (în 70% din cazuri), reduce cu 50% timpul reinterveției (64). Identificarea preoperatorie a sediului țesutului hipersecretant restant orientează actul operator, începînd cu incizia. Calea de abord poate fi cervicală (aproape regula, dacă intervenția primară s-a efectuat pentru hiperplazie difuză) cervico-sternală sau numai transsternală. Aplicare concretă a mai multor metode de detecție permite localizarea în 80—90% din cazuri. Pentru paratiroidele nelocalizate, singura resursă restantă este explorarea operatorie minuțioasă (89). Dacă explorarea cervicală nu duce la identificarea adenomului, se recomandă timectomia, deoarece circa 60% din glandele aberante toracice sînt situate în timus sau posterior acestuia (63).

Rezultatele reinterveților pentru hiperparatiroidism depind în mod esențial de existența unei echipe competente (chirurg endocrin, radiolog, endocrinolog) și dotări tehnice diagnostice corespunzătoare (37, 64). Experiența clinicii Mayo este foarte elocventă în acest sens : la 157 de cazuri, cărora li s-au practicat 197 de interveții, nu au avut mortalitate ; calcemia a fost controlată la 89% din pacienți, cu 13% hipoparatiroidism și 4% leziuni recurențiale unilaterale (37).

Carcinomul paratiroidian este o cauză rară a hiperparatiroidismului, 1—3% (33), încît experiențele sînt numeric reduse. După Fujimoto, rata recidivei postoperatorii este de 25%. Localizarea recidivei este posibilă prin scintigrafie cu ^{201}Th, iar a metastazelor pulmonare prin tomografie computerizată. Curabilitatea recidivei, printr-o terapie radicală (inclusiv extirparea metastazelor pulmonare), este de 85%, iar prevenirea recidivei la prima intervenție este posibilă prin disecția „în bloc“ atunci cînd diagnosticul de neoplasm se poate pune preoperator (33).

O problemă actuală în chirurgia endocrină este hipoparatiroidismul lezional sau iatrogen. Preocupările pentru rezolvarea acestei situații au reținut încă din deceniul al treilea al secolului nostru (1926 Lahey) ideea transplantului paratiroidian. După Iacob și Dunphy, în 1963 erau citate în literatură 71 de alografe care au reușit să înlăture total sau parțial hipoparatiroidismul pentru mai mult de 3 luni (31).

O concluzie a tuturor autorilor care s-au ocupat de problema transplantului paratiroidian este că acesta ar putea reprezenta o soluție

Scanned with OKEN Scanner

competitivă cu mijloace medicale, pentru rezolvarea dificilei probleme a hipoparatiroidismului și a hipocalcemiei (71). Dificultatea cea mai importantă în realizarea transplantului paratiroidian o reprezintă fenomenul de rejet. Studiile lui Friedman au evidențiat faptul că țesutul paratiroidian nu este privilegiat din punct de vedere imunologic, transplantul paratiroidian fiind mai dificil decît cel renal (71, 32). Mai puțin imunogen este țesutul paratiroidian fetal, însă acesta prezintă inconvenientul unei alterări rapide după prelevare (71, 32).

Rotmund raportează 100 de cazuri de autografe imediate după paratiroidectomie totală, din care la un an 90% prezentau funcție paratiroidiană normală (71). Aceasta demonstrează că dificultățile nu sînt de ordin tehnic (pentru că nu se practică microchirurgia, ci implantul), ci de ordin imunologic. Autografa cu țesut crioprezervat are un prognostic de numai 50% (48).

O speranță în soluționarea problemei rejetului este reprezentată de Cyclosporină, a cărei acțiune imunosupresivă a fost descoperită de Brel în 1976. În 1980 Starzl și colab. realizează primul studiu de amploare asupra imunosupresiei cu Cyclosporină.

Efectele secundare cele mai reprezentative sînt nefrotoxicitatea, hepatotoxicitatea, hiperpotasemia, tremorul, hiperplazia gingivală și hirsutismul.

Utilizarea Cyclosporinei pentru protejarea transplantului paratiroidian este încă în stadiu experimental, nefiind cu totul pregătită pentru sfera clinică.

C. Corticosuprarenala

Chirurgia corticosuprarenalei este implicată în tratamentul bolii Cushing, a altor tumori secretante ale suprarenalei (8, 74) și ca tratament adjuvant în cadrul terapiei complexe a cancerelor mamare și prostatice. Metodele moderne de diagnostic sînt : determinarea ACTH-ului seric, testul supresie cu dexametazonă, testul de metyrapor, tomografia computerizată, angiografiile selective și scintigrafia cu ^{131}I — iodocolesterol (34). Ca tactică operatorie se profilează tot mai clar necesitatea suprarenalectomiei bilaterale într-un timp, atît în boala Cushing, cît și în celelalte indicații ale suprarenalectomiei (81). Rezultatele chirurgiei corticosuprarenalei le ilustrăm prin experiența pe 10 ani a clinicii Mayo. Rezultatele imediate arată o mortalitate de 5,6% și o morbiditate postoperatorie semnificativă la 40% din pacienți. Supraviețuirea la 5 și 10 ani, atît în formele neoplazice, cît și în adenoamele benigne, a fost mai scăzută decît cea așteptată (90). Rezultatele în suprarenalectomia pentru neoplasme mamare și prostatice sînt relativ bune după unii autori (73). În ultimii ani indicațiile suprarenalectomiei în neoplasme mamare s-au redus.

Scanned with OKEN Scanner

D. Medulosuprarenala

Dintre tumorile medulosuprarenalei, neuroblastomul aparține chirurgiei pediatrice, de obicei. Feocromocitomul se localizează în suprarenală în circa 80—90% din cazuri (80), restul se dezvoltă în ganglionii simpatici sau alte țesuturi conținînd celule cromafine. Dimensiunile pot fi variabile, de la noduli de cîteva grame pînă la 3 600 g (73).

Investigațiile în feocromocitom cuprind două etape : confirmarea diagnosticului de suspiciune clinică și localizarea tumorii. Pentru confirmarea diagnosticului se utilizează dozarea catecolaminelor circulante, dar mai utilă a metaboliților urinari ai acestuia. Rupă Wheeler și colab. dozarea acidului vanilmandelic urinar dă rezultate fals pozitive în 21% din cazuri, pe cînd a metanefrinei doar la 4% din cazuri. În feocromocitom metanefrina urinară crește de la 32,9 ± 16,4 microg./24 ore, cît este valoarea normală, la 1 300 ± 700 microg., iar normetanefrina de la 44,2 ± 32,9 microg. la 1 120 ± 840 microg. în studiul amintit (92).

Faradon a demonstrat că tumorile mici (sub 50 g) produc rapid catecolamine și le deversează în cantitate mare în sînge, pe cînd cele mari (peste 50 g) produc mai lent și deversează mai puțin. O parte din catecolaminele produse de aceste tumori sînt metabolizate chiar de tumoră, rezultînd creșteri importante ale metaboliților în sînge și urină (92).

S-a demonstrat că în feocromocitom sînt crescute, izolat sau asociat, și polipeptidele hormonale ale sistemului APUD : VIP, Somatostatina, substanța P și Motilina. Creșterea asociată a lor se corelează mai frecvent cu feocromocitomul malign (86).

Pentru localizarea tumorii sînt folosite : grafii simple de față și profil, pielografie intravenoasă + nefrotomografie, cu acuratețe de 67% (92), tomografie computerizată cu acuratețe de 88% (92), scintigrafie cu ^{131}I — metaiodobenzyl-guanidină (^{131}I — MIBG). Această metodă permite evidențierea feocromocitomului, indiferent de localizare (80). Ultrasonografia evidențiază leziunile mai mari de 3 cm. Arteriografia selectivă și cateterizarea venei cave și a venelor renale cu determinarea selectivă a catecolaminelor sînt deja în uz curent (73, 92).

Rezultatele tratamentului chirurgical arată o mortalitate quasinulă, iar supraviețuirea foarte mare pentru formele benigne, pe cînd în cele maligne atinge 44% la 5 ani (92).

Se mai utilizează chimioterapia cu streptozotocyn și asocierea Adriamicină, Vincristină și BCNU. Radioterapia externă în doză unică de 3 500 r sau ^{131}I — MIBG dau unele rezultate. Cu ultima dintre metodele radioterapeutice, Austin a obținut rezultate favorabile la 50% din bolnavi (92).

E. Insulinomul

Este o tumoră rară care în 10% din cazuri este multiplu și în 10% este malign. Simptomatologia de debut aparține, în general, sindromului hipoglicemic (36). Pentru diagnosticul de certitudine se dozează ni-

Scanned with OKEN Scanner

velul seric al proinsulinei și peptidei C, iar pentru localizarea tumorii se folosesc : angiografie selectivă, echografie, tomografie computerizată. În cazul tumorilor singulare, tratamentul este reprezentat de enucleorezecție sau panoreatectomia parțială. Dacă tumora nu poate fi localizată cu exactitate, se practică rezecția oarbă progresivă a pancreasului, începînd de la coadă, cu monitorizarea glicemiei și a insulinei (42).

Diazoxidul nu este o alternativă acceptabilă a chirurgiei în insulinom, deoarece rezultatele sînt bune numai în 50% din cazuri (36). Utilitatea acestui produs, în doze de 400 mg/zi, s-a dovedit în controlul hipoglicemiei (preoperator pînă la localizarea insulinomului), în contraindicațiile chirurgiei, în eșecuri ale terapiei chirurgicale sau în cazul metastazelor multiple insulino-secretante, ca tratament paleativ (36).

O speranță în tratamentul tumorilor maligne ale pancreasului endocrin o reprezintă streptozotocinul, care are efect toxic direct asupra celulelor producătoare de insulină. Utilizînd această substanță, Kennedy a reușit să prelungească viața a 2/3 din bolnavii cu carcinomatoză (46).

Bibliografie

1. ATTIS J. N., MOSKOWITZ G. W., MARGOULEFF D., LEVY I. M. — Feasability of total thyroidectomy in the treatment of thyroid cancer. *Am. J. Surg.*, 138 : 555—560, 1979.
2. BARRACLOUGHT B. N., REEVE T. S., DUFFY P. J., PICKER R. H. — The localization of parathyroid tissue by ultrasound scanning prior to surgery in patients with hyperparathyroidism. *World. J. Surg.* 5 : 91—95, 198.
3. BOEY J., HSU C., COLLINS R. J., WONG J. — A prospective controlled study of fine needle aspiration and tru-cut needle biopsy of dominant thyroid nodules. World *J. Surg.* 8 : 458—461, 1984.
4. BOEY J., COLLINS R. J. — One-hand racquet grip for tru-cut thyroid biopsy. World *J. Surg.* 8 : 388—390, 1984.
5. BOEY J., HSU C., COLLINS R. J. — Fals negative errors in fine-needle aspiration biopsy of dominant thyroidnodules. *World J. Surg.* 10 : 623—631, 1986.
6. BOEY J. — Invited commentary. *World J. Surg.* 10 : 680—681, 1986.
7. BRUINING H. A., SUTTMANN J. R., LAMBERTS S. W. J., BIRKENHÄGER J. O. — Resultats of operative treatment of 815 patients with primary hyperparathyroidism. *World J. Surg.* 5 : 85—89, 1981.
8. BRUINING H. A., ONG E. G. L., GERSHUNY A. P., LAMBERTS S. W. J. — Cushing's syndrome and pheochromocytoma caused by adrenal tumour, also containing metenhephalin and somatostatin : A case report. *World J. Surg.*, 9 : 639—641, 1985.
9. BUCKWALTER J. A., GURLL N. J., THOMAS jr. C. G. — Cancer of the thyroid in youth. *World J. Surg.*, 9 : 15—21, 1981.
10. CADY B. — Evaluation of beck masses. *Surg. Cl. North Am.* 50 : 559—566, 1970.
11. CADY B. — Surgery of thyroid cancer. *World J. Surg.* 5 : 3—12, 1981.
12. CALOGHERA C., MOGOȘEANU A., BORDOȘ D. — Chirurgia tiroidei și paratiroidelor. Edit. Facla (Timișoara), 1976.
13. CALOGHERA C., BORDOȘ D., GROZESCU M., NICOARĂ ADRIANA, ANGHEL I., LUNGU G., CHIRIAC I., DUMELE SUSANA, VASILIU LUCIA — Tumorile maligne ale tiroidei ; experiența noastră. *Comunic. la USSM, Filiala Timiș, Secția Chirurgie*, 1987.
14. CALOGHERA C., BORDOȘ D., GROZESCU M., NICOARĂ ADRIANA, ANGHEL I., DUMELE SUSANA — Indicații, experiență și rezultate în chirurgia tiroidei. *Comunic. la Consf. Interjud. Chirurgie, Tg. Mureș*, 1987.
15. CLARK C. H. — TSH suppresion in the menagement of thyroid nodules and thyroid cancer. *World J. Surg.* 5 : 39—46, 1981.

Scanned with OKEN Scanner

41. HARNES J. K., FUNG L., THOMPSON H. W., BURNEY R. E., McLEOD — Total thyroidectomy : Complications and technique. *World J. Surg.* 10 : 781—786, 1986.
42. HIRNER A., HARDING R., KARAVIAS P. H., STALLKAMP B. — Surgical therapy of hyperinsulinism. *World J. Surg.* 5 : 767—769, 1981.
43. JEHANNO C., LAVERGNE A., LE CHARPENTIER Y., DUBONT C. — Successful resection of intrathoracic metastases form two patients with parathyroid carcinoma. *World J. Surg.* 8 : 547—550, 1984.
44. JENSEN M. D., CHARIB H., NAESSENS J. M., VAN HEERDEN J. A., WHEELER M. H. — Treatment of toxic multinodular goiter (Plummer's dissease) : Surgery or radioiodine. *World J. Surg.* 10 : 673—680, 1986.
45. KAPLAN M. M. — Clinical and laboratory assessment of thyroid abnormalities *Med. Cl. North Am.* 69 : 863—879, 1985.
46. KENEDY T. — The management of the hipoglicemic patient. *World J. Surg.* 8 : 718—724, 1983.
47. KINNAERT P., VANHEWEGHEM J. L., FUSS M. — Total parathyroidectomy and parathyroid autograft for renal osteodystrophy. Analysis of the cause of failare. *World J. Surg.* 9 : 500—505, 1985.
48. KLEMPA I., FREI U., RÖTGER P., SCHNEIDER M., KOCH K. M. — Parathyroid autograft — Morphology and function : 6 years' experience with parathyroid autotransplantation in uremic patients. *World J. Surg.* 8 : 540—544, 1986.
50. LAZĂR C., DIACONESCU M. — Hipertiroidiile. Edit. Junimea, (Iași), 1980.
51. LEE K. S., KIM K., HUR K. B., KIM C. K. — The role of propranolol in the preoperative preparation of patients with Graves' disease. *Surg Gynecol. Obstet.* 162 : 1986
52. LEEPER R. D. — Thyroid cancer. *Med. Cl. North Am.* 69 : 1 079—1 094, 1985.
53. LÖWHAGEN T., WILLEMS J. S., LUNDELL G., SUNDBLAD R., GRAMBERG P. O. — Aspiration biopsy cytology in diagnosis of thyroid cancer. *World J. Surg.* 5 : 61—70, 1981.
54. LUNDQUIST S., PERSLIDEN J., SMEDS S. — Intraoperative scintigraphy in surgical treatment of thyroid carcinoma : evaluation of a new technique. *World J. Surg.* 10 : 713—718, 1986.
55. MARVIN S., WOOL M. D. — The investigation and treatment of hyperthyroidism. *Surg. Cl. North Am.*, 50 : 545—558, 1970.
56. MAY G., MEREDITH J., JOHNSON M. — The radiologist's role in acute endocrine problems. *World J. Surg.* 6 : 725—734, 1982.
57. MEZŐ-SZABO ELISABETA — Cancerul tiroidian ; considerații terapeutice. Lucrare de diplomă, 1978.
58. MIENY C. J., FRANZ R. C., VENTER I. D. — The management of severe hyperthyroidism. *World J. Surg.* 6 : 789—796, 1982.
59. MILLER J. M. — Evaluation of thyroid nodules. *Med. Cl. North Am.* 69 : 1 063—1 079, 1985.
60. MILCU S., ARSENI C., JUVARA I., PROCA E., SETLACEC D., GOZARIU L., CHIRICUȚĂ I. — Cancerul și alte tumori ale sistemului endocrin. *Enciclopedia oncologică*, 14, Cluj-Napoca, 1984.
61. MIYAUCHI A., ENDO K., OHTA H., TORIZUKA K., MATSUZUKA T., KOBAYASHI A., KUMA K., MAEDA M. — ^{99m}Tc (v) Dimetroaptosuccinic acid scintigraphy for medullary thyroid carcinoma. *World J. Surg.* 10 : 640—646, 1986.
62. LYNN J., GAMUROS O. I., TAYLOR S. — Medullary carcinoma of the thyroid. *World J. Surg.*, 5 : 27—33, 1981.
63. NORTON J. A., SCHNEIDER P. D., BRENNAN M. F. — Median Sterotomy in reoperations for primary hyperparathyroidism. *World J. Surg.*, 9 : 807—812, 1985.
64. NORTON J. A., SHAWKER T. H., JONES B. L., SPIEGEL A. M., MARY S. J., FITZPATRICK M. L., AURBACH G. D., DOPPMAN J. L. — Intraoperative ultrasound and reoperative parathyroid surgery. An initial evaluation. *World J. Surg.* 10 : 631—640, 1986.
65. PITIȘ MARCELA, IONESCU B., DUMITRACHE C., GRIGORESCU A., EȘANU C., COCULESCU M., MICLEA E. — Endocrinologie. Edit. Did. și Pedag. (Buc.), 1985.

Scanned with OKEN Scanner

XVII. CHIRURGIA PLASTICĂ ȘI REPARATORIE

AGRIPA IONESCU

1. Problema arsurilor

Numărul arsurilor ca și al traumatismelor, în general, cresc an de an. Problema arsurilor este importantă nu numai sub aspect cantitativ, dar mai ales prin categoria de bolnavi pe care îi creează, prin durata lungă a bolii, numeroasele complicații, mortalitatea ridicată, sechelele grave locale și generale ce necesită tratamente îndelungate, necesitatea unor unități specializate, costul ridicat al tratamentului, care sînt cele mai pregnante aspecte.

Dacă ținem seama că jumătate din pacienți sînt copii, care trebuie tratați toată perioada de creștere, iar sechelele rămîn toată viața, atunci aspectul social al problemei devine și mai pregnant.

În urma unui studiu statistic asupra arsurilor între anii 1973—1985 efectuat în Bulgaria, Ivanov și colab. au ajuns la concluzia că în 1990, 5,2% din copii și 9,5% din populația adultă vor suferi de arsuri, iar că în 1995 cifrele vor crește ușor, respectiv 5,53% pentru copii și 11,59% pentru adulți (24).

Aproximativ aceleași cifre sînt date pentru situația din S.U.A. de C. C. Baker (1981). Două milioane de americani sînt arși în fiecare an, 75 000 spitalizați și 12 000 mor în urma arsurilor.

În introducerea articolului autorii declară „că arsura gravă este cel mai devastator traumatism fizic și psihic, pe care poate să-l sufere o persoană" (25).

Țările Scandinave, care constituie o entitate destul de omogenă sub aspect cultural, economic, social, au la o populație de aproximativ 22 milioane cca 85 000 de pacienți arși, din care 5 300 spitalizați pentru arsuri. Dintre aceștia 70% sînt arsuri pînă la 10% suprafață a corpului, 25% arsuri pînă la 11—30%, iar 5% arsuri severe peste 30% din suprafața corpului (26).

Și iată cum „arată" raportul unui mare dezastru după o explozie produsă în Mexico :

„Dimineața devreme, în ziua de luni 19 noiembrie 1984 a avut loc unul dintre cele mai mari accidente din istoria industriei. O cantitate mare de LPG (amestec de propan și butan) la un depozit cu o capaci-

tate de 16 000 m^3, a explodat. O suprafață de 100 000 m^2 a fost grav afectată, distrugînd 270 de case, cu 550 morți. 7 000 de oameni au necesitat ajutor medical, 2 000 au fost spitalizați, dintre care 625 cu arsuri grave. 360 ambulanțe și 5 helicoptere au transportat bolnavi la 33 spitale diferite. 60 000 oameni au fost evacuați. Au participat în primele 24 h, în echipele de salvare peste 7 000 de persoane, dintre care medici 990, surori 1 800, personal paramedical 1 400, militari și voluntari 2 000". Serviciul medical din Mexic s-a dovedit bine organizat (27).

În Suedia este constituit un Comitet pentru Dezastre în Medicină încă din 1965 care l-a trimis pe prof. G. Artursen în 1978 la Las Alfaques, în Spania, ca să studieze :

1. Scena dezastrului; ce s-a întîmplat, numărul și tipurile de accidentați.
2. Organizarea spitalelor desemnate pentru îngrijirea cazurilor.
3. Evacuarea pacienților în țările de origine.
4. Rata supraviețuirii accidentaților.

Articolul în care se analizează situația creată la locul accidentului a apărut în 1981 (28). La 2 luni de la accidentul din Las Alfaques din 250 arși grav au murit 210, aproximativ 85%. Cifrele nu se referă la toți bolnavii arși. În concluzie, autorul arată că dacă accidentul s-ar fi produs în Suedia ar fi trebuit folosite 6 secții de terapie intensivă, 4 echipe chirurgicale în 6 diferite spitale și toate paturile speciale de terapie intensivă din țară ca să trateze acești bolnavi. În plus o mare parte din celelalte activități chirurgicale a acestor spitale ar fi trebuit redusă la minimum și un număr considerabil de personal suplimentar angajat. Secțiile medicale ar fi fost supraaglomerate o lungă perioadă de timp (28).

Progresele realizate în descifrarea mecanismelor vieții celulare au dus la o mai bună înțelegere a proceselor fiziopatologice ale bolii arsului și respectiv a măsurilor care trebuie aplicate „preventiv" odată cu inițierea tratamentului.

Interesarea și afectarea tuturor organelor bolnavului ars au necesitat cercetări ample clinico-experimentale multidisciplinare, ce au reclamat și dezvoltarea unei baze materiale (spitale, tehnico-materiale, aparatură, instalații) și cadre de specialitate, care au modificat și simplificat evoluția bolnavului ars. În acest sens mi se pare deosebit de interesante lucrările Conferinței a III-a de Arsuri — Moscova — ce a avut loc în 11—12 decembrie 1986.

Astfel, în R.S.F.S. Rusă funcționează 60 de secții specializate în arsuri cu un număr de 2 620 paturi, dintre care 5 în institute științifice de cercetare (1).

Numărul bolnavilor arși tratați în aceste secții specializate (47 300) reprezintă doar 17% din toți bolnavii arși internați în spitale.

Revoluția tehnico-științifică (M. I. Kuzin, V. K. Sologub) a permis tratarea acestor bolnavi fără pansamente, într-un mediu dirijat, abacterial și condițiile creării lui (2). Așezarea bolnavilor arși în paturile obișnuite de spital, chiar și în condițiile unei îngrijiri locale foarte co-

Scanned with OKEN Scanner

recte, duc la necroză secundară, la agravarea plăgii arse și la instalarea unei necroze umede.

Bolnavii arși gravi sînt așezați în paturi tip Klinotron cu „pernă de aer", „suflați" cu aer cald uscat 36°—38°, steril, cu viteza de 0,6 m/minut. Contactul corpului se realizează uniform pe toată suprafața, presiunea locală nedepășind 10—15 mm coloană mercur, cu excepția capului și călcîielor unde reprezintă 35 mm coloană mercur.

Astfel se realizează condițiile optime pentru confortul și temperatura bolnavului. Are loc o rapidă uscare a plăgii arse și formarea „crustei", indiferent de localizarea arsurii, o reducere importantă a pierderilor proteice, a apei și a electroliților și ca atare o scădere a pierderilor energetice și a catabolismului (3).

Pierderile de apă sînt însoțite de o considerabilă pierdere de căldură (580 Kcal sînt necesare pentru a converti un litru de apă în vapori). Într-o arsură moderată 5—6 litri de apă și 3 000—3 500 Kcal. se pierd în 24 ore numai pe această cale (4).

Formarea crustei pe plaga arsă, după 12—36 ore de la plasarea bolnavului pe Klinotron, explică rapida ameliorare a stării generale a bolnavului, scăderea temperaturii, creșterea apetitului. Desigur tratamentul general susținut are loc și în aceste condiții, însă tendința la normalizare are loc mult mai repede. Necesitățile de azotat la acești bolnavi, față de cei tratați cu mijloace convenționale au fost cu 25% mai scăzute (3).

De asemenea, investigațiile bacteriologice au arătat o coborîtă scădere a florei în plaga arsă, de la 10^5—10^9 la 10^1—10^3, iar la bolnavii cu arsuri recente, nu au avut loc infecții cu flora spitalului.

Pentru a crea un mediu convenabil abacterial se folosesc „izolatoare" cu instalații de „laminar flow", unde se poate controla și modifica temperatura, presiunea și umiditatea aerului în raport cu circulația lui și necesitățile terapeutice. Astfel s-au creat 5 diferite tipuri de instalații : pentru 1 pat adult, pentru 1 pat copil, pentru 2—3 paturi, pentru un membru izolat (toracic sau pelvin) sau pentru trunchi (5).

Tratamentul local al plăgii arse

Alături de preparatele cunoscute sulfamylon, sulfadiazin, nitrat de Ag 0,5% sol., cremă gentamicină, sînt recomandate preparatele pe bază de iod — de tipul betadinei, iod-pavidon, iodonal, iodopiron. Soluția apoasă de iodopiron 1% (6, 7), care, deși după utilizarea ei nu s-a obținut niciodată sterilizarea plăgii arse, a redus întotdeauna de 30—100 ori numărul microorganismelor din plagă (de la $4 \cdot 10^3 \pm 2 \cdot 10^1$ la $4 \cdot 10^2$—$8 \cdot 10^1$), fapt ce a permis grefarea cu succes a plăgilor restante cu transplante de piele liberă despicată.

Un antiseptic deosebit de activ este preparat din sol. 1% iodopiren ca substanță activă și un produs spumant.

Activitatea bactericidă se realizează într-un minut asupra stafilococilor, proteus, Klebsiella, anaerobi sporulați, și în 4 minute pentru Pseudomonas aeruginosa.

Calitățile antiseptice, lipsa reacțiilor alergice și a toxicității îl recomandă pentru băile terapeutice la arși, pe o durată de 15—20 minute,

Scanned with OKEN Scanner

într-o concentrație de 1 : 32 sau 1 : 50, ca și pentru spălarea mîinilor chirurgului, care rămîn sterile. Peste 2 1/2 ore transpirația din mănușile cu care a operat chirurgul este sterilă (9).

*

Anul acesta am primit spre testare un nou topic local efectiv contra infecțiilor cu stafilococ cu denumirea comercială de Bactroban — o formulă conținînd 2% mupirocină într-un unguent cu polyethylin glicol sub 2 forme : unguent în tub de 15 g sau aplicat pe tüll, păstrat în plicuri sterile, conservate la rece (18, 19, 20, 21, 22). Noi am aplicat pentru prima oară acest antibiotic în arsuri. Rezultatele utilizării clinice pe plaga arsă au fost bune — mai ales pentru unguentul simplu, aplicarea tüll-ului necesitînd folosirea în indicații speciale (23). Nu întotdeauna însă s-a obținut dispariția stafilococului din plagă.

*

Pentru a grăbi îndepărtarea escarei se recurge la „necrectomia chimică“ precoce, utilizînd un unguent în care concentrația de acid salicilic este 40% (7) sau 5—20—40% (concentrațiile mai joase pentru copii) sau un amestec de acid salicilic 24% și acid lactic 12% (8). Totuși analiza rezultatelor obținute prin utilizarea necrectomiei chimice față de îndepărtarea escarei pe cale chirurgicală, este net în favoarea celei chirurgicale, care făcută cu discernămînt, evită bolnavului o serie de complicații (10), supurații prelungite, stări septice, un timp mai lung de vindecare, observații pe care le-am făcut și noi cu ani în urmă, fapt ce ne-a determinat să abandonăm necrectomia chimică.

*

În acoperirea plăgilor după arsură, în afară de utilizarea auto- și hemotransplantelor, se folosește un „pansament biologic“ din piele de porc perforată (15—20 mm ∅), sterilizată și conservată în 0,25% sol. formalină și 20% glicerină (12).

*

Lipsa de zone donatoare la bolnavi cu arsuri întinse au îndreptat cercetările spre cultura pielei în laborator.

Cultura de celule epiteliale asigură creșterea din 1 cm^2 de piele a unei suprafețe de 0,6 m^2 într-un monostrat de celule epiteliale. S-a ajuns la concluzia că dezvoltarea „gazonului“ celular se găsește în raport direct cu concentrația numărului de celule folosite în cultură. Pentru formarea în decurs de 1 lună a unui strat unicelular epitelial este necesară utilizarea unei concentrații de epidermocite de cel puțin $10^5/cm^2$ (13).

*

În tratamentul plăgilor arse în suprafață de peste 1 m^2 s-a utilizat laserul cu neon-heliu, urmărindu-se ameliorarea microcirculației țesuturilor, determinată cu ajutorul unui fluometru Doppler.

S-a constatat că iradierea efectuată pe o durată de 30 secunde, la 3 minute, într-un număr de 8—12 ședințe, a dus la mărirea volumului

Scanned with OKEN Scanner

vascularizației în zona arsă de 4 ori. Bolnavi urmăriți 1,5 ani după laser-terapie nu au făcut cicatrici (14). De asemenea, laserul a fost utilizat și după ce a fost grefată plaga (15).

Țesuturile în care apa este componentul principal, în cazul de față pielea umană, sînt caracterizate printr-o înaltă temperatură specifică și o joasă conductibilitate termică. Astfel, aceste țesuturi se încălzesc încet, iar răcirea lor se produce de asemenea încet. Durata supraîncălzirii țesuturilor este considerabil mai lungă decît acțiunea agentului extern ce produce arsura. Aceasta înseamnă că și în absență, după întreruperea contactului cu sursa ce produce arsura, căldura continuă să penetreze în profunzimea țesuturilor. Răcirea imediată pentru cel puțin 30 minute după arsură ar avea un rol important în reducerea gravității afectării țesuturilor arse (4).

Aceste adevăruri cunoscute de sute de ani și-au găsit acum o cale de rezolvare prin introducerea crioterapiei în tratamentul imediat al arsului.

Crioterapia arsurilor poate fi efectuată începînd imediat după producerea accidentului și poate fi aplicată și în afara spitalului. Temperatura variază între +13° și —6°C.

Se folosesc în acest scop săculețe de gheață pregătite în frigidere, ce se aplică pe suprafețele arse cele mai dureroase dar nu foarte întinse, sau, răcirea se obține cu ajutorul unui pulverizator de azot. Tratamentul local al arsurilor se efectuează după ce durerea a încetat. Aceasta înseamnă că în zona arsă circulația sanguină s-a realizat și că s-a obținut reducerea ischemiei țesuturilor afectate de arsură (16).

Extinzîndu-se utilizarea pulverizării cu azot a zonelor donatoare înaintea recoltării transplantelor, pierderile de sînge după recoltare au fost reduse de 2—3 ori, iar vindecarea zonei donatoare s-a obținut mai repede, fără ca evoluția transplantelor să fie afectată (17).

Fiziopatologia arsurilor. Există un consens general că există o patologie comună a tuturor afecțiunilor traumatice, generată de șoc, și că afectarea organelor în boala arșilor, nu este specifică, ci cauza este afectarea structurii celulare. Totuși aceasta nu înseamnă că evoluția, rezolvarea și gravitatea fenomenelor patologice și măsurile terapeutice sînt similare pentru toate afecțiunile generate de șoc.

Aceasta apare clar chiar dacă se compară numai creșterea metabolismului în diverse stări de șoc. Astfel S. O. Liljedahl arată că postoperator, metabolismul crește cu 10%, în peritonite cu 30%, fracturi de oase lungi cu 40%, infecții severe, traumatisme multiple cu 60%, arsuri peste 30% suprafață arsă cu 75%, iar la arsul peste 70% — creșterea metabolismului este de 120% (29).

Fără a încerca să intrăm în amănuntele caracteristice șocului la arși, amintim că datorită reacției inflamatorii după arsură, are loc creșterea permeabilității microvasculare la macromolecule, a presiunii osmotice, rapida dezvoltare a edemului, ce duce la hipovolemie, hemoconcentrație, oligurie, și instalarea perturbărilor generale circulatorii, hipoxie, ce va genera afectarea diverselor organe, efectele respective potențîndu-se reciproc, dacă terapia nu este precoce, susținută și nu precede instalarea acestor fenomene.

Scanned with OKEN Scanner

În arsurile severe, complicațiile, care sînt încă considerate ca făcînd parte din evoluția normală a bolii arsului, produse de tulburările gravé metabolice, autointoxicație și infecție, sînt întreținute de prezența plăgilor arse necrotice, contribuind la întreținerea cercului vicios.

Deși mecanismele etiopatogenice nu sînt complet elucidate se consideră că toxemia arsului este dată de acumularea de peptide cu masa moleculară între 300—5 000 Dalton — așa-denumitele molecule medii (M.M.). Acestea au un rol inhibitor asupra mitocondriilor, a sintezei ADN, a hematiilor, limfocitelor, hemoglobinei, activarea unor fermenți, afectează procesul transportului acizilor aminați, al oxidării lipidelor, afectează funcția celulelor nervoase și a aparatului imunității celulare (1).

Pentru a evita repetițiile vom lua pe rînd diferitele manifestări clinice și organice și tratamentul propus în rezolvarea lor.

*

Tulburările neuro-psihice capătă din ce în ce o pondere mai mare în tratamentul bolnavilor arși. Astfel sînt analizate următoarele sindroame : depresii, asteno-depresii, depresii agresive. Lipsa manifestărilor psihice s-a constatat doar la cca 4% din bolnavii studiați.

S-a observat o psiho-patologie specifică bolii arșilor. Alarma și frica înaintea pansamentelor, a operațiilor, comportament schimbător, apatie, excitabilitate, inhibiție, sau regresiv (întoarcerea la comportamentul copiilor).

Terapia constă în asocierea diazepam-ului cu amitriptilin, sau combinația amitriptilin (0,025—0,05) fenozepam (0,0005—0,001). Rezultatul tratamentului este bun în 80% cazuri (30).

La bolnavii cu arsuri severe, în faza de intoxicație, aspectele dominatoare sînt de nemulțumire, agresivitate, irascibilitate, revendicări, delir etc. La unii bolnavi apar și semne neurologice — pareza nervilor VII, XII.

Electroencefalograma arată unde ascuțite, disritmia undelor alfa, ce caracterizează afectări ale sistemului nervos central. La unii bolnavi aceste modificări se păstrează și după 20 de ani — psihosindrom organic — pe care autorii îl denumesc encefalopatia arșilor (31), iar pe datele tomografiei computerizate se constată prezența unor chiste mici în diferite sectoare ale creierului, lărgirea spațiilor arahnoidale, și alte afectări organice (32).

*

Afectarea microcirculației în regiunea arsă, suferința cardiovasculară, anemia, modificările reologice ale sîngelui... și numeroși alți factori duc în boala arșilor la hipoxie, ce cuprinde toate tipurile de hipoxie. Utilizarea oxigenării hiperbare în scop terapeutic este îndreptățită în toate fazele de boală dar mai ales în perioada toxică și septică a bolii arsului (11).

O relativă contraindicație o reprezintă pneumonia, datorită dezvoltării atelectaziei. Oxigenarea hiperbară se efectuează la 1,5—2 atmosfere pe o durată de 40—90 minute (11).

*

În lucrările celei de a III-a Conferințe Ruse de Arsuri, 22 de lucrări au tratat problema detoxificării arșilor.

Scanned with OKEN Scanner

Geneza intoxicației arșilor este complexă — atît prin distrugerea celulară cît și a toxinelor bacteriene, a produșilor intermediari metabolici, a activării unor substanțe biologice ș.a.

Bolnavii arși fac parte din categoria celor pentru care posibilitățile detoxificării sîngelui sau a plasmei, modifică radical evoluția bolii, atît din punct de vedere al stării clinice cît și a datelor de laborator (27).

Lucrările, efectuate în Moscova (33, 37, 38, 40, 45), Leningrad (36, 39, 43), Kiev (34, 35) dar și la Norilsk (41), Tomsk (42, 44, 50), Minsk (46), Habarovsk (47), Vladivostok (48), Tallin (49), Kemerova (51), Tbilisi (52, 54, 55), Blagovescensk (53), tratează utilizarea plasmaferezei, homoabsorbției (hemofiltrare), hemoperfuziei și hemodializei. Plasmafereza s-a efectuat neîntrerupt, într-o singură ședință înlocuindu-se 80—100% volumul plasmei circulante a bolnavului cu o cantitate corespunzătoare de plasmă de la donatori (33).

În cazurile de arsuri grave s-a asociat plasmafereza cu hemoabsorbția. Efectul terapeutic a fost foarte bun. Starea generală a bolnavului s-a îmbunătățit, delirul a încetat, temperatura s-a normalizat, funcția renală s-a reluat. Moleculele plasmatice de dimensiuni medii (ce produc toxemia), circulante, s-au redus. Toxicitatea plasmei bolnavului determinată prin bioteste s-a redus cu 30—70% (33). De asemenea, toxicitatea tegumentelor și a țesuturilor zonei arse s-a redus (34), s-a ameliorat activitatea fibrinolitică (35); Perveev (42) a făcut operație de înlocuire a sîngelui la 132 bolnavi, volumul sîngelui înlocuit fiind între 1 500—3 500 ml. La copiii pînă la 3 ani, volumul înlocuit a fost de 10—20 ml la 1 kg corp, la cei peste 3 ani, 250—420 ml.

La copii s-a folosit sîngele convalescenților după arsură (sînge imun). Tocilin și colab. (53) au efectuat detoxifierea prin limfoabsorbție în stările clinice foarte grave.

S-a efectuat o prelungită drenare externă a limfei în cantitate de 1,5—6 litri/24 h din canalul toracic. Reinfuzia limfei s-a făcut după ce a fost trecută printr-un filtru special cu cărbune.

Modificările metabolice. Consumul caloric ridicat în arsuri este cunoscut de mult. Nutriția are un rol esențial în susținerea apărării organismului și asigurării necesităților calorice crescute, în lupta contra infecției. Pe de altă parte, infecția este unul din factorii importanți în producerea malnutriției, iar malnutriția proteică la rîndul ei reduce rezistența organismului la infecții și crește rata metabolică. Pentru fiecare 1°C temperatură a corpului, rata metabolică crește cu 13%.

Necesitățile calorice minime sînt de 4 000—5 000 calorii pe 24 ore. Calea preferată de administrare a alimentelor este pe un tub nazo-gastric. Formula recomandată:

— Proteine — 1 g kg greutate corp + 3 g pentru fiecare procent (%) de arsură;

— Calorii 20 cal. kg greutate corp + 70 cal. pentru procentul de arsură (55).

În general, pacienții ce au primit necesarul de proteine au un indice opsonic mai bun, un nivel mai ridicat al C3, IgC și al transferinei (56).

Scanned with OKEN Scanner

Unele aspecte imunologice.

Imediat după arsură apar modificări profunde a activității celulare, a sistemului fagocitar (atît neutrofilele polimorfonucleare cît și macrofagele alveolare) ce reprezintă baza mecanismului apărării de infecții a organismului, în perioada inițială, înaintea dezvoltării reacțiilor imune de apărare.

Studiul T și B al limfocitelor permite o obiectivă apreciere a stării imunității atît celulare cît și umorale (55). Scăderea conținutului din sînge a limfocitelor, T limfocite, T limfocite „active" este un semn nefavorabil al evoluției clinice și de prognostic grav. Ca terapeutică specifică se administrează Tumalin (factor activ de natură polipeptidică extras din Timus) 10 mg 2 ori pe zi. Efectul clinic apare după 7—14 zile și rezultatele se apreciază atît clinic cît și după date de laborator (56).

Tratamentul trebuie individualizat în raport cu imunodeficitele constatate :

— Scăderea cantitativă a B limfocitelor — se administrează preparatul B-activin ;

— Insuficiența sistemului 8 imun — se administrează Tumalin.

— Scăderea globală a T Limfocitelor — se administrează leicotromboplazamin.

— Scăderea conținutului T. limfocite „active" — se administrează preparatul levamizol (57).

2. Chirurgia reparatorie

Metodele lambourilor musculo-cutane, atît transplantarea liberă prin sutură microvasculară, cît și transferul pe pedicul vascular sau vasculonervos, au continuat să fie studiate, perfecționate, lărgite ; uneori au fost modificate și indicațiile. Ne vom referi numai la cele ce aduc contribuții noi, în regiuni anatomice cu probleme mai dificile.

Lamboul musculo-cutan din fesierul mare este folosit în mod obișnuit pentru reconstrucțiile leziunilor de decubit pe sacru, radio-necroze etc. Tegumentele folosite se limitau numai la cele supraiacente mușchiului. În plus, la bolnavii ambulatori, pot apărea suferințe funcționale la mers, dureri, dificultăți în urcatul scărilor.

O.M. Ramirez și colab. (1987), în urma unor studii anatomice, demonstrează că există o bogată conexiune vasculară între artera superioară fesieră și perforantele lombare, ca și anastomoza între sistemul vascular fesier și perforantele din artera profundă femurală.

Scanned with OKEN Scanner

Aceasta a permis lărgirea ariei de indicații cu următoarele noi utilizări : mobilizarea medicală a lamboului, cu extensia suprafeței tegumentare și cu cea supraiacentă pe sacru, mobilizarea porțiunii inferioare a mușchiului pentru a-l folosi în regiunea perineală, avansarea laterală a porțiunii distale a fesierului mare, folosirea mușchiului tensor fascia lata bazată pe extensia sistemului arterial fesier și modificarea lamboului inferior fesier, cu extensia pe porțiunea postero-superioară a coapsei (59).

•

Defectele părților moi, în 1/3 inferioară a gambei cînd însoțesc mai ales fracturile osoase, osteite, sînt greu de rezolvat datorită particularităților anatomice ale regiunii (raportul piele-os, circulație locală săracă).

Mușchiul seleus primește vascularizația în 1/3 proximală prin pediculii arterei popliteale, a arterei tibiale posterioare și a arterei perineale și 3 ramuri musculare din artera tibială posterioară pentru 2/3 distale. De aceea folosirea lui în 1/3 inferioară a gambei nu se putea face, răsturnarea lui pe pedicul distal părînd o soluție riscantă, iar ceilalți mușchi ai regiunii neoferind un material suficient pentru plastie.

Fayman și colab. (1987), în urma unui studiu anatomic, au demonstrat că în 1/2 distală a mușchiului solear, vasele sînt orientate longitudinal. Sistemul de anastomoze al porțiunii mediale a mușchiului dintr-un pedicul distal pleacă din artera tibială posterioară ce se găsește la nivelul unirii celor două sferturi distale ale tibiei.

Irigarea experimentală a vaselor distale demonstrează o vascularizație foarte bună a mușchiului în totalitate, iar despicarea longitudinală împărțind mușchiul în două nu a adus niciun prejudiciu.

Lamboul muscular, despicat medial, obținut pe pedicul distal, a fost utilizat de autor de 7 ori, fără nici un eșec, permițînd o mobilizare ușoară a lui pînă în regiunea inferioară a gambei (60).

•

În chirurgia reparatorie de urgență noi am constatat de mult că *întoarcerea venoasă este mai importantă de multe ori decît aportul arterial,* sau și mai precis spus, că ori de cîte ori întoarcerea venoasă este defectă, țesuturile se necrozează secundar (Agripa Ionescu, Nicolae Chiotan — „Tratamentul plăgilor" la Congresul al XV-lea de Chirurgie, București).

Lucrarea lui R.L. Thatte și M.R. Thatte (1987) demonstrează experimental că un lambou fără circulație arterială poate supraviețui numai pe un pedicul venos, în cazul studiat pediculul venei safene, și că este suficient să fie intactă numai porțiunea cefalică a venei pentru ca supraviețuirea să aibă loc (61).

Back în 1985 a demonstrat că numai aportul arterial este insuficient pentru supraviețuirea unui lambou, dacă sistemul venos este afectat (62).

Thatte mai face o observație ce poate fi foarte utilă în chirurgia de urgență și anume : secționează o porțiune din vena ce era singurul vas al unui lambou insular și punctează defectul introducînd un tub de polietilen de 1—1,5 mm ∅ în venă, pentru a-i asigura continuitatea. În 7 din 11 cazuri vena puntată funcționează satisfăcător peste 10 zile, timp ce poate fi suficient pentru ca vasele de neoformație să preia sarcina asigurării supraviețuirii lambourilor axiale (61).

Scanned with OKEN Scanner

*

Principiul circulației răsturnate — reverse — în vasele sanguine, cum își intitulează Orticochea articolul, merită să fie discutat (63).

Principiul este următorul : cînd mai multe artere (și venele satelite) sînt secționate, circuitul sanguin își schimbă direcția de circulație în vase, distal de locul secțiunii, iar țesuturile irigate de vasele secționate distal, pot fi transferate dintr-o parte a corpului în alta, datorită circulației ce va fi asigurată prin aceste vase.

Autorul consideră că dacă chirurgii plastici vor înțelege principiul circulației reverse, aceasta va deschide un capitol nou în chirurgia reparatorie, superior în importanță celui al lambourilor musculo-cutane.

Autorul afirmă că „Principiul schimbării direcției curentului sanguin în artere și vene este folosit în chirurgie, de secole. Ca exemplu, cea mai generalizată aplicare a principiului (fără să se știe, n.n.) este efectuarea unei anastomoze intestinale sau a unei colostomii, cînd chirurgul folosește principiul schimbării direcției curentului sanguin în arterele și venele mezenterice".

Autorul mai dă exemple din chirurgia reparatorie a feței și a mîinilor, dar acestea sînt regiuni cu circulație specială, bine vascularizate.

În ceea ce privește chirurgia plastică, încă din istoria plastiilor pediculate se cunoaște supraviețuirea lambourilor cu circulația asigurată printr-un pedicul. Dar aceste metode plastice au devenit un bun comun numai după ce s-au stabilit limitele între lățimea și grosimea pediculului și lungimea lamboului ; adică raportul care trebuie respectat și care reprezintă dimensiunile maxim posibile ale lambourilor pediculate după care viabilitatea nu mai este certă (n.n.).

*

Hemangiomul limbii, deși reprezintă o afecțiune mai rară, pune serioase probleme terapeutice. Într-o perioadă de 37 de ani autorii au avut 23 de cazuri (64).

Făcînd o analiză a tratamentelor propuse, concluziile la care au ajuns și pe care le împărtășim integral sînt :

— hemangiomul limbii nu regresează spontan ;

— injecțiile sclerozante, în afară de faptul că nu au nici un efect terapeutic sînt periculoase datorită riscului difuzării substanței ;

— iradierea reprezintă un risc disproporționat față de rezultate ;

— crioterapia și electrocoagularea nu sînt de dorit.

Singura soluție corectă și definitivă este excizia chirurgicală putîndu-se exciza pînă la 50% din limbă. Uneori intervențiile trebuie să se facă seriat.

*

În domeniul *microchirurgiei* mă voi referi la 3 operații :

— Refacerea bontului coapsei utilizînd un lambou calcaneo-plantar bazat pe pachetul neuro-vascular tibial posterior, vene largi subcutanate și nervul peroneal, ce sînt transplantate la 1/2 coapsă. Venele subcutanate ale lamboului se suturează la venele subcutanate ale coapsei, artera posterioară tibială la o ramură a arterei femurale profunde ; nervul peroneal

Scanned with OKEN Scanner

a fost suturat la nervul femural cutanat anterior și nervul tibial la nervul ischiatic. Calcaneul este fixat la nivelul secțiunii femurului cu un fixator exterior (aparatul lui Iliaorov) (65).

— Refacerea unui defect frontal post radioterapie, transplantînd mușchiul marele dorsal printr-o anastomoză între vasele toraco-dorsale și temporale.

Anastomoza venoasă a trebuit realizată prin intermediul unei grefe venoase, care dovedindu-se ineficientă după 3 ore, se face o nouă anastomoză venoasă folosind o grefă venoasă lungă de 8 cm. Evoluția în continuare a fost bună (66).

— W. Pisareck (67) comunică refacerea funcției mușchilor flexori lungi ai degetelor mîinii prin transferul mușchiului gracilis la antebrat, la un adult.

— Transferul liber al mușchiului gracilis la antebrat a fost efectuat cu succes și la noi în Clinică, în Compartimentul de Microchirurgie în anul 1987 de dr. Doina Ionescu. Operația a fost efectuată unei fetițe de 12 ani, în urma unei maladii Volkman după distrugerea tuturor elementelor lojii volare a antebrațului. Operația a fost precedată cu un an înainte de grefarea nervului median (20—22 cm) și sutura fasciculară a nervului cubital.

— În sfîrșit, tot în Clinica noastră în același Compartimente de Microchirurgie, dr. Doina Ionescu, din anul 1985, a început repararea microchirurgicală a paraliziilor posttraumatice de plex brahial (17 bolnavi operați).

Bibliografie

1. AZLOV V. V., PANOMAREVA N. D., SIȘULINA G. P. — Gorki — „Efectul și rezultatele activității secțiilor specializate în arsuri în R.S.F.S.R.", *Conferința a III-a în problemele bolii arșilor*, pag. 10, *Moscova*, 1986.
2. KUZIN M. I., SOLOGUB V. K. — Moscova — „Principiile de bază în tratamentul arșilor", *Conferință a III-a*, p. 3, 1986.
3. SOLOGUB V. K., IACEVLEV G. B., LAGVILAVA M. G. — Moscova — „Noile posibilități de tratament ale arsurilor întinse și profunde", *Conferința a III-a*, p. 55, 1986.
4. ARTURSON G. — „Pathophysiology of the Burn Wound", *Annales Chirurgiae et Gynecologiae*, vol. 69, 178—190, Helsinki, Finlanda, 1980.
5. KUZIN M. I., SOLOGUB V. K., GASANOV T. M. — Moscova — „Metodele abacteriale de tratament ale arșilor", *Conferința a III-a*, p. 70, 1986.
6. POVSTIANEI N. E. și colab. — Kiev — „Apărarea antibacterială a plăgilor arse folosind iodopiron", *Conferința a III-a*, p. 75, 1986.
7. SOLOGUB V. K. și colab. — Moscova — „Rezultatele tratamentului local cu preparate de iodopiron", *Conferința a III-a*, p. 82, 1986.
8. GOGOLEV L. S. și colab. — Habarovsk — „Necrectomia chimică și importanța ei în tratamentul arsurilor profunde", *Conferința a III-a*, p. 90, Moscova, 1986.
9. LIAPUNEV N. A. și colab. — Harkov — „Cercetarea preparatelor antiseptice utilizate la spălatul plăgilor osoase și mîinilor chirurgilor", *Conferința a III-a*, p. 96.
10. MAKSOMOV P. I. și colab. — Moscova — „Aprecierea comparativă a valorii necrectomiei chimice și chirurgicale în arsurile limitate profund", *Conferința a III-a*, p. 125, 1986.
11. KORCIKOV D. G. și colab. — Zaporoje — „Oxigenarea hiperbară în tratamentul complex al bolilor arsului", *Conferința a III-a*, p. 69, 1986.

Scanned with OKEN Scanner

XVIII. ACTUALITĂȚI ÎN ORTOPEDIE ȘI TRAUMATOLOGIE

O. MEDREA, D. ANTONESCU

1. Diagnosticul și tratamentul tumorilor osoase maligne primitive

Amputația a reprezentat pînă nu de mult tratamentul inevitabil al oricărei tumori maligne primitive osoase. În pofida operației precoce ce urma imediat după precizarea diagnosticului, supraviețuirea era, pentru osteosarcom de exemplu, sub 20% la 5 ani. Radioterapia, mai ales cea clasică, ca și cobaltoterapia nu au justificat speranțele pe care le deșteptaseră.

Chimioterapia a deschis noi posibilități tentativelor de chirurgie oncologică radicală, dar conservatoare pentru tumoră pentru membrul afectat. Cercetări recente (2, 3) au stabilit posibilitățile și limitele tratamentului complex chimio-chirurgical sau chimio-radio-chirurgical. Tratamentul chirurgical-oncologic conservator trebuie să aibă însă indicații riguroase. Enneking și colab. (1980—1986) au propus o stadializare a tumorilor osoase și o codificare a amplitudinii intervenției chirurgicale (4).

Stadializarea se bazează pe corelarea a 3 factori : gradul de malignitate stabilit pe criteriul clinic, radiologic și histologic al tumorii (G) ; sediul intra- sau extracompartimental, extensia, rapoartele anatomice (T) și absența sau prezența metastazelor regionale sau la distanță (M).

Gradul de malignitate (G) traduce agresivitatea biologică a tumorii, malignitate ce poate fi redusă (G1) sau dimpotrivă accentuată (G2).

G1 se caracterizează histologic prin mitoze puține cu diferențiere moderată, cu o matrice matură ca în gradele 1 sau 2 histologice descrise de Broders ; radiologic, distrugeri ale corticalei osoase, endost neregulat, festonat, cu extensie în țesuturile moi extraosoase, reacție periostală, triunghi Codmann (asemănător stadiului 2 radiologic Lodwick) ; clinic prin creștere relativ lentă fără dureri, rareori cu metastaze la distanță.

G2 se caracterizează histologic prin mitoze frecvente și matrice nediferențiată, imatură, cu anaplazie și hipercromazie (stadiul 2, 3, 4 Broders) ; radiologic, prin leziuni distructive invazive (Lodwick III) ; clinic prin creșterea rapidă, dureroasă, cu invadare a țesuturilor peritumorale, cu metastaze regionale sau la distanță.

Scanned with OKEN Scanner

Extinderea tumorii (T) are o importanță deosebită pentru prognosticul și pentru alegerea procedeului chirurgical. Enneking insistă asupra localizării intracompartimentale (T1) sau a extinderii extracompartimentale (T2).

Un compartiment constituie un spațiu anatomic bine delimitat de bariere ce se opun extensiei tumorale (cartilaj articular, capsulă articulară, fascie) care pot să nu fie depășite. Osul, spațiul paraosos, o articulație în interiorul capsulei, țesutul subcutanat în afara fasciei, mușchii conținuți într-o fascie principală etc., constituie un compartiment. T1 definește o tumoră cu extensie extracapsulară, cu invadarea zonei de reacție peritumorală a țesuturilor vecine (fie prin invadare directă în continuitate cu tumora principală fie prin tumori satelite izolate de tumora primitivă). Atît tumora cît și zona de reacție peritumorală sînt însă conținute într-un compartiment anatomic. T2 definește o tumoră ce s-a extins dincolo de barierele compartimentului de origine. Doar 10% din tumorile G2 sînt cu extensie T1, restul sînt extinse extracompartimental (T2).

Spre deosebire de carcinoamele viscerale, în sarcoamele osoase sau ale părților moi, invazia ganglionilor limfatici regionali sau a altor organe, are aceeași semnificație prognostică. Din această cauză, în ceea ce privește metastazele, sînt două posibilități : Mo (nu sînt evidente metastaze regionale sau la distanță) ; M1 (aceste metastaze sînt prezente).

Leziunile maligne au trei stadii : I — malignitate redusă ; II — malignitate accentuată ; III — malignitate redusă sau accentuată, dar cu metastaze regionale sau la distanță. În funcție de sediul intra- sau extracompartimental al tumorii, fiecare din stadiul I și II, se subîmpart în stadiul I sau II A, în care extensia tumorii este de tip T1 și stadiul I sau II B, în care extensia tumorii este de tip T2.

Stadializarea exactă a tumorilor efectuată pe baza unor investigații clinice și paraclinice complete, are o deosebită importanță prognostică și terapeutică.

Clinica evidențiază agresivitatea evolutivă și extensia tumorii. Radiografia clasică, tomografia, radiografia mărită, dau un indiciu etiologic (tipul de tumoră primitivă osoasă) și indicii asupra extinderii. Scintigrafia evidențiază mai fidel extensia intramedulară a tumorii cît și existența unor metastaze ce au sărit o zonă de țesut sănătos, dar sînt localizate în același compartiment („skip" metastaze). Evidențierea lor are mare importanță terapeutică. Angiografia, pe lîngă anomaliile vasculare intratumorale — semn de malignitate, arată gradul de interesare a axului vascular principal. Tomografia axială computerizată și, în ultima vreme, imaginile obținute prin rezonanță magnetică (7) sau un indiciu prețios asupra extinderii intra- sau extracompartimentale a tumorii. Biopsia este obligatorie pentru evidențierea țesutului de origine a tumorii și a gradului de malignitate.

Aceeași importanță prognostică ca stabilirea stadiului evolutiv al tumorii o are și precizarea procedeului chirurgical (6). Enneking (1976) stabilește procedeul chirurgical în funcție de sediul planului de disecție față de tumoră și de barierele de extensie tumorală, și în funcție de aspectul microscopic al țesutului recoltat la nivelul plăgii operatorii.

Scanned with OKEN Scanner

Intervenția chirurgicală mutilantă sau conservatorie, cu păstrarea integrității membrului, poate fi efectuată :

— intracapsular — prin tumoră, microscopic existînd leziuni tumorale la nivelul planului de disecție ;

— marginal — în zona reactivă extracapsulară, microscopic existînd țesut de reacție peritumoral cu sau fără prezența de microtumori satelite ;

— la distanță, dincolo de zona de reacție, în țesut sănătos, microscopic țesuturile planului de disecție fiind normale, dar putînd exista „skip" metastaze ;

— radical : ablația tumorii se efectuează în țesut normal extracompartimental, microscopic nemaifiind prezente nici „skis" metastazele.

În lumina sediului planului de disecție, termenii de excizie și rezecție au o semnificație deosebită. Excizia poate fi intracapsulară, marginală sau largă, dar nu radicală, în timp ce rezecția este numai radicală.

Terapia tumorilor osoase nu poate fi concepută astăzi decît sub forma unei terapii complexe, rod al colaborării permanente între oncolog-chimioterapeut, radiolog, anatomopatolog și ortoped (2, 3, 4). O terapie corectă a tumorilor aparatului locomotor nu poate fi efectuată decît în centre specializate unde se pot realiza pe de o parte investigațiile complexe necesare, iar pe de altă parte se pot reuni toți specialiștii care colaborează la realizarea programului terapeutic. Așa cum spunea Campanacci, programul terapeutic „inventat" în fiecare caz în parte, în sensul individualizării și adaptării mijloacelor terapeutice (1).

Ținînd cont de stadializarea tumorilor maligne și de marginile chirurgiei oncologice, indicațiile terapeutice generale s-ar putea schița astfel (4) :

Stadiul IA : procedeul chirurgical de excizie largă are un risc scăzut de recidive, dată fiind evoluția și generalizarea lentă, cu tendință locală de invazie extracapsulară, însă în limitele compartimentului de origine. Excizia largă cu conservarea membrului este indicația de elecție, amputația fiind rareori utilizată.

Excizia marginală este grevată de risc important de recidive locale. Ea poate fi eventual susținută de o terapie adjuvantă. Chimioterapia este puțin eficace în tumorile de tip G1. Terapia radiantă este eficace în evitarea recidivelor locale, în sarcoamele părților moi, dar are o valoare limitată în leziunile scheletice. Terapia locală cu nitrogen lichid (crioterapie), cauterizarea chimică cu fenol sau alcool sau cea termică cu metil metacrilat au o acțiune de suprafață sau numai de cîțiva mm profunzime și eficacitatea lor este greu de stabilit.

Stadiul I B : Extinderea extracompartimentală a tumorilor G1 indică aceeași excizie largă. Uneori însă nu se poate realiza din cauza necesității de a sacrifica structuri neuro-vasculare sau articulare importante, ceea ce impune amputația. Cînd stadiul I B este rezultatul unei recidive apărute după o excizie anterioară inadecvată, amputația intră cu precădere în discuție.

Stadiul II A, de malignitate crescută, cu leziuni distructive intracompartimentale, cu frecvente „skip" metastaze, reclamă rezecția radicală sau amputația. Se poate recurge și la o excizie largă asociată cu un tratament adjuvant.

Scanned with OKEN Scanner

Pentru sarcoamele părților moi, terapia radiantă reprezintă un control local efectiv în majoritatea varietăților histologice, cu excepția însă a rabdomiosarcomului care este mai sensibil la chimioterapie (4). Chimioterapia este un adjuvant valoros în unele leziuni scheletice ca osteosarcomul și posibil histiocitomul fibros malign, dar este mai puțin eficace în fibrosarcom și condrosarcom (1, 4, 6). Orice combinație de procedeu chirurgical larg (excizie cu păstrarea membrului sau amputație largă) cu terapie adjuvantă, comportă un risc crescut de recidive locale (aproximativ 25%) față de procedeele radicale (excizia radicală sau amputația, sau dezarticulație, a căror risc de recidive este numai de 5%).

Stadiul II B. Din cauza extensiei extracompartimentale, procedeele radicale (rezecție sau amputație) reprezintă indicații de elecție. Excizia largă fără terapie adjuvantă este grevată de un risc de recidive de 40—60%, dar cu terapie adjuvantă riscul este de 20% și scade la aproximativ 10% pentru amputația largă.

Stadiul III impune o indicație chirurgicală adecvată tumorii primare plus controlul metastazelor (pulmonare sau la alt nivel).

S-a recomandat fie o chimioterapie agresivă preliminară (cu decizia unei toracotomii ulterioare pentru o labectomie la nevoie) și tratamentul definitiv al tumorii primare bazat pe răspunsul metastazelor la chimioterapie, fie toracotomie și chirurgie radicală a tumorii primare urmate de chimioterapie. Rezultatele tardive nu sînt încă bine cunoscute. Aceste procedee radicale par să dea o speranță de supraviețuire mai mare decît indicațiile paliative.

Schemele terapeutice sînt variate în funcție de tipul anatomopatologic al tumorii osoase și de experiența diferitelor școli de oncologie.

Osteosarcomul. Tratamentul său este mai bine individualizat. Asociația chimioterapiei inițială, chirurgie-chimioterapie postoperatorie, este indicată de majoritatea specialiștilor (1, 2, 3, 4). Prin chimioterapia preoperatorie volumul tumoral scade, eventuala fractură patologică se consolidează, în timp ce scintigrafia captează mai puțin, iar fosfatazele alcaline scad. Antimitoticele majore pentru osteosarcom sînt Metothrexatul în doze mari (HDMTX) și Cisplatinum. Cu un grad mai redus sînt eficace și Vincristina, Adriamicina, Ciclofosfamida, Doxorubicina, Bleomicina, Actinomicina D, Melfalan, Mitomicina C etc. Tratamentul de regulă este polichimioterapic. Datorită toxicității imediate a Metothrexatului și a toxicității tardive auditive și renale dată de Cisplatinum, autori ca Rosen, Kalifa și alții propun scheme diferite de polichimioterapie preooperatorie. După 2—3 cure de citostatice (8—12 săptămîni) se recurge la terapia chirurgicală. Indicația pentru conservarea membrului sau operația mutilantă este strict individualizată.

Introducerea chimioterapiei prin perfuzie arterială sau mai recent a perfuziei hipertermice antioblastică (Melfalan, Actinomicina D) în circulație extracorporeală, reduce semnificativ riscurile recidivelor locale după rezecția segmentară sau amputație.

Examenul anatomo-patologic al tumorii extirpate trebuie să precizeze efectul chimioterapiei (4). Se apreciază întinderea necrozei tumorale în peste 30 de cîmpuri.

Scanned with OKEN Scanner

Huvos împarte răspunsul tumorii la chimioterapie în IV grade: stadiul I (necroză tumorală în 50% din cîmpuri); stadiul II (necroză tumorală între 50—90% din cîmpuri); stadiul III (necroză tumorală în peste 90% din cîmpuri dar nu totală); stadiul IV (toate cîmpurile arată prezența necrozei).

Răspunsul la citostatice se consideră bun pentru necrozele ce depășesc 90% din cîmpurile examinate (deci pentru stadiul III și IV). În acest caz, tratamentul postoperator cu citostatice va continua cu aceeași schemă. Dacă răspunsul la citostatice este nesatisfăcător (stadiul I—II), antimitoticele se schimbă; de exemplu, Metothrexatul va fi înlocuit cu Cisplatinum, dacă acesta nu a fost utilizat inițial. Alte scheme terapeutice (3, 2) cuprind nu numai chimioterapie ci și radioterapie (Eilber, Dubousset, Delepine, Goutallier) utilizată fie preoperator, fie postoperator în doze de 35—50 gray în funcție de asociația sau nu, cu chimioterapice. În aceste scheme, tratamentul conservator ajunge pînă la 97% din cazuri (Delepine, Goutallier). Chirurgia are sarcina de a controla tumora principală; radioterapiei și chimioterapiei le revine rolul de a eradica micronodulii tumorali regionali iar chimioterapia are în plus menirea de a jugula maladia generală.

Indicația chirurgicală tinde din ce în ce mai mult spre o exereză oncologică cu conservarea membrului. Operația trebuie efectuată prin țesut sănătos la distanță de tumoră. Dacă în timpul intervenției tumora este deschisă în cîmpul operator, rezecția cu conservarea membrului trebuie părăsită și se recurge la amputație. Zona de biopsie trebuie totdeauna excizată în bloc cu tumora, lăsînd o porțiune de țesut sănătos în jurul ei. Secțiunea diafizară se efectuează la 5—7 cm distanță de limita scintigrafică, mai fidel decît cea radiologică, a tumorii. Din fragmentul diafizar restant se recoltează un fragment medular pentru ca examenul anatomopatologic să confirme (sau să infirme) rezecția în țesut sănătos. Îndepărtarea tumorii se face prin secțiune fie transarticulară, fie extraarticulară, care îndepărtează odată cu tumora și articulația nedeschisă, în funcție de extinderea procesului neoplazic spre articulație. După îndepărtarea tumorii, pentru restaurarea funcției se recurge la multiple tehnici chirurgicale.

Pentru defectele diafizare se pot utiliza autografe nevascularizate sau cu pedicul vascular (tehnici de microchirurgie) sau homografe, ambele protejate de un material de osteosinteză (tijă centromedulară sau placă cu șuruburi. De asemenea, s-au utilizat proteze diafizare din plastic sau metal ca de exemplu după rezecția parțială a humerusului sau un simplu manșon de ciment, plasat între cele 2 extremități diafizare și sprijinit pe una sau mai multe tije centromedulare. S-a ajuns pînă la performanța de a înlocui întreg femurul printr-o proteză totală fabricată după comandă (Marcova). Pentru rezecțiile articulare se pot utiliza autografe (rezecție reconstrucție tip Juvara, Merle D'Aubigné sau Enneking), proteze masive medulare (Kotz) (fig. XVIII.1) proteze fabricate la comandă (Marcova).

Kotz și Salzer au executat pînă în 1982, la copii cu osteosarcom al extremității distale a femurului, o rezecție „en bloc" femur și genunchi cu osteoplastie rotatorie de 180° a gambei (după Borggreve-Van Nes) în care funcția genunchiului este preluată de articulația piciorului. Protezarea ulterioară a permis o recuperare favorabilă cu supraviețuire între 2—5 ani, fără recidive. Santori, Monticelli și colab., în neoplasmele osoase extracompartimentale (stadiul II B Enneking) publică în 1986 un procedeu reconstructiv de amputo-rezecție segmentară cilindrică a părților moi, eventual cu păstrarea nervilor și urmată de suturi nervoase și vasculare. Osteosinteza se realizează la distanță prin cui Küntscher iar spațiul rămas interfragmentar se completează cu ciment acrilic. După 6 luni, autorii scurtează membrul

Scanned with OKEN Scanner

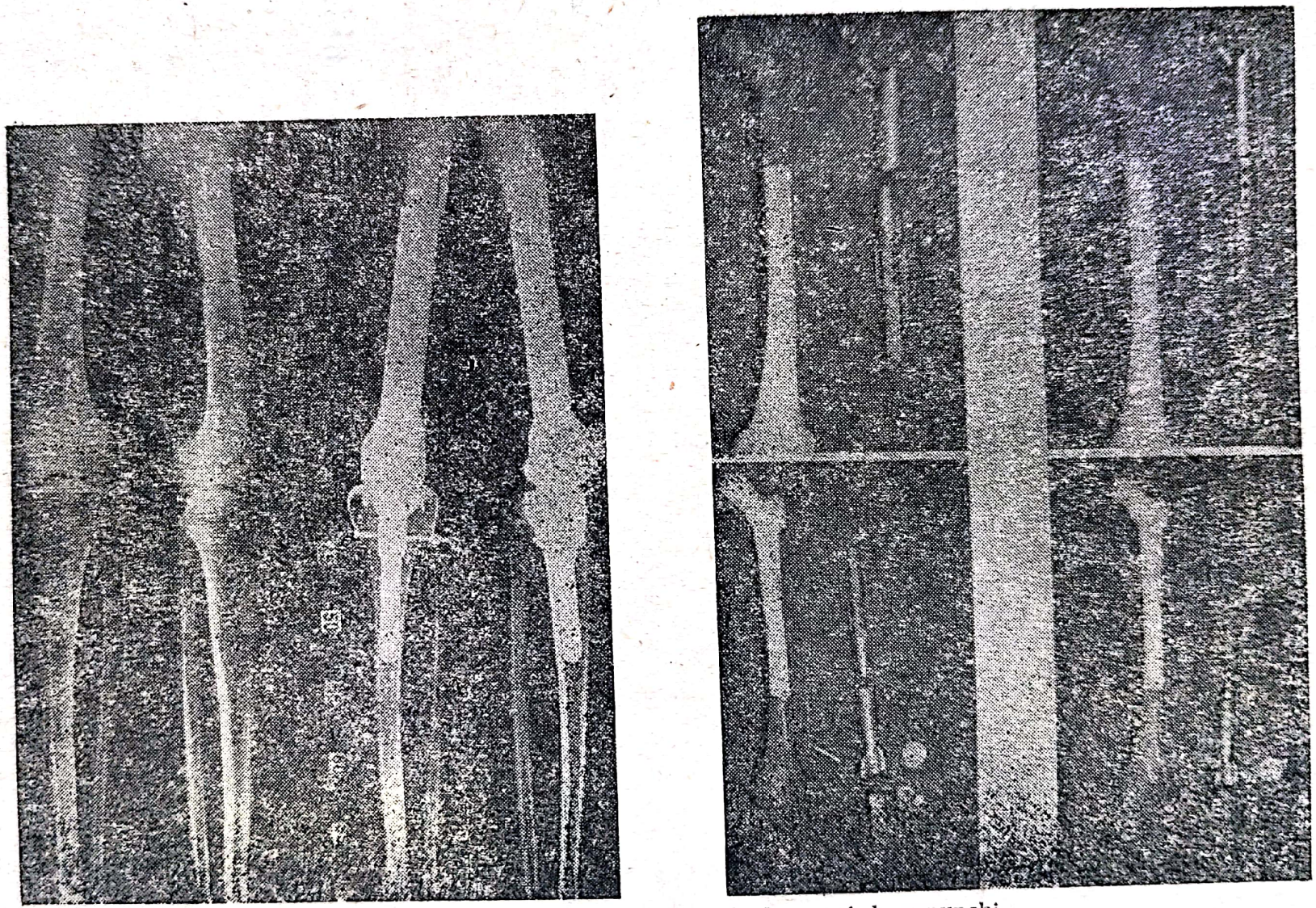

Fig. XVIII.1. — Proteze modulare de femur și de genunchi

Scanned with OKEN Scanner

pelvin opus, pentru egalizare, iar segmentul femural rezecat îl aplică de-a lungul cimentului de la femurul operat în primul timp. Supraviețuirea e favorabilă după circa 3 ani, în care timp s-a extirpat bolnavului și o metastază pulmonară (!). Unele localizări (peroneu, omoplat, bazin) nu necesită procedee reconstructive după rezecție.

Contraindicațiile chirurgiei conservatoare sînt reprezentate de tumorile cu volum considerabil, fracturile deplasate, invadarea axului vasculonervos, invadarea cutanată importantă, recidivele locale sau infecțiile după biopsie.

Rezultatele tratamentului conservator sînt încurajatoare : dacă este efectuat în condiții chirurgical-oncologice și asociat cu chimioterapie pre- și postoperatorie, supraviețuirile nu sînt mai reduse decît după amputația efectuată în aceleași condiții de tratament complex. Lane (6) publică supraviețuiri la 36 luni în 93% din osteosarcoamele extremității proximale a humerusului, 91% în cele localizate la extremitatea proximală a tibiei și 65% pentru extremitatea distală a femurului. Delepine și Goutallier publică supraviețuiri de 63% la 18 luni în medie, după chirurgie conservatorie.

Dacă din punct de vedere oncologic, chirurgia conservatorie are rezultate similare cu amputația, din punct de vedere funcțional este ea justificată ? Pentru membrul toracic rezultatele funcționale ale chirurgiei conservatoare sînt net superioare chiar în cazurile în care ablația oncologică a tumorii a impus sacrificiul unor trunchiuri nervoase. Însă pentru membrul pelvin, amputația sub genunchi are încă rezultate funcționale superioare procedeelor conservatorii. Dar, părerea genunchiului pentru protezare sau anchilozat prin rezecție-reconstrucție, dă o funcționalitate net superioară amputației de coapsă și cu atît mai mult dezarticulației de șold sau celei inter-ilio-abdominale. Chirurgia conservatoare este încă recentă, iar statisticile sînt limitate. Trebuie să se țină seama că pe lîngă riscul recidivei locale, există posibilitatea apariției unor complicații (decimentările protezelor, uzura lor, infecții etc.), la bolnavi tineri care doresc să ducă o viață activă. Totuși, această chirurgie conservatoare este plină de speranțe și cu siguranță rezultatele ei vor fi și mai bune, odată cu apariția de noi generații de proteze cu performanțe superioare.

Reticulosarcomul Ewing (1, 4) beneficiază și el de o chimioterapie de inducție timp de 12 săptămîni, cu Ciclofosfamidă și doxorubicin, urmată de rezecția tumorii și de radioterapie.

Condrosarcomul (1, 4) nu răspunde de obicei la radioterapie sau la chimioterapie, cu excepția celui cu celule fuziforme care ar fi influențat de doxorubicin după Healey și Lane (1986). Tratamentul de elecție este cel chirurgical și constă în excizie largă sau rezecție. Evoluția spre metastaze este cu atît mai frecventă cu cît gradul de malignitate histologică și radiologică este mai mare (Campanacci, 1981). Cît privește recidivele locale nu există o corelație între tipul histologic și frecvență (Sanerkin și Gallagher, 1979 ; Campanacci, 1981). Tratamentul chirurgical adecvat duce la supraviețuiri de 5 ani în 81% din cazuri. După Marcove, utilizarea criochirurgiei scade și mai mult incidența recidivelor locale, dar crește

Scanned with OKEN Scanner

riscul apariţiei fracturilor, prin necroză osoasă. În condrosarcomul inoperabil se utilizează terapia iradiantă cu doze de 4 000—5 000 rad (Campanacci, 1981).

Histiocitomul fibros malign (1, 4) răspunde mai bine la chimioterapie. Aceasta se efectuează preoperator (3 luni) şi este urmată de rezecţia largă chirurgicală şi de continuarea citostaticelor sau înlocuirea lor (cu Cisplatinum, dacă necroza tumorală a fost de gradul I sau II).

Fibrosarcomul (4) este radiorezistent dar o chimioterapie cu o schemă asemănătoare celor din osteosarcom, este indicată preoperator şi continuată 1—2 ani postoperator.

Pornind de la comunicările clasice, am putea spune vizionare, ale lui Dallas Phemister (1940) şi ale lui Louis Tavernier (1943), chirurgia conservatoare a membrelor în tumorile maligne primitive osoase, încadrată în tratamentul complex antimitotic, eventual radioterapic, pre- şi postoperator, a cîştigat astăzi un incontestabil teren şi se va dezvolta cu siguranţă în viitor, graţie posibilităţilor de diagnostic precoce şi stadializare exactă cît şi a îmbunătăţirii posibilităţilor de reconstrucţie chirurgicală.

Bibliografie

1. M. CAMPANACCI — Tumori delle ossa e delle parti molli ; Aulo Gagi Editore, Bologna, 1981.
2. DELEPINE-D. GOUTALLIER — La résection dans le traitement des ostéosarcomes des membres : *Rev. Chir. orthop., 71, 7*, p. 451—462, 1985.
3. J. DUBOUSSET, G. MISSENARD, J. GENIN — Traitement conservateur des sarcomes ostéogéniques des membres ; *Rev. Chir. Orthop. 71, 7*, p. 435—450, 1985.
4. W. ENNEKING — A System of Staging Muscule skeletal Neoplasms, *Clin. Orthop.* 204, March, p. 9—24, 1986.
5. HEALEY G., LANE J. — Chondrosarcoma, *Clin. Orthop.* 204, p. 119—129, March, 1986.
6. LANE J., HURSON B., BOLAND P., GLASSER D. — Osteogenie sarcoma, *Clin. Orthop.* 204, p. 93—110, March, 1986.

2. Materiale noi în ortopedie

În ultimii 10—15 ani, chirurgia ortopedică a cunoscut o dezvoltare deosebită, în parte şi datorită utilizării unor materiale cu o fiabilitate superioară. Împrumutate din tehnică (Stellitul 21 a intrat în ortopedie din aeronautică cu numele de Titan) ele au permis realizarea curentă a unor idei îndrăzneţe cu mult mai vechi (exemplul cel mai cunoscut este acela al osteosintezei şi al protezelor articulare). Problema materialelor tolerate de organismul uman — biomateriale — a impus în ultimii ani eforturi de cercetare din ce în ce mai mari. Pentru ortopedie un biomaterial trebuie să realizeze un implant care să poată fi utilizat pentru a completa sau substitui osul, cartilajul, tegumentele, tendoanele sau alte ţesuturi similare, temporar sau permanent (Consensus Conference on Definitions in Biomaterials, Chester, 1986). Deci aceste biomateriale tre-

Scanned with OKEN Scanner

buie să lucreze în interiorul corpului și să îndeplinească funcțiile mecanice la care este solicitat sistemul osteo-articular. Implantul trebuie să corespundă atît din punct de vedere al interacțiunii biochimice dintre el și gazdă (compatibilitatea biologică) cît și al solicitărilor impuse de funcționalitatea aparatului locomotor (compatibilitate mecanică). Implantul ideal care se integrează perfect sub ambele aspecte este definit ca biocompatibil.

Biomaterialele mai vechi și mai noi, utilizate în ortopedie, pot fi împărțite în 4 clase : metale, polimeri, materiale ceramice și materiale compozite.

1) Metalele au calități mecanice și biologice deosebite în funcție de aliaj și de modul de prelucrare (tabelul I).

Tabelul

Aliajul și tipul de prelucrare	Rezistența de rupere, N/mm²	Alungirea la rupere, %	Rezistența la oboseală
Fe Cr Ni Mo călit	450	40	145
forjat	585	30	295
prelucrat la rece	505—605	35	
Titan călit	860	10	400
forjat	1 000	10	
Co Cr Mo turnat	665	15	200—400
prelucrat la rece	1 200	15	400
Co Ni Cr Mo călit	800	40	340

Oțelurile inoxidabile prezintă o bună ductibilitate și tenacitate, dar sînt mai puțin rezistente la coroziunea interstițială și la coroziunea de oboseală. Aliajele de crom-cobalt (Vitallium) au o rezistență mare la ruptură, la oboseală și la coroziune, dar au o mică alungire la rupere, ceea ce implică riscul unei fracturi de fragilitate. Titanul are caracteristici mecanice și de rezistență la ruptură și oboseală optime, greutatea specifică (densitate) joasă și modul de elasticitate mai mic decît a celorlalte aliaje.

În totalitate aliajele folosite ca implante de osteosinteză sau proteze pun probleme de coroziune, de uzură și de decimentare. Diferența dintre modul de elasticitate al aliajului și al osului ca și diferența de densitate dintre cele două elemente ce vin în contact intim, provoacă efecte de „inerție" ce apar în cursul mișcărilor, efecte ce pot explica relativa frecvență a decimentării protezelor.

Scanned with OKEN Scanner

2. Polimerii sînt un grup de biomateriale în continuă creştere şi din ce în ce mai mult utilizaţi în ortopedie.

Polietilenul de mare greutate moleculară (UHMWBE-Ultra High Molecular Weight Poliyetilene) este polimerul cel mai întrebuinţat pentru confecţionarea cupelor acetabulare ale protezelor totale datorită proprietăţilor sale mecanice.

Polimetacrilatul este utilizat încă în mare măsură sub forma cimentului osos pentru fixarea protezelor articulare. Îmbătrînirea în timp a cimentului cu posibila scădere a proprietăţilor lui mecanice, comportamentul fragil, fenomenele ce apar la nivelul „interfeţei" dintre un corp străin mai mult sau mai puţin stabil din punct de vedere chimic şi un ţesut viu în continuă remaniere, explică multiplele critici ce se aduc acestei fixări. Încercările de adăugare la cimentul acrilic a unei cantităţi de pulbere de hidroxiapatită cristalizată au dus la scăderea temperaturii de polimerizare (sub punctul riscului de necroză tisulară) şi la o discretă alungire a timpului de întărire (setting Time) fără alterarea proprietăţilor mecanice (1982, 1983).

Siliconul (silastic) din cauza rezistenţei scăzute la uzură şi tracţiune a folosit în special în proteze mici (interfalangiene sau metacarpi- sau metatarso-falangiene) şi are mai mult un rol de distanţier.

Polipropilenul, graţie proprietăţilor de rigiditate şi a rezistenţei la întindere este utilizat mai ales ca fir de sutură (şi în chirurgia cardiacă drept proteză valvulară).

Naylonul, Dacronul, polietilenul (Marlex), politetrafluoroetilenul (teflon, toyoflon etc.), sub formă de benzi, ţesătură sau proteze ligamentare sînt utilizate din ce în ce mai frecvent pentru plastii ligamentare (genunchi, gleznă) sau tendinoase (tendon achilian, rotatori şi stabilizatori ai capului humeral). Fără a fi complet înlocuite, aceste structuri sînt infiltrate de fibroblaste imature şi de celule gigante în decursul primei săptămîni. În timp (3 luni), implantul este complet infiltrat cu ţesut colagen orientat. Numărul celulelor gigante de corp străin scade, fibroblaştii sînt maturi, implantul este bine ancorat atît de os cît şi la ţesutul moale. Materialul sintetic se dovedeşte un bun înlocuitor al defectelor ligamentare sau tendinoase (Sheadhom 1984 ; Ozaki, 1986).

O serie de alţi polimeri sînt bio-degradabili şi au fost testaţi în experienţe pe animal cu diferite utilizări : fie ca material de osteosinteză, fie ca material de interpoziţie (artroplastie). S-au folosit în special polimeri ai acidului lactic glicolic, cît şi copolimerii lor. Aceşti polimeri au fost utilizaţi puri sau după adiţionarea de fosfat tricalcic în proporţie variată (între 5 şi 4%). Experimentările au pus în evidenţă că actualmente proprietăţile mecanice ale acestor polimeri sînt insuficiente pentru realizarea unor materiale de osteosinteză. Dintre polimeri numai cei ai acidului L lactic, au o viteză de degradare mai lentă, compatibilă cu o implantare prelungită în organism (Sedel, 1978). Tot polimerul acidului L lactic a fost utilizat pentru realizarea experimentală a unei artroplastii cu cupă (Wedge, 1986).

După regenerarea iniţială a cartilajului articular acesta este distrus din cauza biodegradării relativ rapide a cupei de artroplastie (60 zile), ceea ce lipseşte cartilajul nou format de protecţie faţă de factorii mecanici.

Scanned with OKEN Scanner

Cercetările actuale se îndreaptă pe de o parte spre mărirea proprietăților mecanice ale acestor polimeri biodegradabili, iar pe de altă parte spre lungirea perioadei de persistență în organism (6—9 luni).

3. Dintre materialele ceramice cele mai utilizate astăzi sînt cele dense (Al_2O_3) de mare puritate, cu duritate și modul de elasticitate superioare aliajelor metalice. Flexibilitatea și elasticitatea lor scăzută le face utilizabile numai pentru proteze fie ceramică-ceramică, fie ceramică-polietilen de mare densitate moleculară, cu diminuarea importantă a uzurii și deci cu prelungirea vieții protezei (Boutin, 1978 ; Ooi, 1982). Din punct de vedere al biocompatibilității, cercetările experimentale au confirmat că ceramica nu determină decît minime reacții ale osului în zona de contact unde apare o discretă reacție conjunctivă și că ea nu are nici un efect nociv asupra culturilor de celule.

Un grup nou, actualmente în studiu, îl constituie ceramicile bioactive. Pînă în prezent, pare a fi imposibil de a solidariza un material inert de un țesut viu din cauza apariției unui țesut conjunctiv de interpoziție. Ceramicile bioactive cuprind materiale a căror suprafață eliberează ioni capabili să stimuleze direct sau indirect osteogeneza locală, realizînd astfel o legătură intimă cu osul.

Hench a experimentat o sticlă cu o compoziție specială (45% siliciu și cu un raport Ca/P=5) care, introdusă în țesutul osos, duce la apariția unei migrări a Na de pe suprafața sa. Aceasta determină creșterea pH și formarea unui gel de siliciu pe suprafața implantului. Acest gel, bogat în ioni fosfat și calciu este colonizat de fibre de colagen. În cîteva săptămîni fosfatul de calciu cristalizează sub forma unor mici agregate de apatită policristalină și suprafața sticlei este ferm legată de cea osoasă. Stratul de fosfat constituie o barieră ce protejează sticla de orice atac ulterior. Soliditatea legăturii sticlă-os a fost confirmată prin testări mecanice. Cercetările ulterioare (Courpied, 1982) au confirmat legătura intimă între aceste sticle biologice (bioglass) și os, datorită țesutului osteoid care progresează fără formarea unui strat de țesut conjunctiv. Acest comportament apare la tipul de sticlă silicofosfatată. Această legătură biosticlă-os pare determinată mai ales de apariția unor fenomene de suprafață-difuziune ionică, precipitare superficială, modificări de structuri, formare de ioni complexi și mai puțin de structura și natura chimică a materialelor. În plus, studiul pe culturi de țesuturi pare a indica că sticlele biologice au capacitatea de a inhiba creșterea fibroblaștilor.

Punctul slab al acestor materiale este încă fragilitatea și slaba lor rezistență mecanică (la încovoiere mai ales) ceea ce le face deocamdată neutilizabile în clinică.

4. Materialele compozite sînt ultimele intrate în domeniul biomaterialelor. Copii ai tehnologiilor de ultimă oră (folosite la fabricarea rachetelor nucleare Pluton, a aripilor și a frînelor avioanelor Mirage și Concorde, a frînelor experimentale ale mașinilor de curse) această cupă cuprinde în primul rînd materialele pe bază de carbon.

Ele pot fi grupate în 4 mari categorii :

1. Carbonul vitros obținut prin piroliză pornind de la rășini.
2. Aliajele carbon-siliciu obținute prin cracarea simultană a unei hidrocarburi și a unui silicon.
3. Carbonul pirolitic e obținut prin cracarea la temperatură înaltă a unei hidrocarburi gazoase amestecată cu un gaz inert. După temperatura la care este obținut, carbonul pirolitic este denumit LTI (low temperature isotropie, sub 1500°) sau HTI (high temperature isotropie, peste 1500°).
4. Carbonul compozit este materialul cel mai utilizat pentru aplicațiile ortopedice. El este alcătuit din fibre de carbon de 5—10 microni diametru, unite între

Scanned with OKEN Scanner

ele printr-o matrice de legătură. Această matrice poate fi o răşină (epoxy — puţin utilizat în biologie din cauza eliminării de produşi toxici, poliester sau metacrilat) sau tot carbon (obţinut prin carbonizarea unei răşini sau prin depunerea de carbon pirolitic în fază de vapori).

Aceste materiale carbon-carbon conţin 99% carbon pur. Fibrele de carbon unite de matrice (răşină sau carbon) pot fi asamblate în suprafeţe suprapuse în direcţii diferite sau în care se întretaie în diferite direcţii. Ele pot fi din nou tratate şi densificate obţinînd un bloc compact, ce poate fi prelucrat.

Proprietăţile mecanice ale materialelor carbonate depind de caracteristicile intrinseci ale celor două componente cît şi de orientarea fibrelor de carbon. În general ele prezintă :

— un modul de elasticitate apropiat de cel al osului (4 000 kg/mm^2 faţă de 21 000 kg/mm^2 al oţelului inoxidabil, de 11 000 kg/mm^2 al titanului şi de 15 000 kg/mm^2 al osului diafizar) ;

— o densitate apropiată de cea osoasă ;

— rezistenţă mecanică superioară aliajelor metalice pentru carbon-răşină, inferioară pentru materialul carbon-carbon, dar cu posibilităţi de îmbunătăţire prin prelucrare ;

— rezistenţă la oboseală, superioară aliajelor metalice ;

— elasticitate importantă ; ruptura apare practic fără deformaţie plastică (ceea ce constituie un inconvenient pentru plăcile de osteosinteză, care nu pot fi modelate intraoperator) ;

— prin prelucrare se pot obţine suprafeţe cu proprietăţi variate, fie poroasă cu capacitatea de a fi invadată de ţesutul osos, fie rugoasă, fie fin polisate ca suprafeţe „particulare“ prin depunerea de compuşi ceramici, pornind de la carburi sau oxizi foarte rezistenţi la uzură.

Biocompatibilitatea studiată experimental a arătat că materialele compozite carbon-carbon eliberează particule care migrează în ganglionii limfatici regionali (Jenkins). Aspectul este asemănător cu cel al ganglionilor minerilor din minele de cărbune. Nu apar modificări la distanţă (ficat, splină, plămîni) şi nici efecte cancerigene ; materialele acoperite cu un depozit de pirocarbură eliberează o cantitate mai mică de particule şi sînt repede acoperite de o capsulă fibroasă. Implantările intraarticulare determină o migrare mai importantă a particulelor de carbon şi sînt însoţite de un grad de reacţie sinovială.

Experimentările pe culturi de ţesuturi au arătat o perfectă toleranţă şi o lipsă de citotoxicitate a carbonului.

Utilizarea clinică a materialelor pe bază de carbon s-a făcut în mai multe direcţii. Cea mai promiţătoare pare să fie utilizarea fibrelor de carbon pentru plastii ligamentare şi tendinoase. Protezele ligamentare sau tendinoase sînt invadate de un ţesut conjunctiv vascularizat în care fibrele colagene se orientează după axul fibrelor protezei şi după solicitările de tracţiune pe care ea le suportă. Se realizează astfel un neoligament sau neotendon în care sînt intricate fibrele sintetice şi fibrele colagene ale gazdei. Experimental şi clinic s-au utilizat fibre de carbon pentru repararea rupturilor vechi ale tendonului achilian, al ligamentului rotulian şi mai rar a tendonului bicipital (Jeankins şi McKibbin, 1980).

De asemenea, fibrele de carbon au fost utilizate pentru înlocuirea ligamentelor genunchiului (colateral, medical şi încrucişat anterior) sau

Scanned with OKEN Scanner

ale gleznei (Jenkins și McKibbin, 1980, Leyshon, 1982; Dandy, 1982, Bejni, 1982, Goutallier, 1983; Hedgaard 1986 etc.). Implantele se prezintă sub formă de benzi (șireturi) ce conțin 1 000—10 000 filamente cu un diametru de 7 ± 2 microni. Benzile sînt țesute sau răsucite. Proprietățile mecanice (depinzînd în mare parte de structura șiretului) sînt caracterizate printr-o bună rezistență la tracțiune (între 40×10^3 și 630×10^3 N/mm^2) dar o mică alungire la rupere și o mică rezistență la forfecare. Sînt utilizate de obicei fibre de carbon acoperite cu carbon pirolitic sau materiale compozite carbon-rășină, dar mai ales carbon-colagen sau caarbon-hidroxiapatită. Aceste materiale în care carbonul este asociat cu un polimer biodegradabil, diminuă eliberarea de particule de carbon fără a modifica proprietățile mecanice și nici invadarea protezei ligamentare cu țesut conjunctiv. S-au utilizat de asemenea fibrele de carbon ca material de întărire a unei plastii ligamentare clasice (Witvoet, Christel, 1984).

Proprietățile mecanice inițial insuficiente ale protezei ligamentare sînt îmbunătățite prin invadarea și orientarea țesutului conjunctiv.

Solicitatea la ruptură și deformarea neoligamentului poate atinge și chiar depăși în timp (după 4 luni) valorile unui ligament normal. Elasticitatea cîștigată de neoligament se datorește unei rupturi progresive a fibrelor de carbon și transferării sarcinei asupra țesutului conjunctiv care le invadează. Țesutul fibros al neoligamentului este asemănător cu cel al ligamentelor normale (Jenking-Wolter) atît histologic cît și biochimic (colagen de tip I, Combs și colab.). În situația intraarticulară, fibrele de carbon indus și apariția unui înveliș de tip sinovial ce înconjură neoligamentul (Bejui).

Pentru supleerea rigidității marcate a plăcilor metalice s-a căutat să se realizeze plăci din carbon cu o mai mare elasticitate. S-au utilizat materiale compozite carbon-metacrilat (Woo), carbon-polisulfonă (McKenna) sau carbon-carbon (Fitzer).

Cercetările experimentale au arătat un timp similar de consolidare cu cel obținut prin osteosinteza cu plăci metalice, dar fără spongializarea corticalei și cu apariția și a unui calus periostal. Deficiența plăcilor de carbon este legată de imposibilitatea modelării lor intraoperatorii, cît și de rezistența insuficientă la solicitări importante. Cercetările clinice efectuate pe fracturi de gambă au condus la aceleași constatări (McKibbin, 1983). În plus, aceste plăci cu o foarte bună biocompatibilitate ar putea fi folosite direct și în caz de fracturi deschise. Țesutul de granulație ar fi capabil să le acopere progresiv, dacă plaga trebuie lăsată deschisă (McKibbin).

Cercetări experimentale testează și utilizarea cuielor centromedulare din carbon cu aceleași probleme legate de rezistența mecanică.

Carbonul a pătruns și în domeniul endoprotezelor. Polietilenul întărit cu fibre de carbon prezintă un grad mai mic de uzură și proprietăți mecanice superioare. Aceasta îl face și mai apt pentru confecționarea cupelor acetabulare ale protezelor de genunchi cît și a platourilor de alunecare a protezelor totale de gleznă. Metacrilatul de metil întărit cu fibre de carbon (Pilliar și Saha) ar avea de asemenea, proprietăți mecanice superioare, ceea ce l-ar face și mai apt pentru cimentare. Grație calităților sale mecanice, carbonul va fi utilizat la dezvoltarea protezelor totale de șold și de genunchi. El va realiza implante cu o rezistență ridicată și un modul de elasticitate apropiat de

Scanned with OKEN Scanner

cel al osului de care va fi intim legat. Protezele se vor putea utiliza fără ciment, avînd suprafața de contact cu osul de structură poroasă, sau cu posibilitatea de filetare.

Un material care a fost utilizat atît experimental cît și în clinică ca un înlocuitor al transplantului osos este coralul madreporic. Atît prin structura sa (arhitectura poroasă cu pori de dimensiuni între 140—250 microni) cît și prin compoziția sa (90—99% carbonat de calciu, restul acizi aminați) coralul permite revascularizarea sa, servește ca trama pentru traveele osoase și aduce aportul calcic necesar reconstrucției hidroxiapatitei osului nou format. Indicațiile sale ar fi identice cu cele ale auto- sau homotransplantelor (pierderi de substanță osoasă, alungiri de membre, reconstituiri după rezecții tumorale etc.).

În realitate, nu sîntem încă în posesia biomaterialului cu adevărat biocompatibil care să nu oblige țesutul gazdă să reacționeze și să se adapteze, ci dimpotrivă să-l integreze. Materialele bioactive și cele compozite reprezintă speranțe pentru viitor. Se tinde spre găsirea unor biomateriale care nu numai să fie inerte dar să și elibereze substanțe utile pentru celulele adiacente. Materialele utilizate pînă în prezent au avut o importanță deosebită pentru progresul chirurgiei ortopedice, dar ne îndreptăm către altele noi, care să se integreze legilor biologice.

Bibliografie selectivă

1. COURPIED J. P., BARTHAS J., FOREST M., CARLIOS A., VACHENLAVENU M. C., CROUZETTE J., FOURNIER P., BAUFUME M. — Les bioverres et le tessu oseux, *International Orthopaedica, 6,* 1, 1982, p. 1—7.
2. HEJGAARD N., LARSEN E. — Reparation des ligaments du genoux humain par fibres de carbone. *Acta Orthop. Belgica, 52,* 2, 1986, p. 228—238.
3. McKIBBIN B. — Recent Advances in Orthopaedics ; Churchill Livingstone, 1983.
4. MEYRUEIS J. P., LERAY J. L. — Groupe BIOCARB : Les Materiaux carbonés, *Rev. Chir. Orthop., 66,* suppl. II, 1980, p. 58—62.
5. OOI Y., SUKA T., SATOH Y., SHIBUYA K., OHKI J., MASUBUCHI M., MIKANAGI K. — Clinical Experience of Al_2O_3 Ceramica as a Surgical Implant, *International Orthopaedica, 6,* 1982, p. 93—102.
6. OZAKI J., FUJIMOTO S., MASUHARA K., TAMAI S., YOSHIMOTO S. — Reconstruction of Chronic Massive Rotator Cuff Tears with Synthetic Materials *Clinical Orthopaedics, 202,* 1986, p. 173—183.
7. TRANQUILLI LEALE P., BARTOLINI F., MASINI A. — Biomateriali, *Giornale Italiano di Ortopedia e Traumatologia, XII,* 2, 1986, p. 27—43.
8. VETH R.P.H., JANSEN H. W. B., LEENSLAG J. W., PENNINGS A. J., HARTEL R. M., NIELSEN N. K. L. — Experimental Meniscal Lesions Reconstructed with a Carbon Fibre-pelyurethane-poly (L-lactide) Fragit. *Clinical Orthopaedica, 202,* 1986, p. 286—293.

3. Tratamentul chirurgical al spindilolistezisului

Chirurgia spindilolistezisului este și astăzi unul din subiectele cele mai controversate pentru că multiplele procedee propuse în ultimele decenii, nu au dat decît inconstant rezultate satisfăcătoare.

Lucrările ultimilor ani au încercat să stabilească mai precis clasificarea etiologică a spondilolistezinului (3).

Scanned with OKEN Scanner

Astfel, Wiltae, Newman și McNab în 1976 au propus o clasificare acceptată de majoritatea specialiștilor : spondilolisteza displazică cu hipoplazia congenitală a apofizelor articulare L_5 și a părții superioare a sacrului ; spondilolisteza istmică sau a „pars interarticularis" prin spondiloliză evidentă după fractură prin oboseală, formă comună la persoane sub 50 ani, au o componentă ereditară însemnată (Wynne-Davies și colab., 1979) și prin alungirea istmului fără liză, rară ; spondilolisteza degenerativă (fostul pseudospondilolistezis Junghans) după vîrsta de 50 ani, cu stenoză canalară uneori în evoluție ; spondilolisteza traumatică și spondilolisteză patologică — mult mai rar, după infecții osoase, tumori.

Ulterior, Boxall și colab., 1979 ; Wiltse, 1983 ș.a. au încercat să determine factorii de risc ai agravării alunecării (vîrsta, forma și gradul lezional) importanți pentru decizia terapeutică (7).

Aproape toți autorii sînt de acord că spondilolistezisul cu o alunecare sub 50% (gradul I și II după Meyerding), fără fenomene neurologice, nu impune un tratament chirurgical. O alunecare însă de peste 50% (gradul III, IV sau spondiloptoza), apariția fenomenelor neurologice, existența factorilor de risc (diminuarea unghiului de înclinare a sacrului, index lombar mic ce traduce cuneiformizarea corpului L_5, platoul superior S, convex, unghiul mare de înclinare a vertebrei L_3 pe S_1, un disc degenerat) impun un tratament chirurgical activ.

În unanimitate se consideră că simpla ablație a arcului posterior al vertebrei alunecate (Gill) este insuficientă pentru că lasă să persiste pericolul deplasării.

Artrodeza ca atare „in situ" pe cale posterioară, postero-laterală sau anterioară nu eliberează rădăcinile nervoase, expune la neconsolidare și nu elimină nici riscul de accentuare a alunecării.

Preferințele actuale se îndreaptă spre reducerea-artrodeză, operație importantă, laborioasă, grevată de un risc neurologic pentru rădăcinile L_5 și S_1. Reducerea nu este totdeauna completă, ea transformînd de cele mai multe ori spondiloptoză sau un spondilolistezis de gradul III—IV într-o alunecare de grad mai mic. În aceste condiții, se pune întrebarea dacă reducerea este necesară și justificată. Pentru spondiloptoză și spondilolistezizul de gradul III—IV se poate răspunde afirmativ. Ea restabilește echilibrul astero-posterior dintre forța greutății parțiale a corpului și rezultanta solului, echilibru rupt în spondilolistezis. Acest dezechilibru antero-posterior explică și agravarea în pofida unei artrodeze fără reducere. În plus, stabilizarea prin artrodeză pe o coloană redusă este mai ușoară tehnic și fiabilă biomecanic. Reducerea scade sau elimină complicațiile neurologice, înlătură durerea, crește mobilitatea segmentelor superioare și îmbunătățește aspectul estetic al regiunii lombosacrate, grav alterat în alunecările importante (1, 2, 5, 7).

Reducerea preoperatorie (Scaglietti) efectuată pe cadru Scaglietti, sau Cotrel, sau tracțiune, cu presiune localizată pe sacru și rotație anterioară a bazinului, urmată de imobilizare în corset ghipsat ce prinde ambele coapse în hiperextensie, este recomandată de unii autori (Manchetti, Monticelli etc.). S-a preconizat și elongația halo-pelvină sau halo-femurală (Bradford, 1979) sau asociată cu o tracțiune posterioară cu sîrme trecute prin apofizele spinoase și montate pe un aparat fixat pe tijele posterioare ale sistemului halo-pelvin (Ohki). Majoritatea autorilor preferă însă reducerea intraoperatorie.

Scanned with OKEN Scanner

Reducerea chirurgicală a spondilolistezisului se realizează pe cale posterioară sau anterioară.

Calea posterioară (4, 5, 6, 7) este precedată de rezecția arsului posterior al vertebrei alunecate, simplă (Gill) sau lărgită (Louis), completată cu liberarea durei și degajarea rădăcinilor L_5 și S_1. Reducerea se efectuează cu ajutorul a 2 tije distractoare Harrington plasate

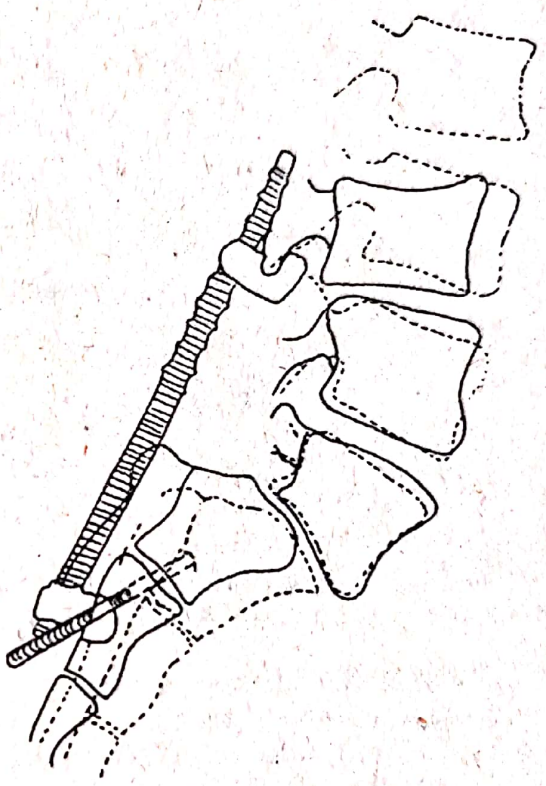

Fig. XVIII.2. — Spondilolistezis aparat cu tijă Harrington.

între S_1 și L_1 (fig. XVIII-2). Prin elongație se pune în tensiune ligamentul vertebral comun anterior, se deschide spațiul dintre S_1 și L_4, corpul vertebrei alunecate fiind obligat să-și reia vechiul loc, pe cît posibil.

Pornind de la tehnica inițială descrisă de Harrington (1976) s-au făcut o serie de modificări. Sprijinul inferior nu se mai face pe bara sacrată Harrington (prea posterioară, determinînd verticalizarea sacrului și creînd dificultăți de închidere cutanată) ci pe agrafe tripode tip Cotrel plasate pe apofizele articulare S_1 a căror bază a fost secționată, pe cîrlige speciale pentru aripioarele sacrate în „pinten" Scaglietti sau pe bara sacrată Zielke. Sprijinul superior nu se mai face pe L_1 (pentru a evita rigiditatea rahisului lombar cu desființarea lordozei) ci pe vertebra imediată superioară celei alunecate. La elongație se adaugă un dispozitiv de tracțiune posterioară directă a corpului vertebral alunecat cu ajutorul a 2 șuruburi introduse în corp prin pediculi și sprijinite posterior pe tijele Harrington (fig. XVIII-3). Această combinație între forțele axiale și cele antero-posterioare completează reducerea și stabilizează vertebra alunecată. Reducerea se face sub controlul permanent al tensiunii rădăcinilor nervoase (în prealabil degajate). În cazul spondiloptozei, pentru a proteja rădăcinile de o elongație excesivă, se impun rezecții osoase din fața superioară a sacrului și inferioară a vertebrei L_5 (fig. XVIII-3b). Unii autori folosesc tijele Harrington numai temporar pentru rea-

lizarea reducerii și solidarizează șuruburile de tracțiune posterioară corporală, fie la bara sacrată Zielke (Sijbrandij) (fig. XVIII-3 c), fie la o placă sacrată (Schölner, Matthias) prin care realizează și artrodeza lombo-sacrată (Roy-Camille).

Calea anterioară (2, 7) sau combinată anterioară (pentru reducere) și posterioară (pentru artrodeză) a fost preconizată de o serie de autori (Zimmermann, Bradford, Denecke, Louis ș.a.). Reducerea se realizează pe cale transperitoneală mai ales pentru L_5 cu excizia discului

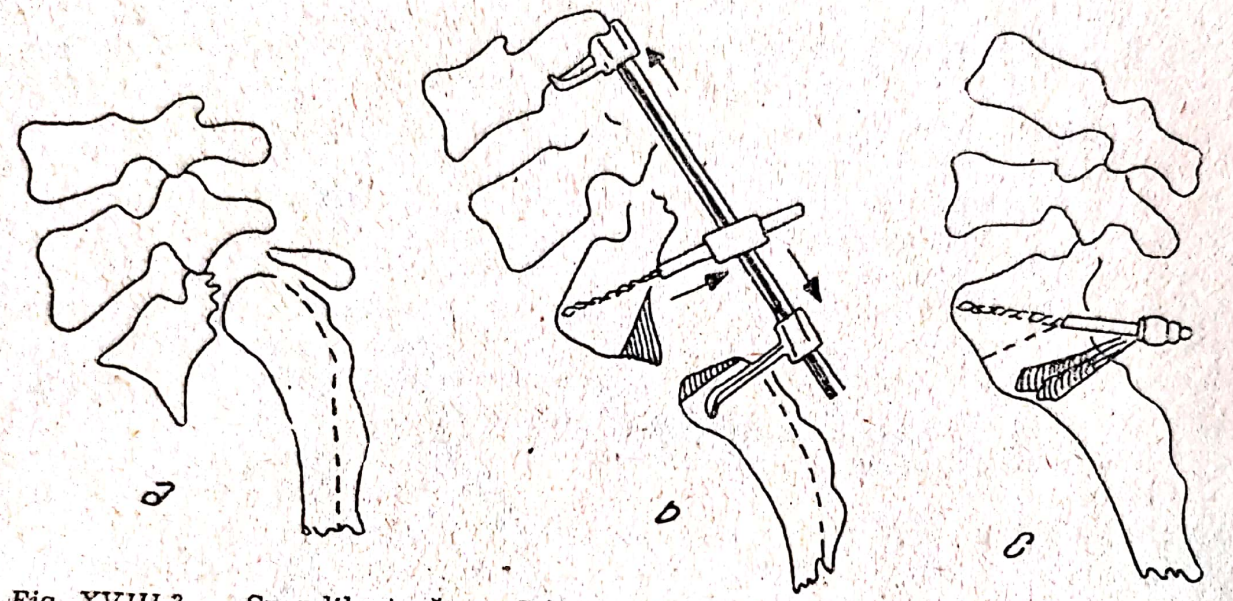

Fig. XVIII.3. — Spondiloptoză : a) Schiță radiografică ; b) excizia discului intervertebral ; c) artrodeză lombo-sacrată.

(fig. XVIII-4 B) dintre vertebra alunecată și cea subiacentă (adesea se impune rezecția unghiului inferior al vertebrei alunecate), urmate de introducerea unui elevator special lombosacrat (Bradford sau Louis, 1981), care ridică și împinge posterior corpul vertebrei alunecate (fig. XVIII-4 D și 4 E). Calea anterioară are dezavantajul abordului transperitoneal (lezarea plexului sacrat la bărbați) și a dificultăților tehnice mai mari în spondiloptoză. De asemenea, ea nu degajă rădăcinile nervoase, ceea ce se impune cînd există și tulburări neurologice.

Menținerea reducerii nu este posibilă decît prin realizarea unei solide artrodeze.

Autorii care realizează reducerea pe cale posterioară folosesc, fie o artrodeză postero-laterală tip Watkins, fie una intersomatică tip Cloward (uneori ambele asociate), fie o artrodeză cu placă specială cu șuruburi fixate în corpii vertebrali (prin pediculi Louis, Roy-Camille, placă în „H"). Calea anterioară de reducere este și ea urmată de o artrodeză intersomatică fie cu grefon tibial (Debeyre), iliac sau peronier (Wiltae), fie cu un șurub în maniera lui Merle D'Aubigne (fie ambele). Uneori, la artrodeza posterioară sau anterioară se poate adăuga un al doilea timp de artrodeză, a porțiunii rămase neartrodezate, pentru a crea un bloc solid care să împiedice recidiva alunecării (fig. XVIII.5).

Tehnica reducerii artrodezei nu este lipsită de riscuri. Pot apărea complicații neurologice (leziuni tranzitorii sau definitive ale rădăcinilor

nervoase cu paralizii secundare, mai frecvente L_5), pierderi ale reducerii (mai ales cînd operația nu a reușit să restabilească echilibrul antero-posterior al trunchiului de bazin) sau chiar liză a istmului vertebrei supraiacentă zonei de artrodeză, prin fractură de oboseală. În afara acestor complicații proprii, ea este grevată de complicațiile legate de orice intervenție chirurgicală (infecții, dezuniri cutanate, tromboze, mai ales calea anterioară etc.).

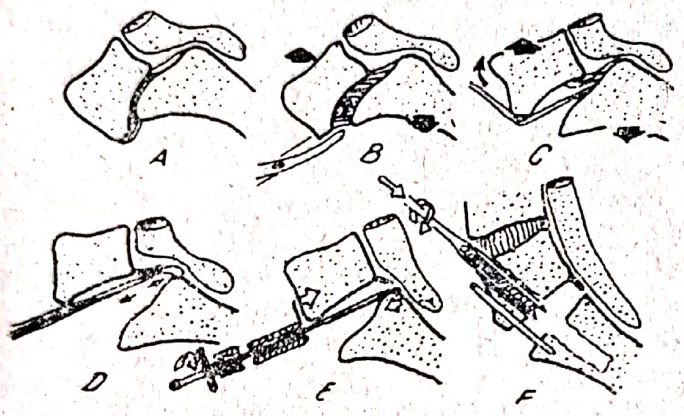

Fig. XVIII.4. — Spondilolistezis : A) Schiță radiografică ; B) Excizia discului intervertebral ; C, D și E) Reducerea pe cale anterioară ; F) Artrodeză.

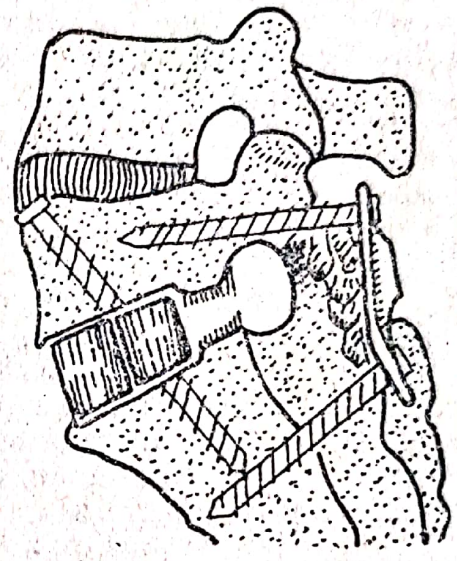

Fig. XVIII.5. — Artrodeză dublă pe cale anterioară și posterioară.

Această chirurgie rămîne rezervată numai cazurilor cu tulburări statico-dinamice grave, eventual complicate neurologic. Ea nu trebuie aplicată sistematic, ci adaptată condițiilor anatomice și biomecanice ale fiecărui caz în parte. Reușita ei este necesar legată de recrearea unor condiții biomecanice cît mai apropiate de normal ale acestei zone tranziționale. Numai în acest fel se poate evita recidiva procesului patologic.

Bibliografie selectivă

1. LOUIS R. — Fusion of the Lumbar and Sacral Spina by Internal Fixation with Screw Plates. *Clin. Orthop. 203*, 18—33, 1986.
2. MATHIASS H. H., HEINE J. — The Surgical Reducation of Spondylolisthesis. *Clin. Orthop. 203*, 34—44, 1986.
3. NEWMAN P. H. — Spondylolisthesis. Acta Orthop. Belg. 47, 4—5, 437—440, 1981.
4. ROY CAMILLE R., SAILLANT G., MAZEL C. — Internal Fixation of the Lumbar Spine with Pedicle Screm Plating. *Clin. Orthop. 203*, 7—17, 1986.
5. SYBRANDY S. — A new technique for the reduction and stabilisation of severe spondylolisthesis, *Int. Orthopaedics*. 9, 4, 247—254, 1985.
6. VIDAL J., FASSIO B., BUSCAYRET CH., MELKA J. — Le traitement chirurgical du spondylolisthesis L_5—S_1 — *Acta Orthop. Belg. 47*, 4—5, 487—510, 1981.
7. Gruppo Italiano di Studio della Scoliosi ; Le Spondilolistesi ; VI. Reunione ; Aula Gaggi Editors-Bologna, 1983.

Scanned with OKEN Scanner

4. Tendințe în tratamentul chirurgical al scoliozelor structurale

De la artrodeza cu grefon conservat, la tija Harrington, chirurgia scoliozei a făcut un impresionant pas înainte. Devenită de mult clasică, tija Harrington rămîne totuși actuală. Ea reprezintă mijlocul cel mai simplu de a obține o coloană echilibrată, cu condiția de a respecta principiile biomecanice și de a-i asocia o artrodeză solidă. Suspendată între cele două cîrlige, tija Harrington are însă o serie de dezavantaje mecanice care o fac vulnerabilă, cu atît mai mult cu cît curbura este mai importantă, mai rigidă și se asociază cu o cifoză (6, 8). Pentru a-i suplea aceste dezavantaje s-a recurs la o tracțiune transversală care ameliorează redresarea (4, 5, 6, 8), realizată fie cu un dispozitiv ce fixează apofizele transverse din convexitate ale vertebrelor apicale la tija Harrington (Morscher, Cotrel), fie între niște șuruburi fixate în pediculii din convexitate ai vertebrelor apicale și tije (Rey). Armstrong utilizează tija Harrington dublă atît în concavitate (clasic) cît și în convexitate, asigurînd o mai bună orizontalizare a vertebrei inferioare a curburii și un montaj mai stabil. Winter, ca și Armstrong (1985), folosește dispozitivul transversal (DDT) plasat între tijele Harrington distractoare și compresoare.

Al doilea pas important îl reprezintă controlul coloanei vertebrale pe cale anterioară, inițiat de Dwyer (1969) și perfecționat ulterior de Zielke (1976). Intervenția este indicată în curburile lombare și dorso-lombare, cu precădere în cele de origine neurologică. Rezecțiile discale eventual completate prin osteotomii ale corpilor vertebrali, sînt urmate de un montaj în compresiune metamerică. Instrumentația tip Zielke realizează redresări unghiulare de 70—80% din valoarea curburii inițiale, combinată cu o derotare eficace pe lîngă lordozare, ceea ce nu obține procedeul Dwyer (Ventrale, Derotation Spondylodese-V.D.S.). Un timp posterior simultan sau secundar (mai ales în cazurile grave și în cele paralitice), asigură un control circumferențial, ameliorează echilibrul global al trunchiului și mărește soliditatea montajului (4, 6, 7).

În scoliozele cu o componentă cifotică importantă ca și în evoluția cifozantă a scoliozelor grave, chirurgia posterioară singură nu mai este eficientă (4, 6). În aceste cazuri se impune asocierea unui abord anterior transtoracic sau traco-retroperitoneal pentru realizarea unei artrodeze somatice (Moe, Stagnara).

Criticînd corectarea curburii privită ca un întreg, fără a ține cont că deformațiile vertebrale sînt metamerice, Eduardo Luque propune, în 1980, o instrumentație segmentară (Segmental Spinal Instrumentation). Două tije în L sînt fixate paravertebral de fiecare etaj vertebral cu fire de sîrmă trecute pe sub lamele vertebrale.

Instrumentația la care se asociază și artrodeză interapofizară, realizează corecții ce depășesc 50% și asigură o stabilitate importantă a montajului înlăturînd utilizarea ghipsului sau a corsetului postoperator și permițînd verticalizarea precoce a bolnavului sau punerea în fotoliu a paraliticilor. Instrumentația este indicată în special în scoliozele paralitice, neurologice (boală Werdning-Hoffman) și miopatice (3, 6). Deși instrumentația propusă de Luque este invazivă pentru canalul

Scanned with OKEN Scanner

rahidian, complicațiile neurologice definitive și ireversibile sînt rare. Existentă în timp, în circa 10 ani, riscul unei stenoze a canalului rahidian, ca reacție la iritația produsă de firul de sîrmă.

Tehnicile Harrington și Luque au dat naștere unor variante multiple. Firele de sîrmă trecute sub lamele vertebrale sînt solidarizate de tija Harrington, procedeu „Harri-Luque" realizînd o corecție mai bună dar mai ales mărind stabilitatea montajului, după experiența lui Winter (1985). Există însă riscul de a infunda cîrligul superior în canalul medular cu complicații neurologice secundare (6, 8).

Dove, pentru a preveni migrarea posibilă a tijelor Luque, folosește un dreptunghi fixat segmentar prin fire sublaminare. Acest dispozitiv mărește și mai mult rigiditatea montajului (2).

Ultima achiziție este instrumentația propusă de Cotrel și Dubousset (1985) care reunește principiile tijei Harrington cu cele ale fixării metamerice (1, 5). Ea este alcătuită din două tije simple, fără cranuri, dar care printr-o construcție specială permit fixarea solidă, în multiple puncte și în toate pozițiile a mai multor cîrlige. Se realizează astfel o distracțiune etajată pe toată concavitatea, o compresiune bine repartizată în apexul convexității, o derotare, orizontalizarea vertebrei inferioare și fixare metamerică. Tijele sînt solidarizate de două bare transversale. Rezistența mecanică este net superioară montajului Harrington sau Luque. Procedeul este însă mai sofisticat și de durată mai lungă. Pînă în prezent au fost operate 600 de coloane cu un recul de 3 ani. Pierderile unghiulare sînt practic nule, pseudartrozele inexistente, complicațiile neurologice foarte rare.

Tendința actuală în tratamentul chirurgical al scoliozelor structurale este aceea de a plasa mai eficace actul operator în istoria evoluției scoliozei, de a stabili momentul optim care să permită oprirea evoluției și economisirea de timp în îngrijirea copilului scoliotic. Indicațiile chirurgicale pentru curburile cert evolutive, coboară astăzi chiar în domeniul rezervat anterior tratamentului ortopedic (40—50°). Chirurgia rahidiană se dorește „preventivă" într-un moment în care rezultatele ei sînt sigur bune atît estetic cît și funcțional. Rigiditatea sporită a montajului permite verticalizarea precoce și reintegrarea rapidă familială și școlară a scolioticului.

Bibliografie selectivă

1. DIMEGLIO A. — L'instrumentation Cotrel-Dubousset, Rev. *Chir. Orthop.* 72, suppl. II, 29—31, 1986.
2. DOVE J. — Internal Fixation of the Lumbar Spine. *Clin. Orthop. 203,* 135—140, 1986.
3. LUQUE E. R. — The Anatomic Basis and Development of Segmental Spinal Instrumentation. *Spine* 7, 3, 256, 1982.
4. MOE J. H., WINTER R. B., BRADFORD D. S., LONSTEIN J. E. — Scoliosis and Other Spinal Deformities ; W. B. Sannsers Company, Philadelphia, 1978.
5. POUS I. G. — Scolioses et ostéosynthèses rachidiennes. Rev. *Chir. Orthop.* 72, suppl. II, 28—29, 1986.
6. STAGNARA P. — Les déformations du rachis. Masson, Paris, 1985.
7. ZIELKE K., STUNDAT R., BEUJEAN F. — Ventrale Derotation Sondylodese, *Arch. Orthop. Traum. Surg. 85,* 257—277, 1976.
8. Scoliosis and Kyphosis-Abstracts 1st European Congress on Scoliosis and Kyphosis, Dubrovnic, 1983.

Scanned with OKEN Scanner

5. Osteosinteza cu tija centromedulară zavorîtă

Superioritatea osteosintezei centromedulare cu tijă Küntcher cu alezaj şi focar închis, în fracturile transversale, oblice scurte, transverso-oblice sau cu un al treilea fragment, localizate în 1/3 medie a diafizelor femurală sau tibială, este unanim recunoscută. Argumentele biologice, biomecanice şi clinice au impus de mult procedeul. Extinderea indicaţiilor tijei Küntcher nu mai asigură un montaj satisfăcător ; apare riscul blocării insuficiente a rotaţiei şi cel al telescopării fragmentelor, ceea ce a determinat utilizarea complementară a unor metode adjuvante (cerclaj pentru fracturile spiroide sau oblice lungi, aparat ghipsat pentru a împiedica rotaţia în fracturile situate distal sau proximal de limita clasică, extensia continuă în fracturile cu cominuţie importantă). Küntcher a avut însă ideea de a zăvorî tija creată de el (1968). Pornind de la această idee, au apărut o serie de modificări ale tijei iniţiale. Klema şi Schellmann în Germania (1972), Grosse şi Kempf (3, 8) în Franţa (1974), Brooker-Wills (4) în Statele Unite (1984) au pus la punct şi au răspîndit tehnica tijei Küntcher zăvorîte. Vinditti (1962), Kaessman (1969), Derweduwen (1979) au imaginat şi utilizat o tijă centromedulară cu compactare, iar Colchero (1975) şi Zgarbură folosesc o tijă plină (bară) ; primul zăvorîtă, al doilea cu compactare (1, 6).

Din toate aceste modificări s-a impus şi s-a răspîndit tija centromedulară Grosse-Kempf (2, 3, 4, 7, 8).

Osteosinteza se realizează cu focar închis prin alezaj avînd însă grijă ca la nivelul cominuţiei sau a celui de-al treilea fragment mare, alezorul să depăşească zona cu motorul închis. Se alege o tijă cu diametrul de 1 mm mai mic decît ultimul alezor.

Tija inspirată din cea AO are o secţiune în formă de treflă, iar extremitatea superioară are fanta obturată pe o anumită distanţă. Tija e perforată la cele două capete pentru a permite trecerea şuruburilor de zăvorîre. Pentru femur, tija prezintă o concavitate posterioară reproducînd curba fiziologică a osului, orificiul superior oblic în jos şi înăuntru la 130° (ceea ce impune existenţa unor tije pentru femurul drept şi altele pentru cel stîng). Distal sînt prevăzute 2 orificii transversale în plan frontal. Tija tibială are la extremitatea proximală 2 orificii pentru şuruburile de zăvorîre dispuse în două plane octogonale (frontal şi sagital), iar extremitatea distală 2 orificii transversale în plan frontal. Şurubul pentru orificiul oblic superior al tijei femurale este filetat pe toată lungimea şi impune un tarodaj prealabil. Şuruburile transversale (distale pentru femur şi proximale şi distale pentru tibie) sînt autotarodante şi filetate numai la capătul distal. Tijele sînt prevăzute la extremitatea proximală cu o porţiune filetată care permite adaptarea dispozitivului de batere a tijei şi de ghidaj.

Introducerea şuruburilor superioare se realizează cu ajutorul dispozitivului de ghidaj (special pentru femur şi pentru tibie) care se înşurubează la capătul proximal al tijei (bătută în poziţie optimă) şi permite forarea orificiilor transosoase cu burghiul şi apoi introducerea şuruburilor care prind ambele corticale penetrînd prin tija centromedulară. Pentru şuruburile distale, forarea orificiilor transosoase se realizează sub ecranul de televiziune, la care este montat un „cadru de ochire", a cărui orificiu proiectat în centrul ecranului trebuie să se suprapună exact pe imaginea orificiului tijei.

Zăvorîrea tijei permite realizarea a două tipuri de montaj : dinamic şi static. În montajul dinamic (fig. XVIII.6), zăvorîrea nu interesează decît

Scanned with OKEN Scanner

epifiza cea mai apropiată de focarul de fractură. Acest tip de montaj este indicat în fracturile proximale sau distale, transversale, oblice scurte sau cu al treilea fragment mic dar cu contact osos bun. Montajul, prin fixarea tijei la os, grație șuruburilor de zăvorîre împiedică rotația fragmentelor și deplasarea în valgus sau varus. Osteosinteza cu montaj dinamic are aceleași calități mecanice ca și osteosinteza centromedulară clasică cu

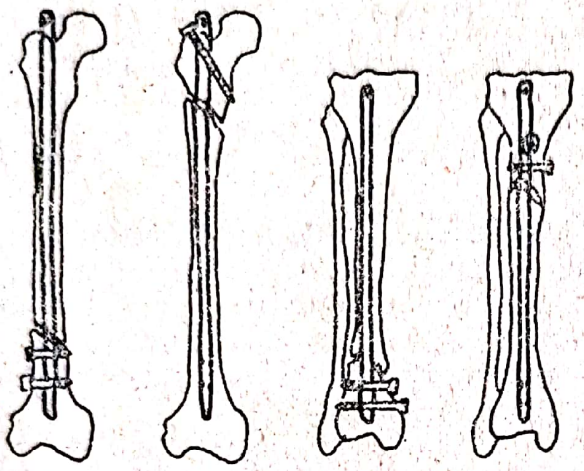

Fig. XVIII.6. — Zăvorîrea dinamică pentru fracturi diafizometafizare de femur și tibie.

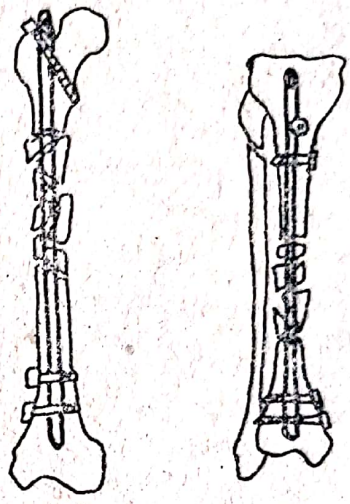

Fig. XVIII.7. — Zăvorîrea statică pentru fracturi cominutive diafizare de femur și tibie.

sediu diafizar mediu. Ea permite mersul cu sprijin, realizînd concomitent o compresiune în focar (3, 8, 7). În montajul static (fig. XVIII.7), zăvorîrea se face atît proximal cît și distal de focarul de fractură. Acest montaj este indicat în toate fracturile în care există riscul unui telescopaj, deci în fracturile cu un al treilea fragment important, în cominuțiile și „exploziile" diafizare, în fracturile cu pierderi de substanță. Montajul asigură stabilitatea în rotație și menține lungimea membrului. El permite mobilizarea precoce, dar nu permite sprijinul imediat. Se realizează deci o stabilitate de mobilizare dar nu de încărcare. Deși în focar nu există compresiuni interfragmentare, păstrarea vascularizației periostice prin nedeschiderea focarului asigură o formare rapidă a calusului. În curs de 2 1/2—3 luni, examenul radiografic evidențiază o consolidare suficientă pentru a împiedica telescoparea focarului, ceea ce permite dinamizarea osteosintezei. Ea se realizează prin înlăturarea zăvorîrei epifizei situată la distanță de focarul de fractură. Montajul permite în acest moment sprijinul, ceea ce va realiza compresiunea interfragmentară și accelerarea consolidării (3, 7, 8).

Testările biomecanice comparative pentru montajele de tip Klemm-Schellmann, Broker-Wills și Grose-Kempf au arătat superioritatea ultimului (Johnson și colab., 1986). În montajul Klemm-Schellmann, oblicitatea mai mare a șurubului superior femural (150°) expune la smulgerea lui din trohanter, iar în montajul Brooker-Wills, blocarea distală prin intermediul a două aripioare ce se deschid după introducerea tijei, este mai puțin rezistentă (5).

Scanned with OKEN Scanner

Rezultatele osteosintezei cu tije zăvorîte Grosse-Kempf au fost analizate în cadrul unui simpozion internațional ținut la Strasbourg în 1984 (8). Analiza după 10 ani de experiență a școlii din Strasbourg, bazată pe 750 cazuri, a subliniat că osteosinteza cu tijă centromedulară zăvorîtă este o operație delicată, care impune o rigoare tehnică și o respectare a indicațiilor de sediu și de tip de montaj (static sau dinamic).

Există o strînsă corelație între rezultatele nesatisfăcătoare și lipsa de rigoare în aplicarea tehnicii (5, 8). Pentru sediul femural, limita superioară o reprezintă fracturile subtrohanteriene, tija zăvorîtă fiind contraindicată în fracturile trohantero-diafizare mai ales pe os porotic, iar limita inferioară e zona fracturilor supracondiliene pentru a asigura zăvorîrea în os sănătos. Pentru sediul tibial, limita superioară și inferioară e legată de posibilitatea solidarizării tijei cu 2 șuruburi trecute în os sănătos. Atît pentru femur cît și pentru tibie, limita inferioară poate fi coborîtă secționînd tija imediat sub orificiul distal, ceea ce permite o zăvorîre foarte joasă (8).

Fracturile de mare instabilitate, cu un al treilea fragment, fracturi cu cominuție importantă, fracturi bifocale, fracturi cu pierdere de substanță, reprezintă „triumful" tehnicii propusă e Grosse și Kampf (8). În pierderile de substanță se adaugă o autografă după 4—5 săptămîni de la realizarea montajului (Grosse și colab.) sau introducerea în momentul osteosintezei a unei magme de țesut spongios prin canalul medular (Trojan).

Tija centromedulară zăvorîtă a fost utilizată și în fracturile deschise, indiferent de tip pentru femur, numai în tipul I și II Cauchoix pentru gambă, cu condiția de a opera în urgență și sub acoperire de antibiotice (8).

Complicațiile în cele 750 cazuri studiate au fost reprezentate de 4,04% infecții profunde. S-au înregistrat și defecte de axare, mai ales pentru fracturile femurale înalte, deteriorări ale montajului în fracturi ale 1/3 superioare de diafiză tibială și femurală, telescopări cu scurtare în unele fracturi foarte cominutive, complicații atribuite în mare parte defectelor de tehnică și care, pe măsura punerii la punct a acesteia, au diminuat ca incidență.

În totalitate, la nivelul femurului (385 cazuri), s-au înregistrat 1% ruperi de tije, 5% smulgeri ale șuruburilor de zăvorîre, 1% pseudartroze. La nivelul tibiei (397 cazuri) s-au semnalat 2,9% pseudartroze și 0,9% sindroame de compartiment.

Procedeul a fost extins la tratamentul pseudartrozelor de femur și tibie (2, 6) în special în localizările înalte sau joase, dificil de tratat.

S-a realizat o osteosinteză cu focar închis cu alezaj, fără decorticare și fără aport de grefă, cu montaj dinamic și cu sprijin precoce. Școala de la Strasbourg a obținut o consolidare în 25 și 27 pseudartroze de femur, ultimele 2 cazuri consolidînd după o nouă osteosinteză de același tip și în 37 și 39 cazuri pseudartroze de tibie (8).

S-a utilizat osteosinteza cu tijă centromedulară cu montaj static în 19 alungiri extemporanee de femur și cu montaj dinamic în 9 osteotomii de scurtare a femurului (8). Această tehnică a fost utilizată și în tratamentul fracturilor pe os patologic (8).

Perspectivele de viitor sînt din punct de vedere biomecanic legate de modificarea zăvorîrii inferioare utilizînd șuruburi filetate în toată lungimea pentru o mai bună priză și de utilizarea unui cui care să nu aibă

Scanned with OKEN Scanner

fantă longitudinală pentru a avea o mai bună rezistență la torsiune. Din punct de vedere tehnic se caută utilizarea unui sistem de ochire pentru zăvorîrea distală în scopul suprimării sau reducerii utilizării aparatului de televiziune. Din punct de vedere al indicațiilor este în studiu o tijă zăvorîtă pentru humerus (Grosse) și o tijă miniaturizată pentru osteosinteza oaselor mici ale mîinii (Foucher).

Osteosinteza cu tijă centromedulară zăvorîtă nu se substituie indicațiilor clasice ale osteosintezei cu tijă Küntcher. Ea permite însă extinderea avantajelor acestei osteosinteze cu focar închis la întreaga patologie traumatică diafizară a membrului pelvin.

Bibliografie

1. COLCHERO F., OARST G., REBOUL C., VILLALOBES F., VIDAL J. — Enclouage centre médullaire claveté. Rev. *Chir. Orthop. 69*, 7, 547—556, 1983.
2. DELEFORTRIE G., TAGLANG G., MAHIEU CH., VINCENT A. — Apport de l'enclouage verrouillédans le traitement des pseudarthroses diaphysaires aseptique du membre inférieur. *Acta Orthop. Belg. 52*, 5, 651—660, 1986.
3. GROSSE A. — L'enclouage centreo-médullaires avec verrouillage. *Rev. Chir. Orthop. 69*, 5, 362—365, 1983.
4. JOHNSON K. D., TENCER A. F., BLUMETHAL S., AUGUST A., JOHNSON D. W. — Biomechanical Performance of Locked Intramedullary Nail System in System in Comminuted Femoral Shaft Fractures. *Clin. Orthop. 206*, 151—161, 1986.
5. REINDERS J., MACKWITZ J. — Technical faults and complications in Interlocking Nailing of femoral and tibial fractures. *Acta Orthop. Belg., 50*, 5, 577—590, 1984.
6. ZGARBURĂ I. — Osteosinteza centro-medulară cu bară cu compactare. Comunicare la sesiunea de biomecanică a Academiei Române, noiembrie 1986.
7. ZINGHI G. F., SPEOCHIA L., MONTANARI G., BRUSCOLE R. — Il chiodo bloccato de Grosse-Kempf nelle fratture diafisarie e meta diadisarie della tibia. *Ital. J. Orthop. Traumatol., XII*, 3, 383—388, 1986.
8. L'enclouage centro-médullaire avec véerouillage : bilan et perspective. Rev. *Chir. Orthop., vol. 72*, 2, 157—161, 1986.

Scanned with OKEN Scanner

XIX. NOUTĂȚI ÎN CHIRURGIA APARATULUI LOCOMOTOR

C. BACIU

1. Infecții rare

Gangrena streptococică acută. Afecțiune rară, uneori neîntîlnită de chirurgi în toată cariera lor, gangrena streptococică acută ridică probleme cu totul deosebite de diagnostic și tratament; prognosticul ei devine sumbru, datorită înaltului indice de mortalitate. Ca sinonime reamintim denumirea care i s-a mai dat de „fasceită necrozantă" (E.L. Cafferty) sau de „celulită gangrenoasă streptococică". (Th. Delaport).

Raritatea cazurilor și necunoașterea afecțiunii face ca diagosticul să fie dificil. În Anglia, de exemplu, pînă în 1962, iar în Franța pînă în 1970, nu se semnala nici un caz, iar la noi în țară primele două cazuri au fost publicate de I. Gherman (Cluj) abia în 1986, dar sub denumirea de „gangrenă cutanată extensivă a membrului superior".

Diagnosticul nu se pune pe baza culturilor microbiene, acestea rămînînd de regulă sterile în primele trei săptămîni de la debutul bolii, ci exclusiv pe baza simptomatologiei clinice caracteristice, care începe să se manifeste progresiv, după 72 ore de la debut, printr-o stare febrilă în continuă creștere (chiar dacă bolnavul se află sub antibioterapie intensivă), edem progresiv și foarte dureros al segmentului ale cărui tegumente încep să fie decelate de un țesut grăsos lichefiat și de bule de aer și lichid hemoragic și ajung să prezinte zone galben-cenușii. Examenele de laborator nu sînt caracteristice. V.S.H. ajunge la peste 80/1 h, iar leucoditoza la peste 30 000/mmc, cu 92% polimorfonucleare.

Afecțiunea este legată de o hipersensibilitate particulară a bolnavilor la agresiunea microbiană, care, invadînd progresiv fasciile profunde și despărțitoarele intermusculare, produce trombozarea vaselor subcutanate și gangrena tegumentelor. De aceea, la deschiderea segmentului, vasele subcutanate apar în parte trombozate și în parte hiperextinse, ceea ce explică hemoragiile masive, care se produc și care necesită echilibrarea prin transfuzii. Țesutul celular subcutanat ia aspectul unei creme verzui, țesuturile sînt edematiate, fără a se observa puroi net, iar mușchii, element deosebit de caracteristic, nu apar inițial interesați. Procesele de necroză se extind pe fasciile și despărțitoarele musculare. Înainte de deschidere, gravitatea și extensiunea leziunilor subcutanate rămîn camuflate de tegumentele care deși decolate, ajung să aibă un

Scanned with OKEN Scanner

caracter eritematos. I. Gherman (1986), a fost de aceea îndreptățit să atragă atențiunea asupra faptului că diagnosticul diferențial principal al afecțiunii trebuie pus cu o purpură fulminas, în care necroza cutanată apare însă ca o consecință a unui mecanism imunitar hiperergic, după o sensibilizare printr-o infecție anterioară. De regulă, evoluția este fulminantă, bolnavii ajungînd în stare de prostație și colaps circulator, mortalitatea ridicîndu-se la 22%.

De la cazurile princeps descrise de F. L. Meleney (1924—1933) și pînă în prezent se cunosc un număr de 112 cazuri, dintre care ultimele patru au fost semnalate la noi în țară.

După cum rezultă din tabelul nr. 1, din cele 112 cazuri semnalate în literatura mondială, numai în 80 au putut fi decelați germenii cau-

Tabelul 1

Autorii	Anii	Nr. cazuri	Nr. cazurilor cu germeni decelați	Nr. cazurilor cu poarta de intrare decelată	Nr. decese
Melency	1924—30	23	23	5	4
Jen	1929	9	7	—	—
Fallon	1929	1	1	—	—
Mainzer	1931	1	1	—	1
Betmann	1931	2	-	—	1
	Apar antibioticele				
Mac Cafferty	1948	4	1	1	—
Hoore	1950	2	2	—	—
Wilson	1952	23	8	4	2
Pdine	1962	1	1	—	—
Cotter	1962	1	1	—	1
Webb	1962	1	1	—	1
Baker	1964	1	—	1—	1
Croswaith	1964	19	11	4	6
Collins	1965	1	1	1	1
Strasberg	1967	1	1	—	—
Laugier	1970	3	3	1	3
Touraine	1977	5	3	1	—
Legall	1979	2	2	—	2
Destaing	1979	1	1	—	—
Lortat-Jacob	1981	9	7	2	—
Gherman	1986	2	2	1	1
Baciu, Dobre, Lupescu	1987	2	1	2	1
TOTAL :		112	80	22	25

zali (în marea lor majoritate streptococul hemolitic), dar în unele cazuri și stafilococul ; numai în 22 cazuri a putut fi depistată poarta de intrare printr-o cauză traumatică oarecare. P. W. Cotter și J. B. Morris (1962) prezintă astfel cazul unui tînăr de 23 ani, care în urma unui placaj la rugby pe coapsa stîngă, cu tot tratamentul intensiv aplicat

Scanned with OKEN Scanner

și amputația coapsei, a decedat după 31 zile. I. Gherman (1986) prezintă un caz în care în urma unei plăgi prin zdrobire a degetului V al mîinii stîngi, după dezarticulația degetului, a putut fi salvat cu un deficit motor minim. Cazurile noastre, ambele interesînd membrele superioare, au început să evolueze după osteosinteze efectuate pe muncitori constructori, care suferiseră accidente prin strivirea antebrațelor. Ambele cazuri au putut fi salvate, la unul fiind însă necesară amputația de la nivelul treimei superioare a brațului.

Tratamentul constă, pe primul plan, în excizia chirurgicală a tuturor țesuturilor interesate și în special a fasciilor și a despărțitoarelor musculare, prezentînd inflamația verzuie caracteristică, prin incizii longitudinale largi pe întregul segment, și excizia tegumentelor decolate, ceea ce va necesita ulterior plastii cutanate. Pe al doilea plan stau ca valoare terapeutică, echilibrarea deficiențelor electrolitice și corticoterapia și abia pe al treilea plan, antibioterapia intensivă (în special penicilina), deși statistica arată că indicele de mortalitate nu a fost modificat după introducerea ei.

2. Tehnici chirurgicale noi

a) Operațiunea „criss-cross" în mîna spastică

Una din problemele dificile ale chirurgiei mîinii spastice o reprezintă rezolvarea policelui flectat și adus în opoziție maximală, care ajunge, datorită contracturei, să fie lipit de fața volară a palmei și a cărui pulpă pătrunde în spațiile interdigitale II—III sau III—IV. Deoarece artrodezele metacarpo-trapeziene sau intermatacarpine I—II nu au dat rezultate satisfăcătoare, o posibilitate mai eficientă de a rezolva diformitatea rămîne operațiunea „criss-cross" propusă de J. P. Adams și îmbunătățită de M. Cahuzac.

Practic este vorba de o tenodeză prin care se stabilizează în poziție funcțională articulația metacarpofalangiană a policelui și se corectează subluxația dorsală a primei falange pe metacarpian. Spre deosebire de J. P. Adams care realiza o simplă tenodeză, M. Cahuzac a imaginat un procedeu care realizează nu numai un efect de stabilizare pasivă, ci și un efect dinamic, care se obține prin suturarea unei bandelete de fascia lata, la tendoanele extensorilor policelui, după ce s-a făcut încrucișarea ei (de unde denumirea de „criss-cross"), pe fața palmară a falangei proximale.

Tehnica este eficientă la copiii sub 5 ani, suferinzi de I.C.M., dar la adolescenți și adulți, rezultatele încurajatoare din primele luni se degradează treptat. Intervenția se realizează sub anestezie generală, dat fiind pe de o parte vîrsta mică a bolnavilor și pe de altă parte, faptul că trebuie să se recolteze și bandeleta de fascia lata. Timpii operatori sînt următorii :

Scanned with OKEN Scanner

1. Se recoltează o bandeletă de fascia lata, lungă de 10 cm și lată de 2 cm, care se rulează în jurul axului său lung. Se fixează la ea însăși, fața cea mai externă, cu cîteva puncte de sutură cu fir atraumatic 000. Se închide plaga și se păstrează bandeleta astfel recoltată și preparată, într-un vas cu ser fiziologic călduț.

Fig. XIX.1. — Incizia în operațiunea „Cris-Cross".

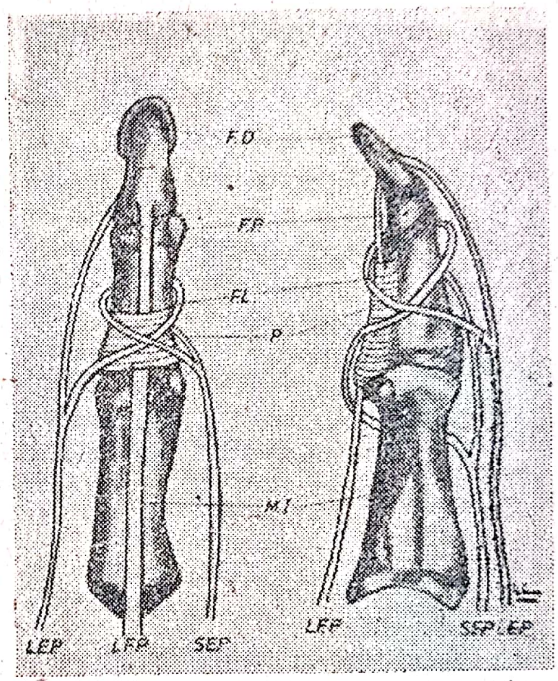

Fig. XIX.2. — Însăilarea și încrucișarea bandeletei de fascia lata : a. vedere pe fața palmară și b. vedere de profil ; F.D.=falangă distală, F.P.=falangă proximală ; F.L.=bandă de fascia lata ? P=canal osteofibros, M.I.= prim metacarpian, L.E.P. — Lung extensor police, S.E.P.=scurt extensor police.

2. Incizia pe fața dorsală a policelui, lungă de aproximativ 8 cm centrată pe articulația metacarpo-falangiană. Se descoperă extensorul lung al policelui (fig. XIX.1).

3. La nivelul primei falange se introduce bandeleta de fascia lata între tendonul extensorului lung și falangă, pînă la mijlocul bandeletei. Cele două capete ale bandeletei sînt trecute pe fețele laterale ale falangei, spre proximal și anterior, pentru a ajunge să se încrucișeze pe fața palmară, înaintea flexorului propriu, chiar pe deasupra scripetelui. Capetele bandeletei sînt trase apoi oblic și proximal, de o parte și de alta a capului primului metacarpian și se suturează unul la extensorul lung și celălalt la extensorul scurt (fig. XIX.2). Noi îl suturăm și la abductorul lung.

Scanned with OKEN Scanner

4. Sutura tegumentelor cu fire separate de aţă fină. Pansament. Atelă ghipsată palmară antebrahio-policiană.

Conduita post-operatorie constă în pansamente de control, extragerea firelor la 6—8 zile şi menţinerea imobilizării pînă la 21 zile, după care se reiau mişcările active ale policelui sub supravegherea unui specialist în recuperarea neuro-motorie.

b) Translocarea inserţiei laterale a micului fesier în şoldul spastic

În unele cazuri, după efectuarea unor serii de intervenţii mai complexe asupra membrului inferior spastic, dar încă funcţional (noi începem intervenţiunile cu genunchiul, le continuăm cu piciorul şi în final abordăm şoldul), se poate menţine o poziţie de rotaţie internă care stînjeneşte mersul. Această poziţie poate fi datorată fie unei retracţii capsulo-ligamentare anterioare a şoldului, fie unei hipertonii exagerate a micului fesier. Pentru a putea stabili cauza este necesar ca bolnavul să fie anesteziat şi dacă în aceste condiţiuni rotaţia dispare, putem apela la o tehnică simplă, deosebită de cele mult mai complicate propuse de J. S. Barr (1924) sau R. Judet (1960).

Tehnica constă în translocarea inserţiei periferice a micului fesier de pe marginea anterioară a marelui trochanter pe marginea lui posterioară, transformîndu-l astfel într-un rotator extern al şoldului, dar menţinîndu-i în acelaşi timp rolul important de ante-proiector al hemibazinului contro-lateral în timpul mersului.

Indicaţia majoră o reprezintă bolnavii suferinzi de I.M.C., tipul hipertonic sau predominant ataxic, în vîrstă de peste 16 ani. Contraindicaţiile intervenţiei sînt următoarele : bolnavii sub 16 ani, deoarece se riscă lezarea anastomozei arterelor circonflexe din dreptul fosetei trohanteriene ; bolnavii cu forme distonice stetozice ; bolnavii cu un QT care nu permite o cooperare pstoperatorie la recuperare ; bolnavii cu o coxa valga excesivă asociată de obicei unei subluxaţii sau luxaţii paralitice sau cei care prezintă osteoartropatii sau paraosteoartropatii cu alteraţiuni osteo-articulare.

Reamintim raporturile tendonului periferic al muşchiului fesier mic (fig. XIX.3). Imediat posterior de inserţia sa pe marginea anterioară, pe unghiul supero-anterior al trohanterului se află inserţia muşchiului piramidal. Pe faţa externă a marelui trohanter se află inserţia largă a fesierului mijlociu al cărui tendon se îndreaptă în sus şi înăuntru, acoperind prin porţiunea sa anterioară atît muşchiul piramidal, cît şi marginea superioară a micului fesier.

Bolnavul fiind aşezat în decubitus lateral pe partea opusă, timpii operatori sînt următorii :

1. Se face o incizie transversală de aproximativ 10 cm în dreptul feţei externe a marelui trohanter, interesînd tegumentele, ţesutul celular subcutanat şi aponevroza (fig. XIX.4).

2. Se îndepărtează în sus şi în jos cele două lambouri, punîndu-se în evidenţă inserţiile musculare ale feţei externe, a marginei anterioare

Scanned with OKEN Scanner

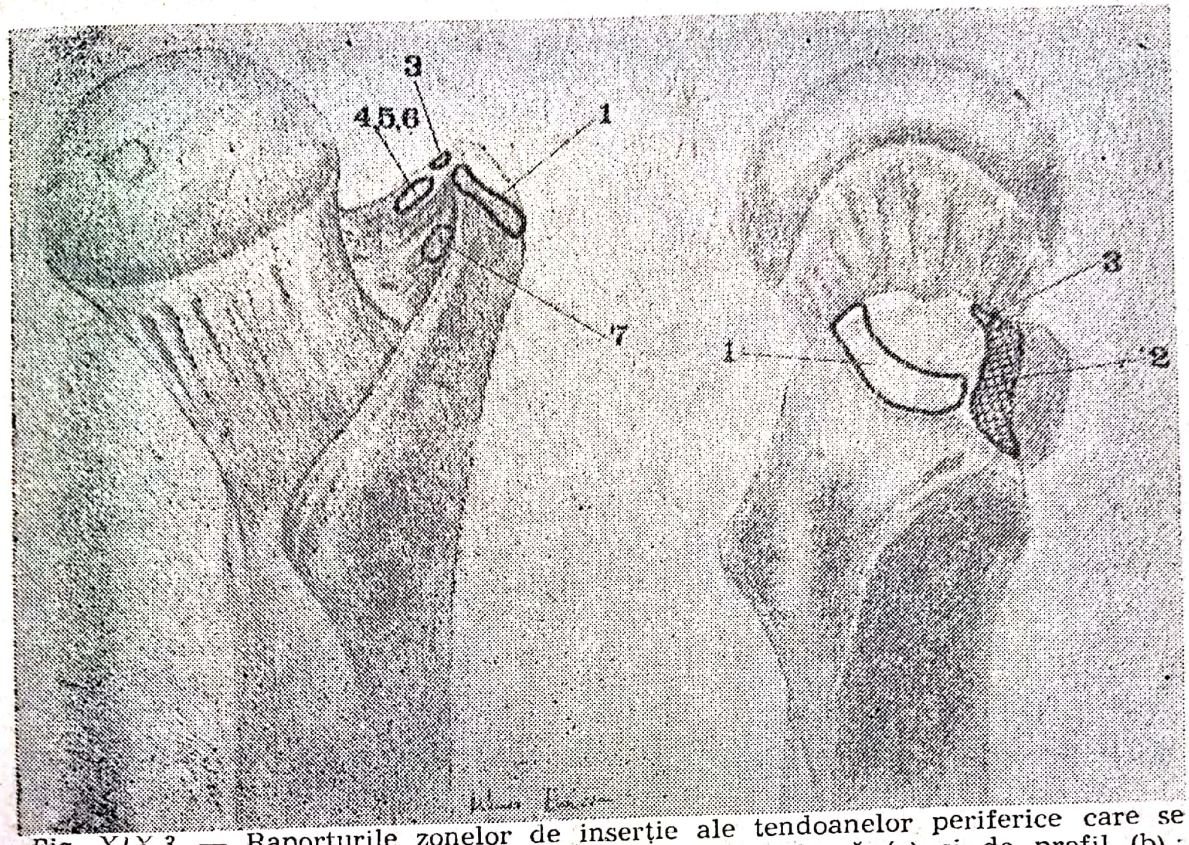

Fig. XIX.3. — Raporturile zonelor de inserție ale tendoanelor periferice care se inseră pe marele trohanter, văzute de pe fața posterioară (a) și de profil (b): 1=m. fesier mijlociu; 2=m. fesier mic; 3=m. piriform; 4, 5 și 6=mușchii gemenul superior, obturatorul intern și gemenul inferior; 7=mușchiul obturator extern.

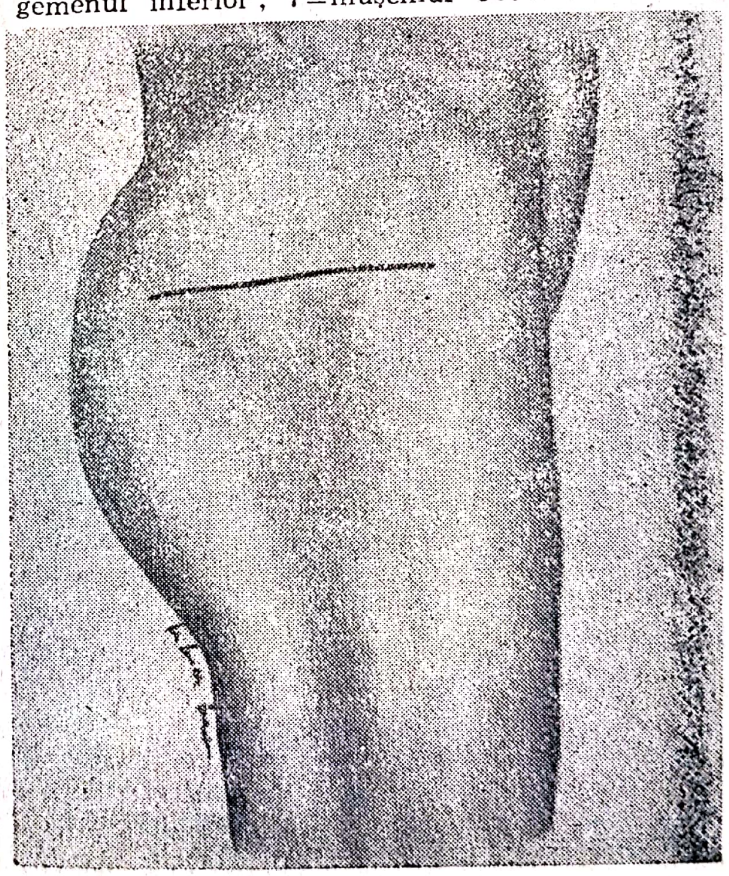

Fig. XIX.4. — Incizia în translocarea inserției laterale a micului fesier.

Scanned with OKEN Scanner

și a marginei posterioare a marelui trohanter. Se îndepărtează în sus și înapoi marginea anterioară a mușchiului fesier mijlociu și se pune în evidență inserția și tendonul mușchiului fesier mic.

3. Se individualizează tendonul micului fesier și se dezinseră în totalitate. Prin el se trece și se înnoadă un fir gros de ață, care se lasă lung, în prelungirea tendonului.

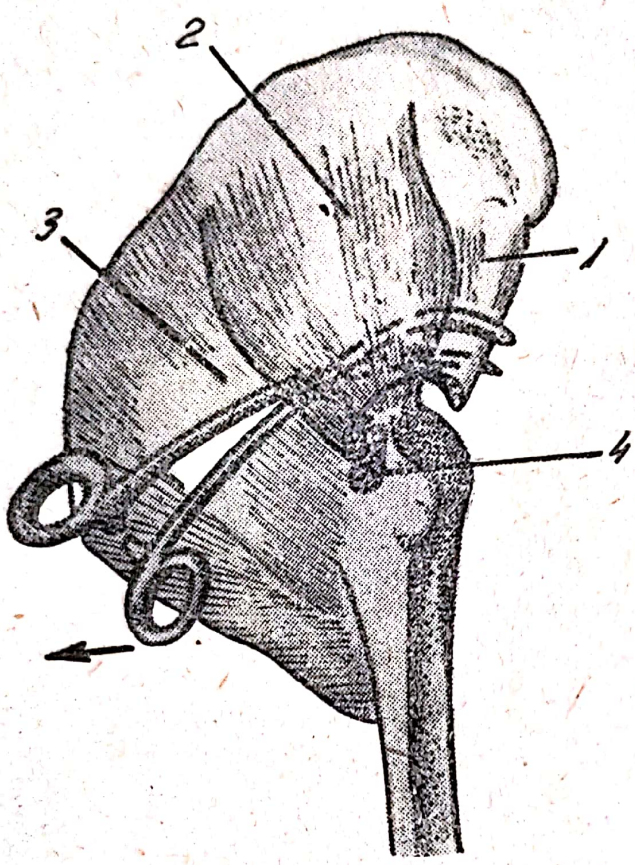

Fig. XIX.5. — Translocarea inserției laterale a micului fesier : 1 — m. fesier mic dezinserat ; 2=m. fesier mijlociu ; 3 — m. fesier mare și 4=viitoarea zonă de implantare a fesierului mic.

4. Se pătrunde cu o pensă Kocher curbă, dinapoi-înainte, de pe lîngă marginea posterioară a marelui trohanter și ocolindu-se fața lui internă pe sub tendoanele fesierului mijlociu, a obturatorului intern și a gemenului inferior, se ajunge să se perforeze cu vîrful pensei fasciile din apropierea marginei anterioare a marelui trohanter. Se deschide și se închide pensa de cîteva ori, pentru a se lărgi canalul astfel creat (fig. XIX.5).

5. Se prind cu pensa capetele firului de ață care prelungește tendonul micului fesier și se trage înapoi ața și tendonul lîngă marginea posterioară a marelui trohanter.

6. Se suturează strîns firul de ață și tendonul micului fesier la periostul și la formațiunile fibroase din imediata vecinătate a marginii posterioare a marelui trohanter.

7. Se face sutura plăgii cu cîteva fire separate de ață.

Imediat postoperator, bolnavul fiind încă sub anestezie, este așezat pe o masă ortopedică și se aplică un aparat ghipsat pelvipodal cu membrul inferior în abducție de 30°—40° și rotație externă. Imobilizarea se menține 21 de zile, timp în care se face fereastră, se fac pan-

Scanned with OKEN Scanner

samente de control și se scot firele la 14 zile. După ridicarea imobilizării se începe recuperarea progresivă a mișcărilor, în strînsă colaborare cu specialistul în recuperarea neuromotorie. Reluarea mersului va fi permisă după 30 de zile.

După observațiile noastre, rezultatele la distanță cele mai bune s-au obținut la hemiplegicii predominant hipertonici.

c) Sindroamele rotaționale posttraumatice ale genunchiului

În ultima decadă, un capitol efervescent ale specialității noastre l-au constituit instabilitățile posttraumatice acute sau cronice. Explozia pe care a cunoscut-o activitatea sportivă și dezvoltarea traficului rutier au contribuit la creșterea frecvenței acestor afecțiuni, relativ rare pînă mai acum cîteva decenii. Ca o urmare firească, simptomatologia și clasificările leziunilor și în special indicațiile de tratament au început să se diversifice și să se complice. Scopul acestui capitol este tocmai acela de a sistematiza cunoștințele actuale în acest domeniu.

Conformația extremităților osoase articulare nu contribuie practic cu nimic la stabilitatea genunchiului, cu excepția formei bipodale a extremității inferioare a femurului, care se opune la plierea genunchiului în valg sau în var. Formațiunile capsulo-ligamentare nu asigură nici ele o stabilitate eficace, întrucît, prin conformația lor trebuie să permită și amplitudinile de mișcare. Stabilitatea genunchiului rămîne astfel să fie asigurată pe primul plan de grupele musculare peri-articulare. O dovadă peremptorie o reprezintă constatarea că, în paraliziile totale, genunchiul devine balant, cu toate că extremitățile osoase, articulare și formațiunile capsulo-ligamentare, rămîn integre.

Stabilitatea colaterală medială este numai parțial asigurată de ligamentul colateral medial (L.C.M.), iar cînd genunchiul este extins, stabilitatea este asigurată și de porțiunea medială a ligamentului capsular posterior (L.C.P.). Stabilitatea este suplinită de mușchii sartorius, semi-tendinos și gracilis, prin inserția lor comună (Pas Anserinus) și de tendonul semi-membranosului, care înconjură condilul tibial medial, de sus în jos și dinapoi-înainte.

Stabilitatea colaterală laterală, cînd genunchiul este în extensie este insuficient asigurată ligamentar, nu de ligamentul colateral lateral (L.C.L.) cum se considera clasic, ci porțiunea laterală a ligamentului capsular posterior (L.C.P.). De reținut faptul că L.C.L. nu are practic nici o contribuție, el inserîndu-se distal pe vîrful fibulei, segment care nu intră în articulația genunchiului și care nu reprezintă o bază valoroasă de sprijin. Este de reținut faptul că inserția distală a bicepsului femural se bifurcă, atașîndu-se nu numai pe vîrful fibulei ci și pe L.C.L. Insuficiența funcțională a L.C.L., cu toată inserția suplimentară a bicepsului femural, este suplinită de tractul ilio-tibial, care trebuie considerat veritabilul stabilizator lateral al genunchiului.

Alunecarea spre înapoi a tibiei față de femur este insuficient asigurată de L.C.R. pentru segmentul medial, de L.C.L. pentru segmen-

Scanned with OKEN Scanner

tul lateral, precum și de ligamentele colaterale, plus ligamentul încrucișat posterior (L.I.P.), și complexul capsulo-ligamentar popliteu pentru întregul genunchi. După D. L. Butler și colab. (1980) în stabilitatea ligamentară, participarea frenatoare a L.I.P. este de 95%, restul formațiunilor capsulo-ligamentare participînd numai cu 5%. Supleanța musculară frenatoare este conferită de aparatul extensor al genunchiului, prin tensiunea constantă a cvadricepsului, precum și de mușchii ischio-gambieri, care pe ultimele 10° de extensiune (datorită intervenției hipomochiloanelor) devin extensori și blocatori ai genunchiului în extensie.

Alunecarea spre înainte a tibiei față de femur este numai parțial și insuficient împiedicată de ligamentul încrucișat anterior (L.I.A.) și de ligamentele colaterale. După D. L. Butler și colab. (1980), în cadrul stabilității ligamentare, participarea frenatoare a L.I.A. este de 86%, restul formațiunilor capsulo-ligamentare participînd cu 14%. Supleanța musculară, cînd genunchiul este în flexie, rămîne asigurată pe primul plan de mușchii ischio-gambieri, iar cînd genunchiul este în extensie, de mușchii gastrocnemieni, popliteu și plantar lung.

Stabilitatea rotatorie antero-medială a tibiei față de femur este parțial asigurată ligamentar de L.C.L. și porțiunea laterală a L.C.P., supleanța musculară fiind conferită pe primul plan de tensorul fasciei lata și în mod secundar de bicepsul femural.

Stabilitatea rotatorie antero-laterală este parțial asigurată ligamentar de L.C.M. și în special de fascicolul său posterior, care are o structură bine individualizată. Spre deosebire de restul L.C.M. care se inseră proximal pe epicondilul femural medial și nu are legături de meniscul medial, fascicolul posterior se inseră proximal pe tuberculul aductorului mare și este atașat de meniscul medial, motiv pentru care este recunoscut actualmente ca un ligament aparte, denumit ligamentul oblic, posterior. Supleanța musculară care contribuie esențial la asigurarea stabilității este reprezentată de Pas Anserinus, cu cei trei mușchi a căror inserție o reprezintă, precum și de tendonul semi-membranosului.

Se remarcă din aceste date de anatomie funcțională, recent puse la punct, importanța majoră care se acordă în afara supleanțelor musculare și unor formațiuni ligamentare, în trecut neglijate, cum ar fi ligamentul oblic posterior și formațiunile capsulo-ligamentare posterioare.

Pentru stabilirea diagnosticului de tip de laxitate capsulo-ligamentară, este necesar să se efectueze o serie de manevre care în ultimul timp au fost mult îmbunătățite. Manevrele se vor executa în mod obligatoriu, comparativ, asupra ambilor genunchi, iar în cazul în care ele nu sînt concludente, mai ales în leziunile recente datorită durerilor provocate, ele se vor repeta cu bolnavul sub anestezie (A. J. Tonino și colab. (1986).

Pentru determinarea instabilității mediale, bolnavul este așezat în decubitus dorsal, examinatorul apucă cu o mînă glezna, cu cealaltă sprijină genunchiul sub spațiul popliteu și forțează gamba în valgus. Dacă genunchiul este complet extins, mărirea amplitudinei de valg indică o leziune de L.C.M., L.I.A. și a porțiunii postero-mediale a L.C.P.

Scanned with OKEN Scanner

Dacă genunchiul rămîne stabili în extensie, dar își pierde stabilitatea cînd se flectează la 30°, înseamnă că L.C.M. și L.I.A. sînt lezate, dar L.C.P. a rămas integru.

Pentru determinarea instabilității laterale se procedează în mod asemănător, dar se forțează gamba în varus. Dacă genunchiul este complet extins, mărirea amplitudinei de varus indică o ruptură a porțiunii laterale a L.C.P. și numai dacă genunchiul este flectat la 30° și amplitudinea de varus se mărește, ne putem gîndi și la o ruptură de L.C.L.

Pentru determinarea instabilității anterioare, se așează bolnavul în decubit dorsal, cu genunchiul flectat la 90°, cu gamba atîrnînd la nadir peste planul mesei de examinare și se controlează clasicul „semn al sertarului" al lui Rocher. Se apucă cu ambele mîini extemitatea superioară a gambei și se fixează pulpele ambelor police, de o parte și de alta a rotulei, pe condilii femurali, trăgîndu-se de gamba înainte. Dacă amplitudinea de alunecare este mai mare decît cea centro-laterală, semnul este pozitiv și evidențiază o ruptură de L.I.A. Dacă amplitudinea de alunecare depășește 1 cm, există și o ruptură a ligamentelor colaterale.

Pentru determinarea instabilității posterioare se procedează în mod asemănător, dar gamba se împinge înapoi. Dacă amplitudinea de alunecare spre înapoi este mărită, semnul sertarului este pozitiv și evidențiază o ruptură de L.C.P., iar dacă depășește 1 cm există și o ruptură de L.C.M., L.C.L., și de complex capsulo-ligamentar popliteu.

În cazul în care nu se depistează măriri ale amplitudinei de sertar, cu unghiul la 90° flexiune, se vor încerca aceleași manevre la 60—70° flexiune, iar apoi la 20° flexiune. Pentru aceasta se prinde extremitatea superioară a gambei cu o mînă și cu cealaltă se prinde extremitatea inferioară a coapsei și se imprimă gambei o mișcare de alunecare spre înainte și spre înapoi, orientîndu-ne după gradul de deplasare al capului fibular, față de planul frontal în care se află în poziție neutră. Dacă alunecarea se produce spre înainte, *semnul Lachmann* este pozitiv, iar dacă alunecarea se produce spre înapoi, *semnul Trillat* este pozitiv, punîndu-se în evidență exclusiv leziunile de L.I.A. sau de L.I.P., fără alte leziuni capsulo-ligamentare asociate. Aceste teste cu genunchiul flectat la 20° se pot executa și în leziunile recente.

Manevrele descrise pînă acum drept manevre de sertar, nu sînt totdeauna concludente în special în ceea ce privește leziunile de L.I.A., pentru care au fost imaginate o serie de teste suplimentare, denumite dinamice, cum ar fi „testul Slocum", „pivotschift-testul", „jerk-testul" și „giving-waytestul".

Testul Slocum a fost descris în 1976. Fiind dureros, nu se efectuează decît în rupturile cronice. Bolnavul este așezat în decubitus lateral pe partea sănătoasă, cu membrul inferior sănătos flectat la maximum din coapsă și genunchi. Bazinul bolnavului se înclină ușor posterior, iar membrul inferior de examinat se așează cu fața internă a piciorului pe un stativ prevăzut cu o pernuță, rămînînd suspendat, cu genunchiul în extensie. Examinatorul se așează în spatele bolnavului, apucă coapsa și gamba în imediata apropiere a genunchiului și își fixează pulpa indexului mîinii distale în mijlocul interliniei articulare antero-laterale. Sub o ușoară forțare în valgus, se flectează ge-

Scanned with OKEN Scanner

nunchiul și cînd se ajunge între 20°—40° flexiune, se simte la pulpa indexului și se poate auzi un clic.

„Pivot-shift"-testul a fost inițial conceput de Hey-Groves în 1920, dar datorăm lui D. L. Mc. Intosh și H. R. Galway (1978) punerea la punct și popularizarea lui. Bolnavul este așezat în decubit dorsal, examinatorul prinzînd cu o mînă piciorul pe care-l rotează puternic intern, iar cu cealaltă mînă prinde gamba la nivelul capului fibular. Se forțează genunchiul în valgus și menținîndu-se rotația internă, se începe flexiunea genunchiului, împingîndu-se extremitatea superioară a tibiei spre înainte. Între 20°—40° flexiune, se produce același clic, ca în testul Slocum.

„Jerk"-testul a fost descris de J. C. Hughston în 1976 și reprezintă o inversare a „pivot-shift"-testului. Se flectează întîi genunchiul la 60° și apoi, cu piciorul în rotație internă puternică, se forțează genunchiul în valgus și se extinde treptat. Clicul se aude între 40—20°. Manevre asemănătoare au mai imaginat și R. E. Losse (1978) și H. Nakajima (1979). „Jerk"-testul are avantajul de a putea fi efectuat și în leziunile recente.

„Giving-way"-testul a fost descris de R. P. Jakob în 1977. Bolnavul este așezat în ortostatism, sprijinindu-se în mod egal pe ambele membre inferioare, cu membrul inferior de examinat plasat mai înapoi și în rotație internă. Examinatorul se așează în spatele bolnavului, cu genunchii îndoiți, apucă cu o mînă fața dorso-laterală a coapsei și cu cealaltă fața postero-laterală a zonei superioare a gambei. Sub o ușoară apăsare în valgus, el începe să flecteze cu precauție genunchiul și între 20°—40° flexiune, se produce clicul respectiv, la nivelul interliniei articulare laterale.

Pentru determinarea instabilităților rotaționale, genunchiul trebuie rotat în flexiune de 30°—80°, deoarece altfel, stabilizatorii restanți, pot masca leziunile. În această poziție, se vor efectua mișcări de rotație ale piciorului, atît în afară, cît și înăuntru. Dacă rotația piciorului în afară evidențiază deplasarea platoului tibial medial înăuntru planului frontal al genunchiului vorbim de o instabilitate antero-medială, care apare în rupturile complexe ale L.C.M., însoțite de rupturile capsulei postero-mediale. Dacă deplasarea depășește 1 cm, există și o ruptură de L.I.A. Dacă rotația înafară a piciorului, nu produce alunecarea platoului tibial medial spre înainte, ci pune în evidență o deplasare a capului fibulei spre înapoi, se vorbește de o instabilitate rotațională postero-laterală (fig. XIX. 6).

Dacă rotația piciorului înăuntru evidențiază o deplasare a capului fibulei înaintea planului frontal, vorbim de o instabilitate rotațională antero-laterală. În aceste condiții, tractul ilio-tibial și L.C.L. sînt puse sub tensiune, manevra putînd pune în evidență o ruptură a L.I.P., a porțiunii dorso-laterale a L.C.P. și a mușchiului poplitеu. H. Contzen (1977) atrage însă atențiunea asupra faptului că există un grad de amplitudine rotațională antero-laterală fiziologică și că numai o deplasare spre înainte a capului fibulei, de peste 25 cm. reprezintă un semn categoric de ruptură de L.I.P. În cazurile în care rotația piciorului înăuntru nu produce o deplasare spre înainte a capului fibulei, ci o alunecare spre înapoi a platoului tibial medial, se vorbește de o instabilitate rotațională postero-medială.

Scanned with OKEN Scanner

Instabilitatea rotatorie postero-laterală se datorește leziunei ligamentului complex arcuat și este cea mai dificilă de diagnosticat, motiv pentru care rămîne adeseori neglijată. Se caracterizează prin subluxația posterioară și rotația externă a platoului tibial în jurul axului reprezentat de unul din ligamentele încrucișate rămas intact. Diagnosticul se pune prin folosirea testului rotației externe cu genunchiul în recurvatum și

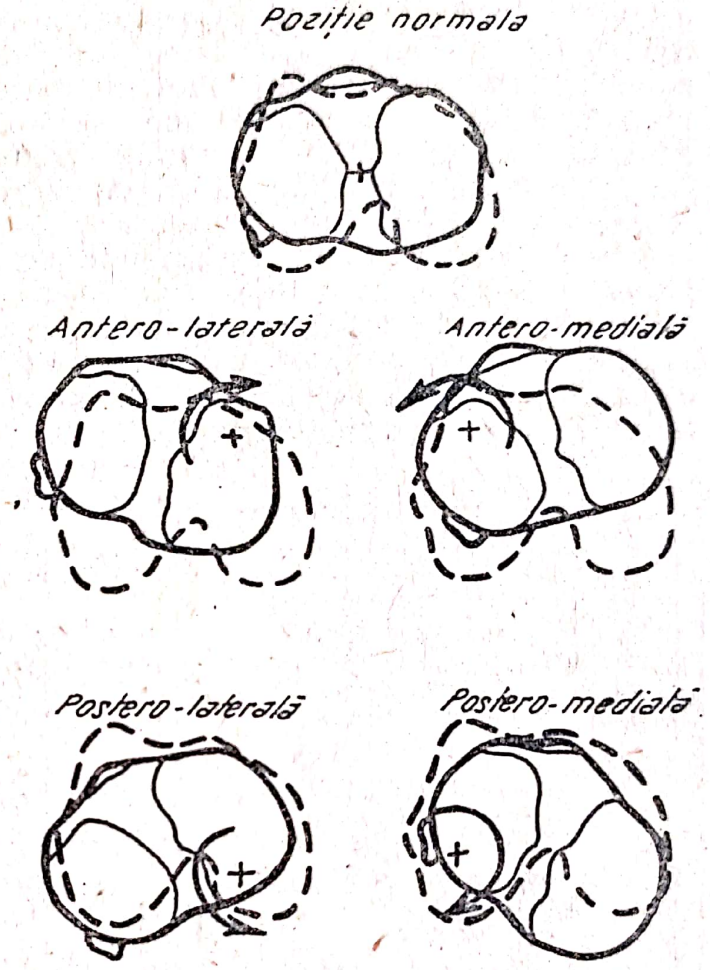

Fig. XIX.6. — Schema generală a sindroamelor rotaționale (vedere de sus): linie continuă — conturul platoului tibial; linie întreruptă — conturul condililor femurali; (+) — axul de rotație; săgeata în sensul rotației platoului tibial pe condilii femurali.

pe testul sertarului postero-lateral, ambele descrise de J. C. Hughston. În unele cazuri numai unul din teste poate fi pozitiv, aceasta depinzînd de tipul anatomo-patologic și al leziunii de ligament complex arcuat (J. C. Hughston și K. E. Jacobson — 1985).

Instabilitățile combinate sînt cele mai grave, pot ajunge pînă la luxații de genunchi și rezultă din combinarea instabilităților rotaționale.

Cu toată valoarea lor indiscutabilă, rezultatele manevrelor trebuie bine diferențiate, printr-un judicios diagnostic diferențial, de o serie de manifestări oarecum identice care pot apărea în leziunile meniscale (prezența corpilor străini articulari sau artroza femuro-patelară). Alteori, existența acestor leziuni blochează manevrele, mascînd existența instabilităților.

În ultimul timp, examinarea instabilităților capsulo-ligamentare ale genunchiului se realizează cu ajutorul unor aparate computerizate și

monitorizate, cum ar fi „GENU-COM"-ul, „GONIO-LAXIMETRUL" conceput de M. Christel și colab. (1986) sau „AP-sertar testul" descris de Ph. Edixhoven și colab. (1985), aparate care permit obiectivizarea rezultatelor și înregistrarea lor.

Examenul radiografic rămîne obligatoriu dar nu este esențial. În leziunile recente ne poate preciza dacă smulgerea ligamentară s-a produs și cu un fragment osos (ceea ce de regulă poate ușura tehnica chirurgicală). În leziunile cronice se poate pune în evidență pe radiografia de față o deschidere a spațiilor articulare, iar de pe cea de profil o alunecare în plan sagital a tibiei față de femur. Artrografia nu are valoare, neputînd preciza decît o eventuală leziune de menisc asociată. Artroscopia nu aduce avantaje benifice, neputînd eventual pune în evidență decît o leziune a ligamentelor încrucișate sau a meniscurilor și existența unor leziuni ulcerative a suprafețelor cartilaginoase articulare. Esențiale în examenul obiectiv al bolnavului rămîn, de aceea, manevrele clinice asupra cărora s-a insistat înainte.

Plecînd de la aceste considerațiuni actuale de anatomie funcțională și de semiologie, vom încerca să reconsiderăm liniile de conduită cele mai corecte. Pentru leziunile recente, ne vom baza pe recomandările lui Don O'Donoghue (1984) (tabelul 2).

Tabelul 2

Simptome	Grad	Tratament
1. Zonă sensibilă în punctul lezional 2. Durere la sprijin 3. Edem 4. Durere la manevre forțate	I (ușoare)	a. repaus b. injecție anestezică locală c. bandaj elastic compresiv d. pungă cu ghiață pentru 24 ore peste bandaj e. termoterapie după 24 ore f. mobilizare și activitate precoce
1. Zonă sensibilă în punctul lezional 2. Instabilitate relativă 3. Edem întîi localizat, apoi global 4. Durere globală 5. Durere la manevrele de lateralitate și rotație 6. Blocaj posibil, dat neobligator	II (medii)	a. repaus complet la pat cu gamba în poziție declivă b. injecție anestezică locală c. punctie aspirativă d. bandaj elastic compresiv e. pungă cu ghiață pentru 12—36 ore peste bandaj f. termoterapie după 36 ore g. imobilizare în atele, ap. ghipsate sau orteze h, reabilitare
1. Instabilitate remarcabilă 2. Testul „giving way" pozitiv 3. Durere accentuată 4. Echimoze și hemartroză 5. Edem întîi localizat, apoi global 6. Dureri de mobilizare antero-posterioară, laterală și rotatorie 7. *Mobilitate anormală* 8. Radiografii pozitive	III (grave)	De preferat *chirurgical*, bazat pe diagnostic și operație precoce, cu refacerea fiecărui ligament interesat. În caz de contraindicații *conservator*, ca la gr. II, dar cu o perioadă de imobilizare mai îndelungată

Scanned with OKEN Scanner

Din moment ce o instabilitate devine cronică, este bine să o încadrăm conform clasificării propuse de J. C. Kennedy (1978), la care am adăugat și indicațiile terapeutice (tabelul 3).

Tabelul 3

Grad	Tipul instabilității	Tratament
I Ușoare (într-un singur plan)	Mediale Laterale Anterioare Posterioare	Reabilitare prin supleanțe musculare
II Rotaționale	Antero-mediale Antero-laterale Postero-laterale Postero-mediale	De preferat chirurgical, prin procedee extraarticulare. În caz de contraindicații, conservator prin reabilitare și orteze
III Combinate	Antero-mediale și postero-laterale Antero-mediale și antero-laterale Antero-mediale și postero-mediale Antero-laterale și postero-laterale Instabilitate globală (luxații)	Exclusiv chirurgical prin procedee mixte intra- și extra-articulare În caz de contraindicații conservator ca la gr. II

Reabilitarea prin supleanțe musculare se realizează prin programe de gimnastică medicală selectivă, care urmăresc să tonifice grupele musculare care asigură stabilitatea genunchiului (tabelul 4).

Tabelul 4

Tipul instabilității	Grupele musculare ce urmează a fi tonificate
Medială	Sartorius, semi-tendinos, gracilis și semi-membranos
Laterală	Tensor fascia lata
Antero-posterioară	Quadriceps și ischio-gambieri
Postero-anterioară	Ischio-gambieri, gastrocnecmieni, popliteu și plantar lung
Antero-medială	Tensor fascia lata, biceps femural
Antero-laterală	Sartorius, semi-tendinos, gracilis și semi-membranos

Indicația operatorie se va putea discuta pentru leziunile recente gr. III O'Donoghue și pentru laxitățile cronice gr. II și în special III Kennedy. Dar, în afara gravității lezionale mai trebuie luați în considerație și alți parametri. Primul este vîrsta bolnavilor, întrucît la copiii sub 18 ani laxitățile capsulo-ligamentare sînt excepționale, la ei produ-

Scanned with OKEN Scanner

cîndu-se mai frecvent fracturi-decolări. La bolnavii peste 40 de ani, indicația devine de asemenea aleatorie. Un al doilea parametru important, pentru bolnavii între 18—40 ani îl reprezintă activitatea fizică sau sportivă pe care o depun și din acest punct de vedere considerăm că indicația operatorie trebuie pusă exclusiv la cei care fac munci grele și la sportivii care își solicită genunchiul.

În cazurile în care indicația operatorie este justificată, se pune problema tehnicii de ligamentoplastie ce va fi folosită. Numărul în continuă creștere al diverselor tehnici noi publicate în țară, dar mai ales în străinătate, a atras o veritabilă derută.

Un prim aspect al dezorientării actuale se datorește încercării de a se introduce noțiunea de „ligamentoplastie activă" prin care se urmărea diferențierea totală de vechile ligamento-plastii rămase a fi denumite pasive. Spre deosebire de acestea din urmă care foloseau materiale de substituție inerte, organice, (fascia lata, tendoane, meniscuri, ligamente etc.) sau anorganice (fire de ață groasă, sîrmă, nylon, capron, carbon, mixte etc.), „ligamentoplastiile active" apelează la elemente contractile și constau practic în transplantarea inserțiilor musculare ale grupelor care suplinesc stabilitatea formațiunilor capsulo-ligamentare lezate. Dacă unele din aceste tehnici poate că își merită denumirea (ne referim la tehnica Ellisson de cudare a unei bandelete de fascia lata pe sub L.C.L. și reinserarea ei pe tuberculul Gerdy sau la procedeele care apelează la avansarea formațiunii „Pes Anserinus", majoritatea nu își mențin calitatea de a rămîne active. Să luăm ca exemplu, tehnica Lindeman, în care tendonul gracilisului sau al semi-membranosului este trecut printr-un orificiu creat în capsula posterioară cu scopul de a înlocui L.I.A. cu o formațiune contractilă. Se neglijează însă faptul că perforarea capsulară atrage obligatoriu, în timp, înglobarea fibroasă a tendonului și astfel așazisa ligamentoplastie activă devine tot una pasivă. Se neglijează de asemenea faptul că există grupe musculare care se contractă eficient cînd capetele lor de inserție sînt mai apropiate decît în stare de repaus și există grupe musculare care se contractă eficient cînd capetele lor de inserție sînt mai îndepărtate decît în starea lor de repaus. Transplantele inserțiilor musculare din cadrul așa-ziselor „ligamentoplastii active" sînt deci în favoarea sau în defavoarea eficienței de contracție a mușchilor respectivi ? Imaginarea mecanică a unor tehnici de „ligamentoplastii active", fără a se ține seama de caracteristicile morfo-funcționale ale mușchilor transplantați, precum și de reacțiunea tisulară a zonelor prin care trece tendonul transplantat, trebuie de aceea privită cu toate rezervele.

Un al doilea aspect al dezorientării actuale se datorește insistenței de a deosebi net, noțiunea de „ligamentoplastie intra-articulară" de „ligamentoplastia extra-articulară". Plecîndu-se de la premiza că orice deschidere a cavității articulare și orice foraj în condilii femurali și platoul tibial sînt factori iatrogeni care favorizează instalarea artrozelor, au început să fie imaginate, în special în rezolvarea leziunilor ligamentelor încrucișate, o serie de tehnici extra-articulare. Reamintim dintre acestea, tehnicile M. Lamaire (1967—1975), McIntosh și R. R. Galway (1976), J. P. Kostnik (1977), A. F. Ellisson (1979), J. Ireland și E. L. Trickery (1980), D. Goutallier și colab. (1985) etc.

Scanned with OKEN Scanner

Aceste procedee pot fi eficace în instabilitățile rotaționale gr. II Kennedy, dar în cele de gr. III se va apela la procedee mixte atît extra-articulare, cît și intra-articulare. Dintre aceste procedee sînt de reținut „five-onereconstruction" propusă de J. Nicholas (1973) care constă din trei timpi pasivi (meniscectomie totală obligatorie pentru a se permite mobilizarea capsulei, avansarea proximală și posterioară a inserției proximale a L.C.M. și avansarea anterioară și distală a capsulei postero-mediale care se atașează la L.C.M.) și din doi timpi activi (transferarea zonei posterioare a vastului medial pe fața posterioară a capsulei și transplantarea inserției „Pas Anaerinus" pe structurile pasive avansate anterior). După exemplul lui J. Nicholas și alți specialiști au realizat diverse procedee mixte și dintre ei amintim pe G. Bousquet (1980) și L. Perugia și colab. (1982).

Un al treilea aspect nou în terapeutica chirurgicală îl reprezintă adresarea la unele formațiuni anatomice înainte neluate în considerațiune, cum ar fi ligamentul complex arcuat (procedeul J. C. Hughston pentru sindroamele rotaționale antero-mediale) sau complexul capsulo-ligamentar popliteu (procedeele Don O'Donoghue).

Un ultim aspect asupra căruia vom insista este acel al atitudinii postoperatorii. Majoritatea specialiștilor (G. Helbing și C. Burri — 1976 ; J. Grillet — 1979 și alții), pornind de la constatarea că refacerile ligamentare nu sînt supuse unor tensiuni excesive, dacă mișcările genunchiului sînt limitate între 20°—60°, recomandă mobilizarea precoce a genunchiului după zece zile de la intervenție, folosind un aparat ghipsat, cu un manșon crural și unul gambier, solidarizate prin două șarniere laterale care nu permit depășirea acestor amplitudini. Au fost construite chiar orteze articulate cum ar fi „Lenox-Hill Derotation Brace" la care amplitudinea permisă poate fi reglată cu ajutorul unei cheițe. Mobilizarea precoce, așa cum a rezultat și din experiența noastră, contribuie substanțial la scurtarea timpului de recuperare.

Reluarea activităților fizice sau sportive intense rămîne de preferat a se face tot sub protecția unor orteze, dar care vor avea amplitudinea de mișcare liberă. Peste 30% din sportivii de performanță care au suferit ligamentoplastii își reiau activitatea sub protecția ortezelor.

d) Artrodeza rapidă a gleznei prin verticalizarea spațiului articular

Tehnica a fost pusă la punct de Cl. Baciu și E. Filibiu și a fost adoptată de numeroși specialiști printre care amintim pe W. J. Mullins (Neport News — U.S.A.), L. Foschini (Waynesboro — U.S.A.), C. C. Hindley (Liverpool-Anglia), Ch. A. McAdams (Denton—U.S.A.), W. O. Irvine (Indianopolis—U.S.A.), D. Churchill-Davidson (Londra—Anglia) și alții. R. P. Mac Kennedy (Westford Herts—Anglia) afirmă : „Am fost extrem de impresionat de această tehnică care reprezintă o cale superbă de a realiza anchiloza gleznei".

Indicațiile sînt următoarele : artrozele post-traumatice dureroase ale gleznei, rezultate în urma fracturilor maleolare și marginale vicios consolidate sau a fracturilor-luxații deschise și infectate, precum și în picioarele

balante paralitice (post-poliomielitice sau post-traumatice). Condiția esențială a unei indicații corecte o reprezintă posibilitatea pe care și-o păstrează piciorul de a putea fi repus pasiv, manual, într-o poziție funcțională. Dacă aceasta nu este posibil și piciorul rămîne deformat în valgus sau varus, se va apela la o altă tehnică de artrodeză, în care se deschide larg articulația, cum ar fi procedeul transfibular al lui J. Crawford-Adams.

Avantajele tehnicii noastre constau atît în simplitatea ei, cît și în rapiditatea cu care se poate realiza. În principiu, este vorba de o artrodeză efectuată sub ecran Rx-TV, cu ajutorul unei freze cilindrice originale, pe cale medială, printr-o incizie minimă. Intervenția se realizează în numai 8—10 minute, în timp ce alte tipuri de artrodeză necesită 1 h 30—2 h.

Freza („preduceaua") care reprezintă instrumentul principal al intervenției, are o formă tubulară cu un diametru de 18 mm și o lungime de 170 mm (fig. XIX.7). La un capăt este prevăzută cu zimți, iar la celălalt capăt cu un mîner (fig. XIX. 8). În interiorul tubului culisează un piston de expulzare, care prezintă în lungul lui un canal axial de 3 mm diametru, pentru broșa Kirschner de ghidaj*).

Intervenția se execută sub anestezie generală sau rahianestezie, bolnavul fiind așezat pe masa de operație, în decubit dorsal, cu piciorul sănătos atîrnînd peste marginea laterală a mesei și sprijinit pe un scaun. Timpii operatori sînt următorii :

1. Se îndepărtează piciorul în afara mesei de operație și se plasează în dreptul cîmpului de expunere antero-posterioară al aparatului Rx-TV. Se palpează baza maleolei interne și la mijlocul distanței dintre marginea anterioară și marginea posterioară a maleolei se introduce o broșe pe direcția axului biomecanic al gleznei (fig. XIX. 9). Pe ecranul TV se urmărește progresiunea broșei, care trebuie să străbată dinăuntru-în afară spațiul articulației tibio-talare și să pătrundă apoi în mijlocul maleolei fibulare, imediat pe sub articulația tibio-fibulară distală.

2. Pe fața mediană a maleolei mediale se face o incizie verticală de 4—5 cm, mijlocul inciziei fiind reprezentat de broșe. Incizia interesează

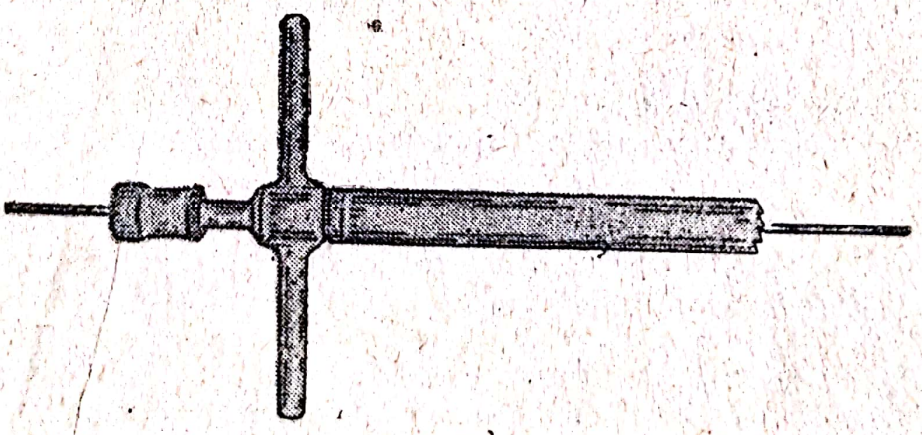

Fig. XIX.7. — Freza circulară cu piston expulzor aplicată pe broșa de ghidaj.

* *Cl. Baciu și E. Filibiu :* „Trepan pentru intervenții osteoarticulare". Brevet de Invenții O.S.I.M. Nr. 78.786 din 7 iulie 1981.

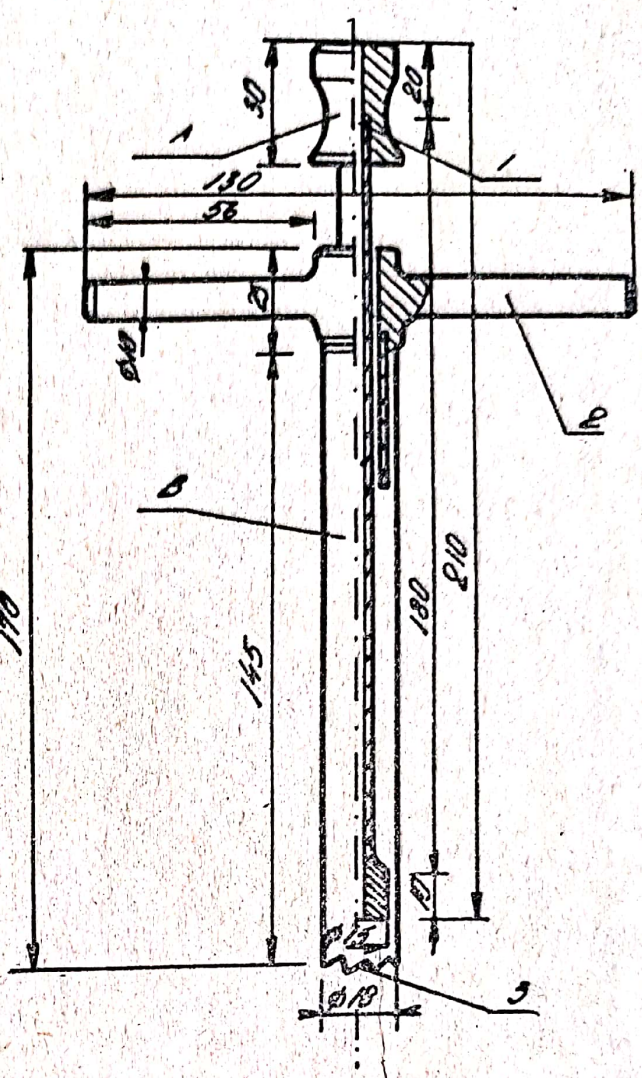

Fig. XIX.8. — Desenul tehnic al frezei : A=piston ; B=corpul frezei tubulare ; 1=conduct axial central prin întregul piston ; 2=mînere ; 3=zimți tăietori.

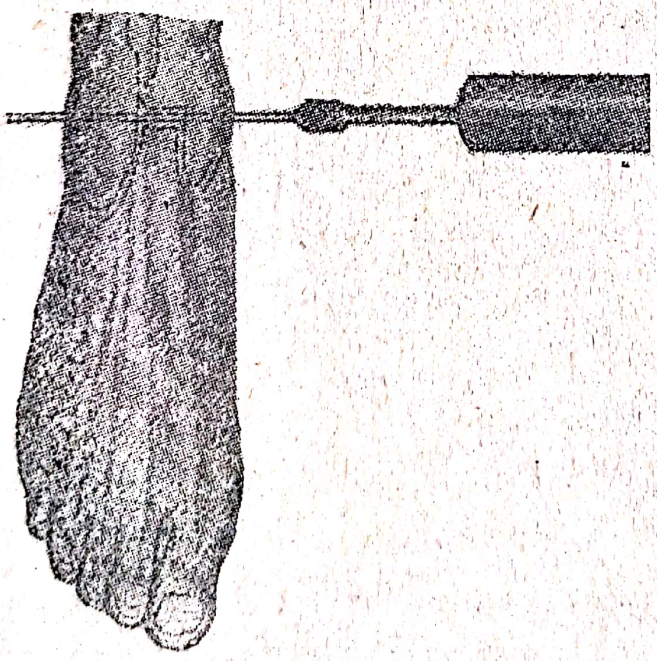

Fig. XIX.9. — Introducerea broșei de ghidaj.

Scanned with OKEN Scanner

tegumentul, paniculul adipos subcutanat de obicei slab reprezentat, aponevroza de înveliș a gleznei și o serie de mici arteriole superficiale, fără importanță chirurgicală, provenite din artera tibială posterioară și din artera maleolară internă. Vena safena internă (Safena Magna) cu ramurile ei de origină, este îndepărtată anterior, iar vena safenă externă (Safena

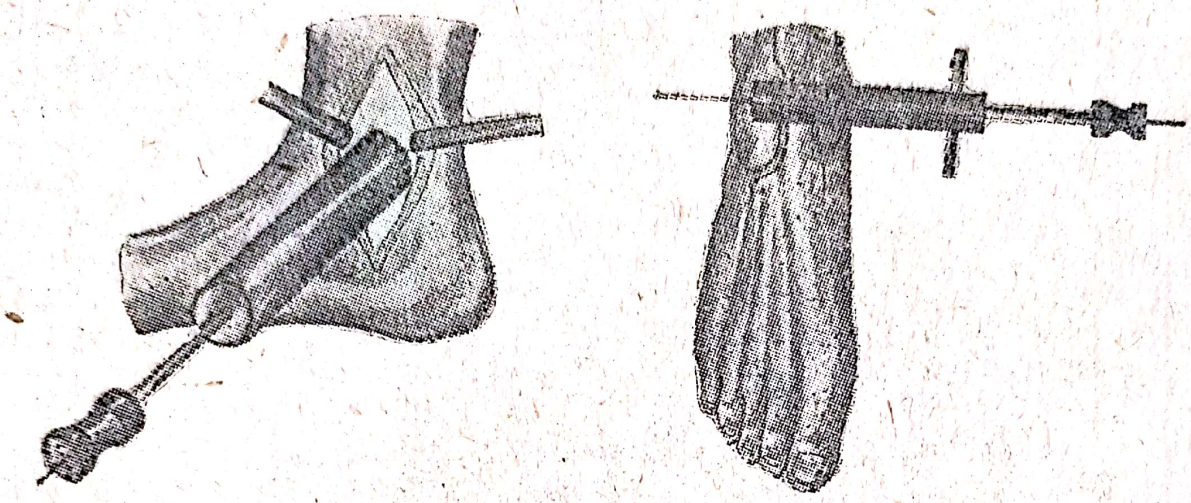

Fig. XIX.10. — Forajul cu freza ghidată pe broșa K, de profil (stînga) și de față (dreapta).

Parva) este îndepărtată posterior. Se deperiostează baza maleolei mediale pe o întindere de aproximativ 3 cm în jurul broșei.

3. Se introduce în plagă, centrîndu-se pe broșa de ghidaj, „preduceaua" și se începe forarea prin mișcări de rotație dreapta-stînga și invers. Pe ecranul TV se urmărește progresiunea dinăuntru spre în afară a „preducelei" care forează baza maleolei mediale, fața articulară distală tibială, fața proximală articulară a talusului (ambele în mod cît mai egal), apoi în continuare articulația tibio-peronieră distală și corticala medială a maleolei fibulare pînă la mijlocul ei (fig. XIX. 10).

4. Broșa se extrage pe fața laterală. Se extrage „preduceaua" pe fața medială cu grefonul tubular încastrat în os. Se dau cîteva lovituri ușoare de ciocan pe pistonul preducelei și se expulzează pe masă grefonul tubular tibio-talo-fibular recoltat, care are aspectul unui dop lung. Se recunosc părțile componente ale grefonului, alcătuit medial din centrul bazei mediale, central dintr-un semi-cilindru spongios tibial plasat deasupra unui semi-cilindru spongios talar, iar lateral din centrul jumătății mediale a maleolei fibulare. În porțiunea centrală a grefonului, între cele două semi-cilindre spongioase se recunoaște interlinia articulară tibio-talică.

5. Se răstoarnă grefonul în două sensuri, răsucindu-se cu 90°, pentru ca interlinia articulară tibio-talică să cadă vertical, iar capul lui medial să fie îndreptat spre maleola fibulară și se reintroduce în tunel grefonul astfel răsturnat, bătîndu-se cu ciocanul pe un bătător (fig. XIX. 11). Se controlează pe ecranul TV, dacă grefonul a umplut spațiul și a ajuns pînă la mijlocul maleolei fibulare.

6. Sutură într-un singur strat, cu 3—4 fire separate. Pansament. Postoperator se aplică o atelă ghipsată cu piciorul în gradul de echi-

Scanned with OKEN Scanner

nism convenit în prealabil cu bolnavul, în raport de sex, profesiune și dorință. În primele zile postoperatorii, grefonul cilindric, jucînd rol de ax biomecanic, permite cu ușurință plasarea piciorului în gradul de echinism convenit, ceea ce reprezintă un alt avantaj al operației, spre deosebire de celelalte tehnici de artrodeze unde piciorul odată fixat intra-

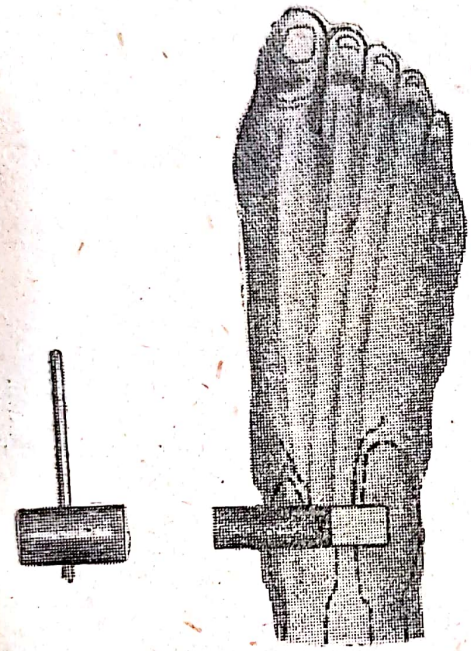

Fig. XIX.11. — Reintroducerea grefonului cilindric.

Fig. XIX.12. — Rezultat radiografic la 5 luni de la intervenție. Anchiloză totală a gleznei în poziție funcțională.

operator într-o poziție, trebuie să rămînă obligatoriu ca atare. Piciorul se așează pe o atelă Braun în poziție declivă. La 24 ore se controlează plaga, la 14 zile se scot firele și se aplică o cizmă ghipsată de mers, cu călcîiu, în poziție de echinism convenită.

Mersul cu cîrje, fără sprijin, poate fi reluat din a 2—3 -a zi de la operație. După 15 zile, imediat după aplicarea cizmei ghipsate de mers, se va începe sprijinul progresiv, primele două săptămîni în cîrje și apoi cu baston în mîna opusă. Reluarea precoce progresivă a mersului reprezintă un alt mare avantaj al tehnicii și este posibilă datorită păstrării intacte a ligamentelor colaterale ale gleznei, spre deosebire de celelalte tehnici de artrodeze, care nu permit reluarea sprijinului, decît după aproximativ trei luni de zile.

Prin reluarea precoce a mersului, durata medie de consolidare este mult scurtată și ajunge să fie de două luni și jumătate — trei luni de zile. La aproximativ 4—5 luni de la intervenție, bolnavul poate fi total recuperat funcțional (fig. XIX. 12).

Scanned with OKEN Scanner

Bibliografie

Gangrena streptococică acută

1. COTTER P. W., MORRIS J. B. — Acute streptococcal gangrene" *Journ. Bone Jt. Surg.*, 1962, *44-B*, 4, 891—895.
2. DELAPORT TH. — „Les céllulites gangréneuse stréptococciques". Thèse Médicine Paris, 1978.
3. GHERMAN I. — „Gangrenă cutanată extensivă a membrului superior". *Chirurgia (Buc.)*, 1986, *35*, 1, 77—79.
4. LORTAT-JACOB A. și colab. — „La céllulite gangréneuse stréptosoccique, 9 cas siégeant aux membres". *Rev. Chir. Orthop.*, 1981, *67*, 639—645.
5. MAC CAFFERTY E. L., LYONS C. — „Suppurative fasciitis as the essential feature of hemolytic streptococcus gangrene with notes on fascotomy and early wound closure as treatment of choice". *Surgery*, 1948, *24*, 4, 438—442.
6. MELENEY F. P. — „Hemolytic streptococcus gangrene". *Arch. Surgery*, 1924, *9*, 3, 317—364.
7. MELENEY F. P. — „Hemolytic streptococcus gangrene" importance of early diagnosis and operation". *Journ. Amer. Med. Assoc.*, 1928, *92*, 20, 2 009—2 012.
8. MELENEY F. L. — „A differential diagnosis between certain types of infectious gangrene of the skin". *Surg. Gyn.* Obst. 1933, *56*, 9, 847—856.
9. WILSON B. — „Necrotising faciitis". *American Aurgeon*, 1952, *18*, 4, 416—423

Operațiunea „criss-cross" în mîna spastică

10. ADAMS J. P. — „Correction of chronic dorsal subluxation of the proximal inter-phalangeal joint by means of a criss-cross volar graft". *J. Bone Jt. Surg.*, 1959, *41—A*, 1, 111—119.
11. CAHUZAC M. și colab. — „La main hémiplégique de l'enfant I.M.C. Place du traitement chirurgical". *Rev. Chir. Orthop.*, 1973, *59*, 4, 321—335.

Translocarea inserției laterale ale micului fesier în șoldul spastic

12. BACIU CL. — „Translocation du muscle petit fessier dans la hanche spastique. A propos de onze cas". *Annal. Chir.* 1984, *38*, 6, 435—438.
13. BARR J. S. — „Muscle transplantation for combined flexion, internal rotation of the thight in spastic paralysis". *Arch. Surg.*, 1943, *46*, 5, 605—607.
14. JUDET R. și colab. — „Traitement de certaines attitudes vicieuses de la hanche chez les spastiques". *Presse Méd.*, 1960, *68*, 56, 2 189—2 190.

Sindroamele rotaționale post-traumatice ale genunchiului

15. BONNEL F. și colab. — „Les laxités chroniques du genou". Masson. Paris, 1984.
16. BUTLER D. L. și colab. — „Ligamentous restraints to anteroposterior drawer in the human Knee". *Journ. Bone Jt. Surg.*, 1980, *62-A*, 2, 259—270.
17. EDIXHOVEN PH. și colab. — „An instrument for quantitative clinical evaluation of the ap-drawer in the Knee joint". *Acta Orthop. Belg.*, 1985, *52*, 4, 449—450.
18. GOUTALLIER D., STERKERS Y. — „La cicatrization des ruptures du ligament croisé antérieur du genou". *Rev. Chir. Orthop.*, 1985, *71*, 1, 41—50.
19. GRILLET J. — „Résultats du traitement des entorses graves récentes du genou. Intérêt articulé postopératoire". Thèse Méd., Nice, 1979.
20. HACKENBRUCH W., HENCHE H. R. — „Diagnostik und Therapie von Kapselbandläsionene am Kniegelenk", Eular-Verlag, Basel, 1981.
21. HELBING G., BURRI C. — „Ergennises des funktionelle Behandlung nach Knieligamentoplasties". M-schr. Unfallheilk., 1976, 79, 1, 55—62.
22. HUGHSTON J. C., EILERS A. F. — „The role of the posterior oblique ligament in repairs of acute medial ligament tears of the Knee". Journ. Bone *Jt. Surg.*, *1973*, 55-A, 5, 923—931.

Scanned with OKEN Scanner

XX. NOUTĂȚI ÎN CHIRURGIA PEDIATRICĂ

AL. PESAMOSCA

Am recitit volumul de „Actualități în Chirurgie" apărut în anul 1983, în care am scris, deși nu figurez printre autori, capitolul privind chirurgia pediatrică.

Avînd slăbiciuni pentru „prefață" am remarcat în plus cele spuse de cineva autorului că „acolo sînt multe lucruri noi și multe lucruri bune" dar din păcate „nu toate cele noi sînt bune, iar cele bune nu sînt toate noi".

Pornind de la acest adevăr, încerc în paginile în care urmează să împărtășesc chirurgilor de copii sau celor care întîmplător operează copiii, ce cred despre nou în chirurgia pediatrică, ce cred după o experiență de peste 30 de ani în această minunată specialitate chirurgicală, mai veche ca toate și totuși mai tînără și mai modernă dintre toate.

Pentru că recitind capitolele de actualități scrise în 1983, am reținut ca interesante mai ales actualitățile judecate critic și trecute prin filtrul teoretic și practic al fiecăruia dintre chirurgii din țara noastră.

1. Fistule labio-velo-palatine

Voi începe cu malformațiile feței în care moda își spune cuvîntul, (deși argumentele sînt șubrede), și anume cu fisurile labio-velo-palatine.

În ultimele două decenii, tratamentul chirurgical al fisurilor labio-velo-palatine pare să părăsească atitudinea clasică orientîndu-se „mai nou" către rezolvarea palatului moale, la o vîrstă foarte timpurie (0—2 luni), cheiloplastie (la 6—8 luni) și mult mai tîrziu plastia palatului dur în jurul vîrstei de 4—6 ani.

Argumentele vizează tulburările de fonație dar mai ales întîrzierile marcate în dezvoltarea maxilarului superior cu toate consecințele ce decurg din aceasta.

Experiența acumulată din aproximativ 2000 de intervenții efectuate pentru malformațiile feței ne obligă să afirmăm contrariul pentru că :

1. Deperiostările efectuate în tratamentul despicăturilor labio-velo-palatine care vizează în afara cheilo-plastiei și refacerea palatului dur, departe de a inhiba creșterea maxilarului superior, urmînd o lege universal valabilă — stimulează creșterea acestuia.

Scanned with OKEN Scanner

2. Refacerea palatului într-un singur timp, fără fistule reziduale, fără reintervenții penibile, nu face decît să asigure suplețea acestuia și să conserve funcționalitatea corespunzătoare pentru a obține o fonație cît mai apropiată de normal.

Dacă ar fi să anticipăm viitorul acestor anomalii mi se pare mai logic rezolvarea întregii malformații — cheiloplastia și uranostafilorafia — într-un singur timp operator, atitudine pe care am adoptat-o în cîteva cazuri cu rezultate foarte bune.

2. Hemangioamele feței

În privința hemangioamelor feței există și astăzi numeroase atitudini terapeutice : aplicarea de zăpadă carbonică, chaulterapia, ignipunctura, mai recent terapia cu cortizon etc., toate cu rezultate îndoielnice sau, de ce să nu recunoaștem, adesea inestetice.

De la eșecul acestor procedee am lărgit, în ultimii 20 de ani, indicațiile tratamentului chirurgical, și putem afirma că rezultatele obținute au fost foarte bune. Pornind de la observația că în majoritatea cazurilor dezvoltarea hemangiomului într-o anumită zonă a feței dislocă țesuturile din jur și că odată acesta extirpat există suficientă stofă pentru a repara structurile feței, multe din aceste hemangioame aparent gigantice au fost extirpate într-un singur timp operator, cu rezultate estetice foarte bune.

Atunci cînd întinderea hemangiomului presupune extirparea tegumentelor de pe o pleoapă în întregime sau a unei suprafețe mari din tegumentele feței, am folosit cu succes grefa pediculată oferită de pielea glabră existentă pe fața posterioară a pavilionului urechii și de pe mastoidă, care poate înlocui cu ușurință orice lipsă de substanță tegumentară de pe hemifața corespunzătoare (pleoapă, regiune jugală etc.).

3. Chirurgia esofagului

Chirurgia esofagului la copii vizează în principal malformațiile congenitale : atrezia de esofag cu toate formele ei, herniile hiatale cu reflux gastroesofagian și/sau esofagitele peptice și stenozele esofagiene postcaustice.

În privința atreziilor de esofag putem afirma că succesul intervențiilor chirurgicale depinde în primul rînd de precocitatea diagnosticului, de greutatea la naștere a nou-născutului, de existența malformațiilor asociate și de coexistența bronhopneumoniei de deglutiție. Condițiile actuale existente la noi în țară nu permit întotdeauna aplicarea unor principii de tratament adoptate în centrele dezvoltate. Astfel, cînd nu se poate efectua esoanastomoza într-un timp, datorită distanței mari dintre capetele esofagiene, realizarea anastomozei într-o etapă ulterioară, după ligatura fistulei esotraheale și bujirajul capătului superior, trebuie înlocuite cu esofa-

Scanned with OKEN Scanner

gostomia și gastrostomia, urmînd ca după vîrsta de un an să se practice esofagoplastia.

La un număr de 8 copii rezolvați astfel, s-a practicat esofagoplastie cu colon transvers izoperistaltic retrosternal fără nici un deces. Urmărind dezvoltarea ulterioară a acestor copii nu am întîlnit la nici unul vreun retard ponderal sau simptomele vreunui ulcer peptic.

În privința stenozelor esofagiene postcaustice experiența clinicii de chirurgie pediatrică a început cu esofagoplastia cu tub gastric după procedeul Gavriliu și este meritul prof. doctor Gavriliu, a prof. dr. Vereanu Dumitru și a conf. dr. Socolescu Mircea de a fi militat pentru acest procedeu. Poate și datorită unei anestezii și reanimări insuficiente la acea vreme, rezultatele obținute nu au fost pe măsura așteptărilor. Numeroasele complicații postoperatorii ca și mortalitatea crescută, ne-au determinat să alegem drept soluție terapeutică esofagoplastia cu colon transvers.

Am adunat aproximativ 100 de cazuri de esofagoplastie cu colon transvers, izoperistaltic și retrosternal, efectuate într-un singur timp, de regulă cu aceeași echipă operatorie și din acest punct de vedere statistica noastră poate fi supusă unei judecăți colective.

Din experiența acumulată putem afirma :

1. La majoritatea bolnavilor operați au avut o dezvoltare psihosomatică corespunzătoare vîrstei, uneori depășind chiar ponderal normele admise pentru vîrsta respectivă.

2. Că trei ocluzii prin bride nu au pus probleme deosebite față de ocluziile prin bride apărute după o intervenție abdominală.

3. Că ulcerul peptic a fost întîlnit într-un singur caz și că rezolvarea lui a necesitat două refaceri de anastomoză cologastrică și vagotomie tronculară, din păcate soldate în final cu exitus.

Și pentru că un alt caz cu reflux mare, în grefonul colic s-a dovedit a fi consecința unei stenoze medio-gastrice, ne permitem să atragem atenția asupra unui fapt deosebit de important care din păcate poate scăpa investigațiilor uzuale efectuate preoperator.

Este vorba de coexistența arsurilor stomacului, a antrului îndeosebi, sau a pilorului, concomitent cu arsurile esofagului. Dacă substanța caustică (de regulă soda caustică), a produs o arsură esofagiană care în final a necesitat esofagoplastia, aceeași substanță poate provoca o arsură a peretelui gastric sau a pilorului, de grade diferite. Aceasta scapă examenului cu substanță de contrast pentru că nerealizînd o îngustare mare a lumenului, ea permite pasajul bariului în duoden și în intestinul subțire, dar din punct de vedere funcțional ea reprezintă o jenă în peristaltică, generează refluxul și favorizează apariția ulcerului peptic.

Consecința terapeutică ar fi rezolvarea acestui obstacol concomitent cu esofagoplastia.

În primul caz, adresîndu-se doar ulcerului peptic, nici vagotomia nu a înlăturat recidiva ; în al doilea caz, mutarea anastomozei cologastrice călare pe stenoza mediogastrică a dus la vindecarea bolnavului.

În privința tehnicii propriu-zise, atragem atenția asupra cercetării amănunțite a segmentului esofagian suprastenotic. Dilatat de regulă deasupra stenozei infrangisabile, el poate să mai prezinte o stenoză mai largă, la nivelul gurii esofagului, care scapă examenului baritat și uneori chiar esofagoscopiei.

Scanned with OKEN Scanner

Pentru aceste motive, după disecția capătului esofagian suprastenotic introducem de regulă un hegar nr. 16 către faringe și nu odată am avut surpriza să descoperim o stenoză la nivelul gurii Killian. Acest amănunt are importanță în privința pregătirii grefonului colic care trebuie să fie mai lung pentru orice eventualitate. Nu am plasat niciodată anastomoza cervicală în patul osului hioid pentru că deseori acești bolnavi au tulburări de deglutiție, cu frecvente complicații pulmonare — mai ales la copii.

Preferăm să disecăm cît mai sus peretele posterior al faringelui și să plasăm anastomoza oblic la acest nivel.

Am avut de regretat 3 mediastinite cu sfîrșit letal cu punct de plecare capătul esofagian abandonat și mediastin.

Cu toate pregătirile preoperatorii sau peroperatorii — aspirația secrețiilor și spălături cu soluții dezinfectante — atunci cînd stenoza este infranșisabilă și este jos situată iar secțiunea esofagului pe cale cervicală lasă pe loc un fund de sac mucos, există pericolul dezvoltării unei mediastinite cu punct de plecare la acest nivel.

Ca să prevenim această gravă complicație, cînd incizăm esofagul superior suprastenotic încercăm să scoatem pe cît posibil fundul de sac mucos, pînă la nivelul stenozei și în plus la sfîrșitul intervenției (în afara tubului de dren lăsat în regiunea cervicală în vecinătatea anastomozei coloesofagiene), plasăm un al doilea tub de dren în mediastinul posterior în vecinătatea esofagului abandonat, tub pe care-l denumim fără exagerare tip „salvator".

Există în patologia chirurgicală a copilului un procent destul de important de cazuri cu hernii hiatale, al căror tablou clinic este dominat de vărsături alimentare cu striuri sanghinolente (vărsătura roșie), ca expresie a esofagitei peptice de reflux.

Nu vom intra în patologia acestei afecțiuni ce se poate vindeca într-un procent mare de cazuri prin tratament postural și medicamentos. ci vom aminti că uneori esofagita duce repede la stenoză esofagiană situată fie deasupra cardiei fie la distanță, în 1/3 medie a esofagului.

Amintim, de asemenea, că în unele cazuri cum este sindromul Roviralta, o asociere a stenozei de pilor cu hernia hiatală, ne apare clară interdependența strictă dintre stenoza pilorului și apariția refluxului gastroesofagian. În acest sindrom pilorotomia extramucoasă (operația Fredet), rezolvă nu numai tranzitul gastric dar și refluxul gastro-esofagian. Am intervenit la copii cu diagnosticul de sindrom Roviralta și negăsind o olivă caracteristică, am practicat pilorotomie extramucoasă și chiar am prelevat o langhetă din musculatura pilorică. Examenul anatomopatologic ne-a pus în evidență incluzii de pancreas în mușchiul piloric, intervenția avînd un rol net în dispariția tabloului clinic.

Plecînd de la aceste observații, în toate cazurile de hernii hiatale în care tratamentul medical și postural a eșuat, practicăm pe cale abdominală îngustarea hiatusului esofagian, fundoplicatura după procedeul Nissen și pilorotomia extramucoasă după procedeul Fredet, cu mențiunea că în absența olivei pilorice această intervenție este delicată pentru că există pericolul unei deschideri a mucoasei, fapt ce ne obligă să transformăm intervenția într-o piloroplastie.

Scanned with OKEN Scanner

4. Ulcerul de stres

Am scris în ediția precedentă despre ulcerul de stres la copil. De la acea dată și pînă în prezent am mai operat cîteva cazuri similare și subliniez și cu această ocazie, importanța duodenală pe care o are edemul gelatinos care înconjură potcoava duodenală în diagnosticul intraoperator, ca și obligativitatea de a deschide și de a privi direct duodenul pînă în vecinătatea papilei.

La etapele anatomopatologice descrise de dr. Constantinescu Cornel în capitolul rezervat adultului și anume : „abraziunea, eroziunea sau exulcerația și ulcerația propriu-zisă" aș adăuga necroza gastrică totală, ca expresie de gravitate maximă a factorilor de stres. Afirmația este sprijinită de observația unui copil de 10 ani operat în clinica de neurochirurgie pediatrică pentru o tumoră cerebrală. La cîteva zile după intervenție copilul prezintă hematemeze masive evocînd ulcerul de stres descris de Cushing. Operat de urgență se constată o necroză totală de stomac cu perete violaceu negricios, aspect de frunză moartă, plin de cheaguri. Se practică gastrectomie totală cu eso-duodenoanastomoză. Bolnavul părăsește spitalul vindecat chirurgical și revăzut la control are o dezvoltare somatică corespunzătoare, fără nici o acuză subiectivă, rămînînd în continuare sub supravegherea serviciului de neurochirurgie.

5. Splenectomia

În ultima vreme, cu deosebire la copil dar și la adult, splenectomia devine o operație cu indicații restrînse. Se fac eforturi deosebite de a păstra fragmente din parenchimul splenic traumatizat, de a grefa fragmente de parenchim splenic în epiploon, peretele abdominal etc., sau de a înlocui splenectomia clasică în anumite boli hematologice, fie prin embolizare parțială a splinei fie prin splenectomii parțiale. Și dacă realizarea unei splenectomii parțiale este posibilă indiferent de indicație, păstrarea cu orice preț a unui fragment de splină la un bolnav politraumatizat, cu ruptură de organ cavitar, o socotesc o greșeală care poate duce la conplicații septice dintre cele mai grave.

6. Chistul congenital de coledoc

Am reușit să adunăm o statistică destul de mare de chiste congenitale de coledoc de la vîrsta de nou-născut și pînă la adolescent (25 de cazuri). Tabloul clinic al acestei afecțiuni nu este întotdeauna concludent, icterul putînd lipsi chiar la bolnavi cu grave leziuni hepatice.

Dacă extirparea pseudochistului este obligatorie pentru rațiunile cunoscute, inclusiv pericolul degenerării maligne, iar colecistectomia de asemenea pentru malformațiile colecistului și ale canalului cistic, resta-

Scanned with OKEN Scanner

bilirea drenajului biliar se poate efectua fie prin hepatico-jejunostomie pe ansă în Y, à la Roux, metodă de preferat, fie prin hepatico-anastomoză, tehnică mai simplă dar mai supusă refluxului bilio-digestiv cu consecințele lui, angiocolita. Se pare că în această a doua eventualitate stenoza anastomozei hepatico-duodenale este cea care determină puseele de angiocolită ; în această alternativă, suprimarea anastomozei și refacerea ei pe ansă jejunală exclusă în Y, à la Roux, aduce vindecarea.

7. Invaginația intestinală

Invaginația intestinală cunoscută din cele mai vechi timpuri a fost și este în continuare diagnosticată tardiv deși triada simptomatică : dureri colicative, vărsături și scaune cu sînge este evocatoare. Și astăzi sînt copii care se prezintă în serviciile de chirurgie la 2—3 zile de la debut, cînd singura atitudine terapeutică este intervenția chirurgicală soldată deseori cu rezecții largi de intestin sau colon. Dacă diagnosticul se pune în timp util (între 4—24 ore de la debut), se poate încerca dezinvaginarea.

Hipocrat a folosit pentru aceasta insuflația cu aer. Părăsită ulterior ea a fost înlocuită cu clisma baritată efectuată în scop diagnostic și terapeutic.

Insuflația cu aer a fost reluată în ultimii ani de chirurgii pediatri chinezi care o practică de rutină, cu ajutorul unui aparat confecționat de un institut de tehnică medicală din Shanghai. Cazuistica prezentată este impresionantă, numărul cazurilor din Beijing și Shanghai variind între 5 000 și 6 000 de dezinvaginări prin insuflație cu aer cu un procent minim de complicații după această manevră.

Ca un răspuns dat colegilor chinezi, în ultimii ani asistăm la o pleiadă de articole privind dezinvaginarea prin clismă baritată în Europa, cu rezultate foarte bune.

Noi practicăm, ori de cîte ori este posibil, dezinvaginarea prin clismă baritată dar, din păcate majoritatea cazurilor vin în clinică după mai multe zile, cînd orice tentativă de dezinvaginare este contraindicată. Am reușit însă să scădem rata mortalității lărgind indicațiile rezecțiilor intestinale pentru toate cazurile în care ansele invaginate erau considerate la limita viabilității, și erau păstrate. Acest fapt se datora gravelor leziuni intraluminale pe care chirurgul nu le poate aprecia corect și care, chiar pentru cazurile care se vindecau, constituiau cauza unei evoluții post operatorii dificile.

8. Megacolonul congenital. Boala Hirschsprung

Megacolonul congenital, maladia Hirschsprung cu manifestare clinică zgomotoasă de la naștere, realizînd tabloul clinic de ocluzie congenitală, se situează pe primul loc în etiologia ocluziei intestinale la nou-născut.

Scanned with OKEN Scanner

Întîrzierea în eliminarea meconiului, dar mai ales distensia abdominală și vărsăturile bilioase, fac ca diagnosticul diferențial cu alte tipuri de ocluzie să nu fie foarte ușor. În absența condițiilor pentru practicarea unei clisme baritate, examen care precizează diagnosticul la peste 95% din cazuri, introducerea unui tub de gaze bine lubrefiat, în rect și prin zona de aganglionoză în sigmoidul dilatat, capătă o valoare deosebită pentru punerea diagnosticului.

În momentul în care sonda depășește zona de aganglionoză, asistăm la un veritabil debaclu care duce la dispariția distensei abdominale și la oprirea vărsăturilor. Scaune meconiale fetide, și gaze se elimină în continuare, dacă manevra se repetă ori de cîte ori reapare distensia abdominală.

Este începutul a ceea ce se cheamă „nursing" adică o golire voită a colonului dilatat, prin clisme obișnuite sau cu dublu curent pe care sora le realizează supravegheată de medic zilnic, sau ori de cîte ori este nevoie pentru a asigura un tranzit intestinal cît mai apropiat de normal.

Cu aceste clisme, un regim alimentar adecvat și uneori asociind laxative, se poate reconverti o formă malignă la naștere într-o formă de gravitate medie care să permită nou-născutului o dezvoltare staturo-ponderală apropiată de normal, în așa fel încît după vîrsta de 6 luni — 1 an, sugarul să poată suporta intervenția chirurgicală corectoare „coborîrea abdomino-endoanală" după unul din procedeele devenite clasice : Swenson, Soave, sau procedeul DUHAMEL utilizat cel mai frecvent în clinică.

Cînd pediatrul întîmpină greutăți în evacuarea colonului și clisma baritată arată o lungime mai mare a zonei de aganglionoză, chirurgul are de ales între o intervenție radicală în perioada de nou-născut și între practicarea unei colostomii deasupra zonei de aganglionoză sau la distanță, urmînd ca intervenția radicală să fie practicată în jurul vîrstei de un an, cînd sugarul atinge o greutate de aproximativ 10 kg.

Noi am practicat coborîrea abdomino-perineală după procedeul DUHAMEL chiar la nou-născut, cu rezultate foarte bune, mai ales atunci cînd condițiile sociale ale pacientului ne lăsau să întrevedem imposibilitatea îngrijirii nou-născutului cu colostomie, la domiciliu.

Și pentru că colostomia practicată de la naștere presupune o îngrijire atentă, avînd și experiența cîștigată în acest sens de la unele forme înalte de malformații anorectale, credem că îngrijirea copilului într-un mediu spitalicesc pînă la 3 luni și practicarea intervenției radicale în jurul acestei vîrste, ar putea ameliora rezultatele actuale. Numai în acest fel am putea împiedica dispariția unor cazuri externate la domiciliu cu colostomie, situație pentru care există o repulsie în majoritatea familiilor.

Ca procedeu operator, coborîrea abdomino-endoanală după procedeul DUHAMEL, prin simplitatea ei și rapiditatea în execuție, ne-a dat rezultatele cele mai bune și la nou-născut, cu condiția ca retușul ansei colice exteriorizate în exces și aplicarea pensei în „cioc de rață" să se efectueze la 3 săptămîni după coborîre. Cînd zona de aganglionoză depășește unghiul splenic interesînd în colonul transvers spațial sau în totalitate, artificiul propus de DESLOYERS de răsturnare a colonului drept ne pune la adăpost de complicațiile generate de torsiunea colonului restant.

Scanned with OKEN Scanner

9. Malformațiile ano-rectale

În privința tratamentului actual al malformațiilor ano-rectale subliniem de la început că încadrarea fiecărui caz într-o clasificare corectă, constituie premiza unei rezolvări chirurgicale adecvate care să pună la adăpost nou-născutul, de sechele grave, de infirmități care să situeze în viitor copilul la periferia mediului social în care se dezvoltă.

Din anul 1970 clasificarea adoptată de noi care se află expusă în cartea „Chirurgia infantilă, urgențe", a fost verificată pe o cauzistică care depășește 1 000 de cazuri. Cu extrem de rare excepții ea a permis o încadrare corectă a tuturor cazurilor internate și o rezolvare chirurgicală adecvată care să vizeze obținerea unor rezultate funcționale cît mai apropiate de normal.

Există un acord unanim al specialiștilor privind împărțirea globală a malformațiilor ano-rectale în forme joase și înalte, o categorie mult mai redusă constituind-o malformațiile intermediare.

Același acord unanim există și în rezolvarea chirurgicală a acestora pe cale perineală pentru formele joase și pe cale abdomino-perineală sau sacrată pentru formele înalte.

Cît privește rezolvarea formelor intermediare corect diagnosticate, rezolvarea lor pe cale joasă sau înaltă variază în funcție de chirurg.

Discuția care se poartă astăzi privește mai ales formele înalte în care, cu argumente justificate pro și contra, există 2 atitudini terapeutice : o parte din chirurgi susțin necesitatea tratamentului chirurgical definitiv de la naștere fără derivație prealabilă — colostomie — și o altă parte care susțin efectuarea tratamentului chirurgical definitiv după vîrsta de un an, colostomia efectuîndu-se de principiu imediat după naștere.

Experiența acumulată de noi ne obligă să fim eclectici și ea se poate rezuma astfel :

— practicăm tratamentul chirurgical definitiv de la naștere pentru toți nou-născuții normoponderali cu stare generală bună și fără malformații asociate grave aparente la examinele de rutină, în care intră obligator urografia și uretrocistografia ;

— practicăm colostomia pentru pluri malformați și prematuri, la care tratamentul chirurgical definitiv este disproporționat față de propriile resurse biologice.

A doua problemă discutată este legată de procedeul operator ales pentru tratamentul chirurgical definitiv al formelor înalte. În unanimitate toți chirurgii de copii au părăsit vechea coborîre abdomino-perineală propusă de Rhoads.

Discuțiile sînt astăzi purtate între cei care preferă tehnica Rehbein-Romualdi, care a însemnat un progres cert în tehnica coborîrii abdomino-perineale, și între partizanii tehnicii sacroperineale propuse de Stephens (ce poate fi numit pe drept cuvînt părintele acestui capitol de patologie chirurgicală pediatrică), tehnică ce nu exclude la nevoie și un timp abdominal.

În ultimii ani, abordul sagital posterior pentru anorectoplastie propus de Alberto Pena și Pieter Devries, care secționează antero-posterior toate structurile musculare, fără să excludă la nevoie și un timp abdominal

Scanned with OKEN Scanner

pentru a facilita coborîrea rectului terminal sau a rezolva deschideri anormale de rect în vezică sau uter, a cîștigat o largă popularitate ; acest procedeu, seducător la prima vedere nu și-a făcut încă proba timpului.

Din considerentele expuse și anterior, în ceea ce privește colostomia efectuată de principiu de la naștere, noi preferăm în formele înalte, efectuarea tratamentului chirurgical definitiv de la naștere ori de cîte ori este posibil. Dacă în urmă cu ani, acordam tehnicii Rehbein Romualdi prioritate, în ultimii ani preferăm tehnica sacroperineală propusă de Stephens. Menționăm că punctul cheie al intervenției îl constituie disecția anterioară a fistulei rectouretrale și a peretelui anterior al rectului de prostată, veziculele seminale și canalele deferente și în acest sens deschiderea peretelui posterior al rectului în vecinătatea fistulei ne pune la adăpost de lezarea uretrei sau a formațiunilor amintite.

Cu experiența cîștigată în timp, intervenția poate fi efectuată chiar la nou-născut fără colostomie de protecție. Odată disecat rectul, golirea acestuia de meconiul acumulat îi reduce simțitor diametrul în așa fel încît trecerea lui prin fascicolul puborectal dilatat cu blîndețe, nu constituie un impediment.

Ceea ce constituie însă o parte negativă a procesului este secționarea pediculului hemoroidalei mijlocii, secțiune fără de care coborîrea la perineu a rectului nu se poate realiza cu ușurință ; tocmai această secțiune ca și disecția circulară a rectului terminal, pot fi implicate, pe de o parte în tulburările de micțiune de tip vezică neurogenă, iar pe de altă parte, în apariția inerției colice frecvent întîlnită în evoluția post operatorie.

Aceste tulburări remarcate de noi și în transpoziția la perineu a deschiderilor anormale de rect, în vestibul sau în treimea inferioară a vaginului, au un caracter pasager și dispar după cîteva luni de îngrijiri adecvate, îngrijiri ce urmăresc evacuarea cît mai completă, atît a vezicii cît și a materiilor fecale care au tendința de stagnare, în rect.

În acest fel, dezavantajele procedeului sînt compensate de coborîrea la perineu a porțiunii terminale a rectului și nu a colonului sigmoid care, trecut chiar prin peretele seromuscular al rectului terminal și prin chinga fascicolului puborectal, poartă în sine viciile colostomiei perineale.

Toate modificările propuse acestor procedee de bază utilizate în chirurgia malformațiilor anorectale, cum ar fi crearea unui canal anal din tegumentele perineului — Mollard — crearea unui neosfincter din răsturnarea peretelui muscular al colonului coborît — Hofmann Von Kap — inclusiv grefa de piele liberă, artificii care presupun obligatoriu o colostomie de protecție, au valoare relativă, pentru că nu reușesc să realizeze aria receptoare, căile aferente și eferente obligatorii, pentru o continență normală.

În acest sens, socotim că eforturile făcute de chirurgii de copii de pretutindeni vizează în final obținerea unor adaptări funcționale cît mai apropiate de continența normală, iar cercetările lui Freeman privind integrarea mecanismelor continenței anale la nivel cortical, nu sînt decît o pledoarie pentru tratamentul chirurgical radical în perioada neo-natală.

Scanned with OKEN Scanner

10. Extrofia de vezică

Extrofia de vezică, malformație deosebit de gravă, continuă și astăzi să concentreze atenția chirurgilor de copii și a urologilor de pretutindeni.

Această malformație a excitat imaginația unor personalități medicale de prim rang dacă ar fi să amintim doar de cîteva : Marion, Heitz-Boyer-Hovelaque, Godard, Gersuny, Lowsley, Johnson, Cuneo, Coffey, Duhamel, Fevre, iar la noi în țară Gomoiu, Burghele și alții.

S-a ajuns, în timp, la un oarecare consens între chirurgi și urologi în privința abandonării procedeelor de derivație definitivă a ureterelor în colon. Prezentul înclină către refacerea vezicii extrofiate și a uretrei epispade, într-unul sau mai mulți timpi operatori, cu prețul unor reintervenții care vizează fie mărirea capacității vezicale, fie restabilirea anatomiei uretero-vezicale prin practicarea unor reimplantări a ureterelor după un procedeu antireflux, fie corectarea în timp a viciilor de formă ale penisului — prin deflectări etc.

De aproximativ 20 de ani am încercat să perfecționez vechiul procedeu de creare a unei neovezici rectale propus de Heitz-Boyer-Hovelaque, și realizată pentru prima oară de Marion în anul 1910. În acest sens, am realizat separarea completă a neovezicii rectale de colonul coborît retrorectal, prin deschiderea acestuia nu în canalul anal ci la aproximativ 4 cm de marginea cutaneomucoasă a orificiului anal, sub o punte de tegument din regiunea perineală.

După ce am strîns un număr suficient de cazuri — aproximativ 30 — rezistînd altora, dar mai ales propriilor exigențe, adaugînd după vîrsta de 6—7 ani acestui procedeu și o sfincteroplastie cu drept intern după procedeul Pickrell, care vine să întărească simțitor forța de contracție a sfincterului extern anal, după ce s-au scurs peste 20 de ani de la primele cazuri operate, putem afirma următoarele :

— bolnavii au o funcție renală normală, verificată prin probe de laborator și urografie (urinile sînt sterile) ;

— reinserția socială este bună, putînd îndeplini orice muncă ce nu necesită eforturi fizice susținute sau ortostatism prelungit ;

— continența este bună în cursul zilei și chiar noaptea, dacă bolnavii își golesc vezica înainte de culcare ;

— pericolul cancerizării la nivelul implantării ureterelor în rect nu depășește riscul apariției unei neoplazii existente la bolnavii cărora li s-a practicat refacerea autoplastică a vezicii.

11. Incontinența de urină și de materii fecale

Există și capitole în patologia chirurgicală a copilului în care progresele se fac greu, iar rezultatele obținute sînt de regulă modeste, alteori nule. Printre acestea se numără și incontinența de materii fecale și urină care prin dificultățile de îngrijire și insulta olfactivă, situează copilul în afara societății, el devenind o povară chiar și pentru mediul familial în care se dezvoltă.

Scanned with OKEN Scanner

Aceste două grave infirmități cu o etiologie foarte diversă duc în final pentru mulți copii la practicarea unor derivații externe definitive, la 2 pungi colectoare care (de ce să nu recunoaștem) constituie un grav handicap, mai ales pentru cei care din punct de vedere psihic sînt normal dezvoltați.

Dacă pentru cei cu continență de materii fecale, sfincteroplastiile au însemnat un progres remarcabil, în ultimele decenii, pentru incontinenții urinari rezultatele au fost mai modeste și poate numai sfincterul artificial, care a ajuns deja la a 6-a generație, poate fi socotit ca un progres real. În afara costului ridicat, acest sfincter artificial (ca orice aparat) se poate defecta, necesitînd o depanare calificată, iar rezultatele bune presupun obligator un copil cu o dezvoltare psihică apropiată de normal.

Avînd încă dificultăți în procurarea colectoarelor pentru derivațiile definitive, și socotind derivarea urinilor în colon după procedeul Coffey o tehnică care trebuie abandonată, în ultimii ani am pus la punct două tehnici chirurgicale care ne-au dat satisfacții într-un număr important de cazuri și anume :

— sfincteroplastie cu drept intern — practicată în 7 cazuri ;

— sfincteroplastie cu bandelete musculo-aponevrotice din drepții anteriori abdominali și piramidali, practicată în 3 cazuri.

Menționăm că aceste intervenții le-am practicat la un număr de 10 bolnavi cărora, în alte servicii de urologie li se propusese drept unică soluție derivarea definitivă a urinilor după procedeul Briker-Marion sau derivarea urinilor în colon, după procedeul Coffey, ambele soluții refuzate de părinți.

Deși numărul de cazuri este restrîns ne permitem să relatăm rezultatele obținute.

1. Pentru sfincteroplastiile cu drept intern, rezultatele au fost :

a) bune la fetițe în 2 cazuri și proaste la 1 caz ;

b) bune la băieți în 2 cazuri, cînd trecerea dreptului anterior s-a făcut anterior de pubis, și 2 proaste, cînd trecerea s-a făcut în jurul uretrei membranoase ; (trebuie menționat că disecția colului și a uretrei membranoase este un timp operator deosebit de dificil la băieți chiar și atunci cînd se practică secționarea simfizei pubiene).

2. Pentru sfincteroplastia cu bandelete musculoaponevrotice din drepții abdominali și piramidali aplicată în 3 cazuri la fetițe, rezultatele au fost bune.

Am ținut să adăugăm la procedeele cunoscute și aceste 2 tehnici practicate de noi pentru rezultatele obținute cel puțin pînă cînd sfincterul artificial pentru urină va fi și la îndemîna noastră.

Scanned with OKEN Scanner

REDACTOR DE CARTE : Dr. AL. SCUREI
TEHNOREDACTOR : MIHAI ȘTEFĂNACHE

BUN DE TIPAR : 18.IX.1989
FORMATUL : 16/70×100.
HÎRTIE : SCRIS I A 70×100/56
COLI TIPAR : 22,25
COMANDA NR. 211

TIPARUL EXECUTAT LA I. P. „OLTENIA"
STR. MIHAI VITEAZUL NR. 4, CRAIOVA
REPUBLICA SOCIALISTĂ ROMÂNIA

Scanned with OKEN Scanner

ERATĂ

Pagina	*Rîndul*	*În loc de*	*Se va citi*
5	9 de jos	Agripina	Agripa
120	12 de jos	ileopractiei	ileoproctiei
161	1 de sus	ter,	terer,
311	6 de jos	spindilolistezisu-lui	spondilolistezisului

Scanned with OKEN Scanner